

## Caso clínico

## Plastia esternoclavicular en luxación esternoclavicular anterior en pediatría Caso clínico, nueva técnica quirúrgica y revisión de la literatura

Juan Matus Jiménez,\* José Suárez Guerrero,\*\* Raúl Torres León\*\*

Hospital Ángeles Metropolitano, Hospital General «La Villa» Secretaría de Salud del D. F.

**RESUMEN.** La articulación esternoclavicular interviene en la estabilidad y rotación normal de la clavícula en el movimiento del hombro. Su lesión es poco frecuente y la luxación pura en niños es más rara. Se clasifica en anterior y retroesternal. Las causas más comunes son los traumatismos por vehículo automotriz en movimiento y accidentes deportivos. En los niños el diagnóstico diferencial es la epifisiolisis proximal de la clavícula. El cuadro clínico es dolor, deformidad del manubrio esternal o del hemitórax y limitación de los arcos de movimiento del brazo. El tratamiento es conservador o quirúrgico, las indicaciones para realizar el tratamiento quirúrgico es la presencia de dolor al realizar los arcos de movimiento, de sus limitaciones o de las complicaciones concomitantes. En el tratamiento quirúrgico se realiza la reducción de la clavícula en forma percutánea con una pinza de campo y la colocación de un vendaje en «ocho» o hacer la reducción abierta y realizar plastias con injertos del subclavio, de fascia lata o la resección del tercio proximal de la clavícula y la sindesmoplastia costoclavicular con cerclaje de alambre. Se presenta un caso clínico y la plastia que se le realizó, la cual no se encuentra descrita en ningún texto o artículo, teniendo buenos resultados, por lo que la mostramos para su consideración.

**Palabras clave:** luxación, plastia, dolor, hombro, articulación esternoclavicular, injerto.

**SUMMARY.** The sternoclavicle joint takes part in stability and normal rotation of clavicle in shoulder movement. Its injury infrequent and the luxation in children is more rare. It is classified in previous and retrosternal. The most common causes are by sport trauma and car accidents. In children differential diagnosis includes proximal epiphyseal displacement of clavicle. The clinical picture is pain, sternum or thorax deformity and limitation in range of motion of the arm. The treatment is conservative or surgical, and indications to surgical treatment are pain when moving, range of motion limitation or concomitant complications. In the surgical treatment, the reduction of the clavicle is made with a percutaneous clamp and then protecting the position with a bandage in «eight». Other options are open reduction of the clavicle and subclavian plasty, reduction open and to make plastias with grafts of subclavio, *fascia latae* or proximal third clavicle resection and cerclage with wire. We present a clinical case and surgical treatment with a novel surgical technique.

**Key words:** dislocation, plasty, shoulder, pain sternoclavicle joint, graft.

\* Médico Especialista en Ortopedia, Traumatología y Medicina del Deporte.

\*\* Ortopedista y Traumatólogo Pediatra.

Dirección para correspondencia:

Dr. Juan Matus Jiménez. Hospital Ángeles Metropolitano, Tuxpan 8, Consultorio 301, Colonia Roma Sur, C.P. 06760, Delegación Cuauhtémoc, México, D.F., Teléfonos: 5265-1800, 5265-1900, extensión 3316, Directo y Fax: 5584-7107, Celular 04455-2270-3465; E-mail: jmatusj2002@yahoo.com.mx jmatusj@hotmail.com

## Introducción

La lesión de la articulación esternoclavicular es poco frecuente.<sup>1,2</sup> Se reportan casos de fracturas, fracturas-luxaciones, luxaciones e infecciones<sup>3-12</sup> siendo rara la luxación pura en niños.

La articulación esternoclavicular es una articulación sinovial del tipo de las diartrodias, compuesta por el extremo proximal de la clavícula y el ángulo del manubrio esternal, siendo los medios de sujeción los siguientes elementos: ligamento costoclavicular, (algunos autores lo refieren como romboides), un fascículo anterior y posterior, ligamento interclavicular, ligamento esternoclavicular superior e inferior, teniendo un elemento cartilaginoso entre los componentes óseos, llamado menisco o disco interarticular y la cápsula que además se engrosa en la parte anterior y posterior.

Esta articulación es importante para la movilidad del brazo, ya que interviene en la estabilidad y rotación normal de la clavícula, siendo además la única articulación verdadera entre el miembro torácico y el esqueleto axial.

Las luxaciones se clasifican de acuerdo a su causa en traumáticas y no traumáticas, siendo más frecuente la primera; por la localización de la clavícula se dividen en anterior, posterior retroesternal; las causas más comunes de éstas son los traumatismos por vehículo automotriz en movimiento y accidentes deportivos.<sup>2,13-17</sup>

Cada una de éstas tiene un pronóstico diferente, siendo la más grave la retroesternal, ya que puede comprimir la arteria carótida común, la vena yugular interna, la arteria y vena subclavia, la tráquea, el esófago y provocar la muerte.<sup>2,13-18</sup>

En la luxación anterior la pleura es la que se puede desprender y provocar un neumotórax que si no se diagnostica y trata a tiempo puede acarrear otras complicaciones mayores hasta llegar a la muerte.<sup>2,13-17</sup>

En los niños hay que hacer un diagnóstico diferencial con la lesión más frecuente que es una epifisiolisis proximal de la clavícula, la cual deja la fisis y la metafisis proximal de la clavícula en su lugar y el resto de la clavícula se desplaza anteriormente.<sup>2,13-17</sup>

El cuadro clínico consiste en dolor, deformidad en la cara anterior del tórax a nivel de la articulación esternoclavicular y limitación de los arcos de movimiento del brazo.<sup>2,13-15-17,19</sup>

El tratamiento se divide en conservador y quirúrgico,<sup>2,13,16,17,19</sup> pero debido a las complicaciones que se pudieran presentar en el tratamiento quirúrgico, los autores refieren que ellos prefieren el tratamiento conservador, en el cual hay que reducir en forma cerrada la luxación y mantener con «vendaje en ocho» por seis semanas,<sup>2,13,16,17,19</sup> en caso de que la reducción sea inestable o vuelva a presentar nuevamente una luxación entonces se debe realizar el tratamiento quirúrgico.<sup>2,13,16,17,19</sup>

A continuación se presenta un caso clínico, así como el tratamiento que se le realizó, el cual no se encuentra des-

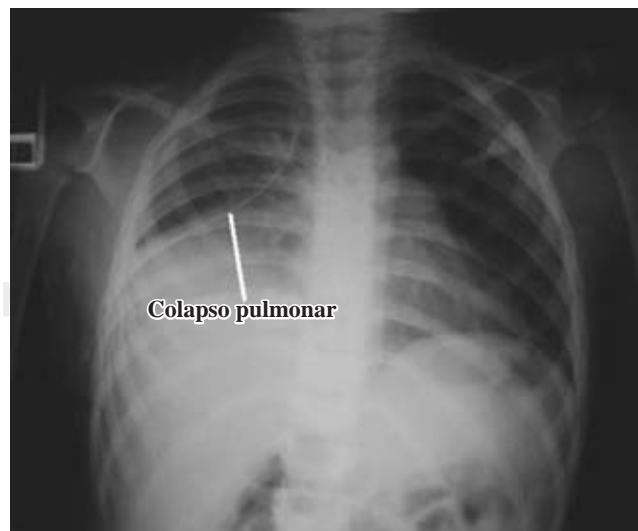
crita en ningún texto o artículo, por lo que la mostramos para su consideración.

## Caso clínico

Paciente femenina de 3 años de edad que sufre traumatismo de alto impacto directo por vehículo automotor en movimiento sobre el costado derecho, provocándole deformidad y dolor importante en el hemitórax derecho, limitación de los movimientos respiratorios, a la exploración física se encontró deformidad del hemitórax derecho, dolor a la palpación, movimientos de amplexación y amplexión disminuidos de lado derecho, disociación toracoabdominal de lado derecho, a la auscultación sin ruidos respiratorios de lado derecho, a la percusión timpanismo de lado derecho, de lado izquierdo con movimientos y resto de exploración física sin alteraciones; se le tomaron estudios de laboratorio y de gabinete, el resultado de los «rayos X» fue una solución de continuidad del tejido óseo a nivel de tercio medio de arcos costales derechos 4°, 5° y 6°, no desplazados, incongruencia articular de la esternoclavicular derecha, colapso de pulmón derecho (*Figura 1*); en el estudio de tomografía computarizada y su reconstrucción tridimensional se confirma la incongruencia articular de la esternoclavicular derecha y la localización de la clavícula con respecto al esternón en la parte proximal (*Figura 2*), por lo que se integra el diagnóstico de luxación esternoclavicular derecha y neumotórax derecho.

Se inició el manejo médico con la colocación de dos pleurostomías para reexpandir el pulmón derecho y se realizó plastía esternoclavicular abierta con la siguiente técnica:

- Previa anestesia general balanceada, asepsia, antisepsia y colocación de campos estériles, se hace incisión sobre la



**Figura 1.** Telerradiografía de tórax donde se observa colapso pulmonar derecho.

- cara lateral del muslo en el tercio distal, se disecciona por planos y se localiza el tensor de la fascia lata y se toma injerto de la fascia de 1 cm de ancho y 10 cm de longitud, se cierra el defecto del tensor de la fascia lata en donde se tomó el injerto con vycril del número 0, se sutura por planos, se coloca apósito y se sella la herida quirúrgica.
- Se hace incisión longitudinal en forma de «S» anteromedial siguiendo la forma de la clavícula (Figura 3), se disecciona por planos, se localiza el esternocleidomastoideo, se refiere con sutura vycril del número 0 y se desinserta, se localiza el periostio de la clavícula, se incide y se desperiostiza, hasta tener libre la clavícula, se localiza la articulación del esternón, se disecciona la cápsula y se incide exponiendo el disco interarticular que en esta paciente se encontraba en buenas condiciones.
- Se disecciona el tercio proximal del primer arco costal a un centímetro de la articulación esternocostal, se incide el periostio y se desperiostiza, se pasa el injerto de la fascia alrededor del arco costal como una asa y se sutura con vycril del número 1, la porción proximal del injerto se pasa hacia la clavícula (Figura 4).

- Se hace perforación sobre la clavícula en su tercio proximal a una distancia de la epífisis proximal de 15 mm de 1.5 mm.
- Sobre el extremo proximal de la clavícula se realizan dos perforaciones de 1 mm a 3 ó 4 mm del extremo proximal, así como en el esternón en la región de la articulación a 3 ó 4 mm hacia la línea media.
- Se hace la reducción de la articulación esternoclavicular, se pasa una sutura vycril del número 1 sobre los agujeros previamente realizados en forma de «X», en la clavícula y el esternón, se hace la reducción y se anuda, manteniendo la reducción (Figura 5).
- Se pasa la parte proximal del injerto de la fascia por el agujero que se realizó en el tercio proximal de la clavícula y se sutura en el mismo con vycril del número 1.
- Se revisa la integridad de la pleura al irrigar con solución salina y dejándola en la cavidad quirúrgica, y al no observar fuga de aire ni pérdida de la cantidad de solución, se procede a la sutura del periostio con vycril del número 1.
- Se reinserta el esternocleidomastoideo por medio de dos perforaciones en la clavícula de 1 mm con la sutura con que se refirió, el vycril del número 0 (Figura 6).

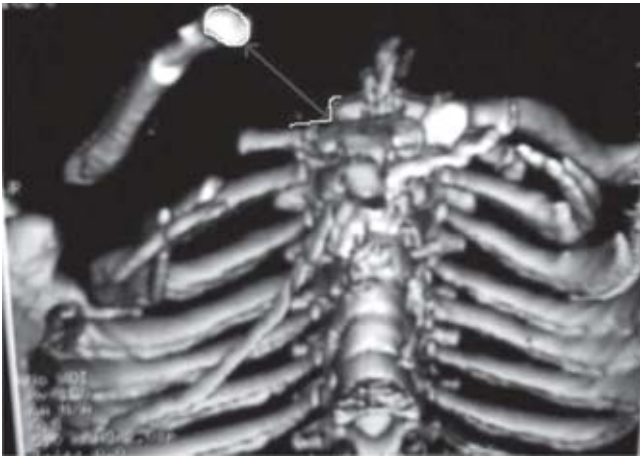


Figura 2. Reconstrucción de tomografía computarizada en donde se señala la distancia que existe entre el esternón y la clavícula.

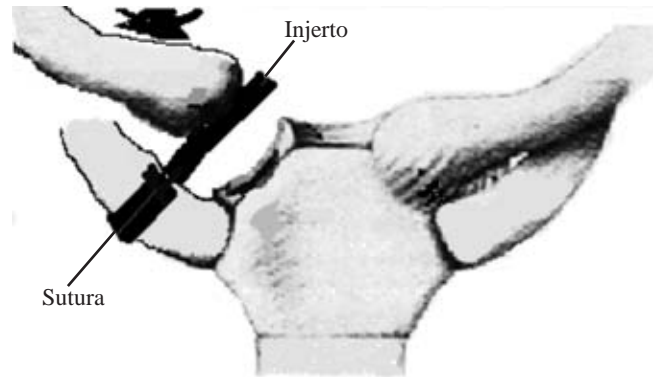


Figura 4. Esquema de la referencia del músculo esternocleidomastoideo, paso y sutura de injerto de fascia lata alrededor del primer arco costal.

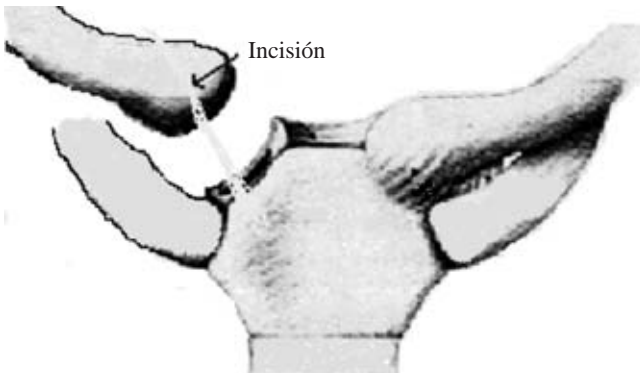


Figura 3. Esquema de la localización de la incisión.

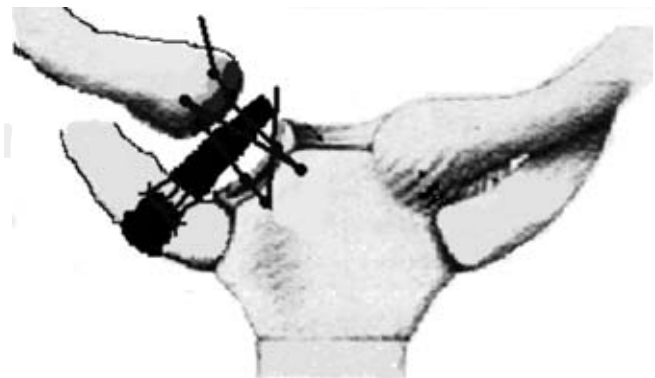
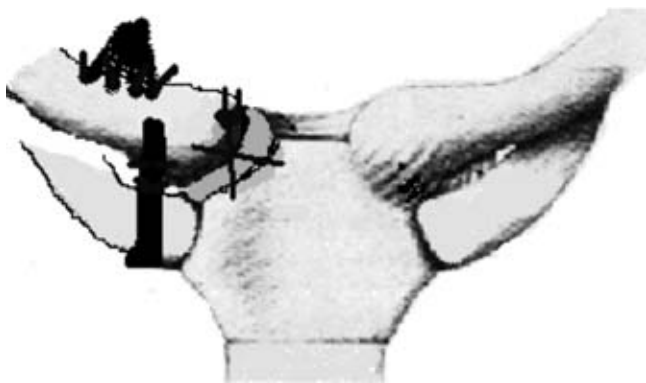


Figura 5. Esquema de las perforaciones y paso de sutura (vycril del # 1) sobre la articular del esternón y de la clavícula.



**Figura 6.** Esquema de la perforación en la clavícula, paso del injerto y sutura del mismo con vycril del # 1, reinscripción del músculo esternocleidomastoideo, plastía terminada.

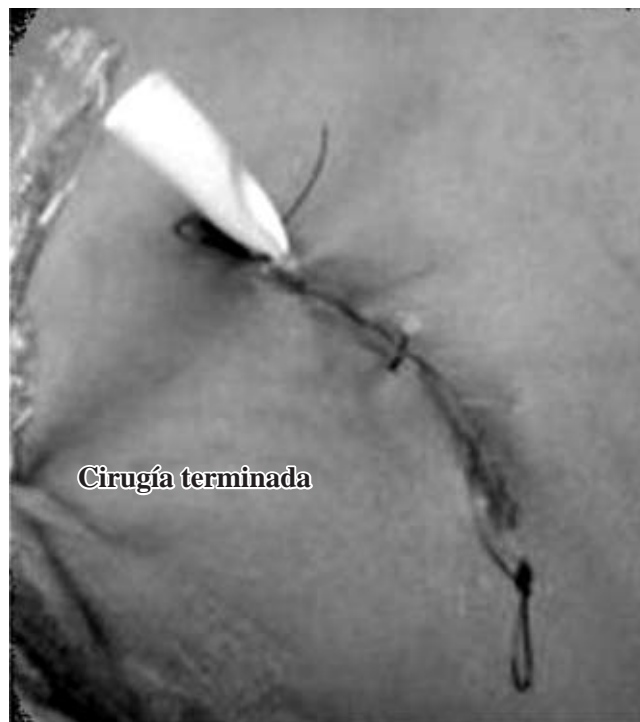- Se realizan movimientos del hombro y del miembro torácico derecho para probar la estabilidad de la plastía, siendo ésta estable, por lo que se sutura por planos, primero periostio y músculo platisma con vycril del número 2-0 y piel en forma subcutánea con nylon del número 3-0, se inserta un drenaje (Penrose), se coloca apósito y se sella la herida quirúrgica (*Figura 7*).
- Se coloca inmovilizador de hombro y se termina cirugía (*Figura 8*).

La paciente pasa a terapia intensiva de pediatría para continuar con su manejo de su problema respiratorio, se hacen curaciones de la herida cada 24 horas; al tercer día se da de alta de terapia intensiva, es trasladada a terapia intermedia, se retira sonda de pleurostomía a los ocho días, se traslada a piso y después de dos semanas se da de alta, por no presentar limitación de la mecánica ventilatoria ni alguna otra complicación, se revisa en la consulta externa a los dos meses encontrando a la niña con buenos arcos de movilidad, jugando y asintomática, dándose de alta definitiva. Se ha valorado cada seis meses, y al año de evolución la niña puede realizar todas sus actividades sin dificultad.

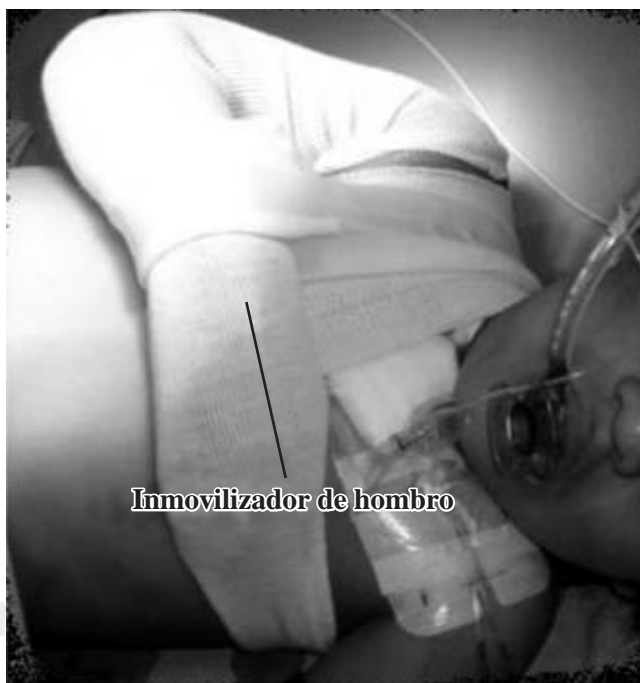### Discusión

Se encuentra en discusión si se debe hacer el tratamiento quirúrgico en forma inmediata o mediata, pero la forma de decidirlo es la presencia de dolor, de las complicaciones concomitantes y de las limitaciones en los arcos de movimiento que provoca.<sup>2,13,16,17,19</sup>

El tratamiento quirúrgico se puede realizar de dos formas, una de ellas es en forma percutánea, se reduce la clavícula con una pinza de campo y se coloca un vendaje en «ocho», la otra es haciéndola abierta y realizando plastías con injertos del subclavio, de fascia lata o la resección del tercio proximal de la clavícula, anteriormente se refiere que para mantener la estabilización realizada se colocaban alambres de Kirschner atravesando la clavícula



**Figura 7.** Fotografía clínica de plastía terminada con el Penrose colocado.



**Figura 8.** Fotografía clínica de colocación de inmovilizador de hombro.

hacia el esternón, pero debido a que migraban y provocaban lesiones importantes, ya se dejaron de usar; otra técnica descrita es la sindesmoplastia costoclavicular con cerclaje de alambre.<sup>2,13,14,16,17,20</sup>

La articulación esternoclavicular es demasiado estable como para presentar luxaciones frecuentes, el caso que presentamos fue provocado por un mecanismo de alta energía por vehículo automotriz en movimiento, siendo esta la causa más común; el tratamiento se encuentra en discusión ya que hay autores que prefieren se les trate en forma conservadora y otros en forma quirúrgica, aunque no tempranamente; debido a los problemas respiratorios que presentaba la paciente se tuvo que someter al procedimiento quirúrgico que se realizó, el cual no se encuentra descrito, por lo que deseábamos mostrarla para su conocimiento y crítica, ya que los tratamientos que se describen son en adultos y no en niños, además, la luxación esternoclavicular en niños es rara y las referencias de los diferentes autores que generalmente se presenta epifisiolisis tipo I en estos casos y nuestra paciente presentó luxación esternoclavicular pura sin epifisiolisis, por lo que exhibimos este caso y la forma en que se solucionó este padecimiento poco frecuente.

#### Bibliografía

1. Buckerfield CT, Castle ME: Acute traumatic retrosternal dislocation of the clavicle. *J Bone Joint Surg* 1984; 66-A: 379-85.
2. De Palma A: Surgery of the shoulder. Philadelphia: JB Lippincott, 1973: 314-28.
3. Camarasa GF, et al: Sternal osteomyelitis and sternoclavicular arthritis of brucellar etiology. *Rev Clin Esp* 1998; 198(8): 555-6.
4. Clotet-Sala B, et al: Sternoclavicular arthritis caused by *Staphylococcus aureus* in a non-drug addicted adult. *Med Clin (Barc)* 1984; 82(7): 332-3.
5. Gómez RN et al: Sternoclavicular staphylococcal arthritis in non-immunodepressed patients. Study of 4 cases. Unidad de Reumatología, Hospital Juan Canalejo, La Coruña. *Enf Infecc Microbiol Clin* 1990; 8(10): 618-21.
6. González MJI et al: Surgical treatment of sternoclavicular osteomyelitis. Servicio de Cirugía Torácica y Cardiovascular, Clínica Puerta de Hierro, Madrid. *Arch Bronconeumol* 1996; 32(10): 541-3.
7. Hermida I et al: Sternoclavicular arthritis caused by *Brucella*. *Enf Infecc Microbiol Clin* 1995; 13(6): 379-80.
8. León M, et al: *S. pneumoniae* sternoclavicular arthritis in a patient with HIV infection. Servicio de Medicina Interna, Hospital General de Huelva. *An Med Interna* 1994; 11(8): 395-7.
9. López-Calvo MS, et al: Sternoclavicular pneumococcal arthritis and multiple myeloma. *Enferm Infecc Microbiol Clin* 1992; 10(6): 379-80.
10. Montejo BM, et al: Sternoclavicular arthritis without the usual predisposing factors. *Rev Clin Esp* 1985; 177(5): 237-8.
11. Rodríguez BR, et al: Sternoclavicular tubercular arthritis. *Aten Primaria* 2003; 32(8): 498-9.
12. Torra R, et al: Sternoclavicular tuberculosis. *Enferm Infecc Microbiol Clin* 1992; 10(8): 506.
13. Crenshaw AH, et al: Campbell, Cirugía Ortopédica, Octava edición, Editorial Médica Panamericana, 1992: volumen 2: 1277-1278, 1295, 1322-5.
14. Enciclopedia Médico-Quirúrgica, Aparato Locomotor, 14-666, Elsevier, Paris: 19-22.
15. Ebraheim NA, et al: Scapulothoracic dislocation. *J Bone Joint Surg* 1988; 70A: 428-32.
16. Neer CS. Shoulder Reconstruction, Philadelphia; WB Saunders, 1990.
17. Surgical Techniques in orthopaedics and traumatology EFORT (European Federation of National Associations of Orthopaedics and Traumatology), October 2001, Tome 2, Shoulder 55-160-1, Sternoclavicular dislocation (M. Vastamäki): 55-170-A-10.
18. Ebraheim NA, et al: Scapulothoracic dissociation (closed avulsion of the scapula, subclavian artery and brachial plexus) a newly recognized variant, a new classification and a review of the literature and treatment options. *J Orthop Trauma* 1987; 1: 18-23.
19. De Jong KP, Sukul DM: Anterior sterno-clavicular dislocation: A long-term follow-up study. *J Orthop Trauma* 1990; 4: 420-3.
20. Barth E, Hagen R: Surgical treatment of dislocation of the sterno-clavicular joint. *Acta Orthop Scand* 1983; 54: 746-7.