

## Artículo original

## Reparación meniscal en pacientes con lesiones crónicas

José Clemente Ibarra Ponce de León,\* Luis Sierra Suárez,\*\* Arturo Almazán Díaz,\*\*\*  
Francisco Cruz López,\*\*\* Francisco Xavier Pérez Jiménez,\*\*\* Iván Encalada Díaz,\*\*\*  
Saúl Renán León Hernández,\*\*\*\* Maritza Angulo Gutiérrez\*\*\*\*\*

Instituto Nacional de Rehabilitación

**RESUMEN.** *Objetivo:* Analizar el resultado subjetivo y objetivo de la reparación meniscal en pacientes con lesiones crónicas. *Material y métodos:* Se evaluó retrospectivamente a un grupo de pacientes sometidos a la reparación artroscópica de una lesión meniscal crónica, que contaran con seguimiento postoperatorio mayor a 6 meses. Los pacientes fueron evaluados mediante exploración física dirigida a identificar patología meniscal persistente, utilizando las escalas: IKDC, Lysholm y Tegner, así como resonancia magnética de control. *Resultados:* Se repararon 27 meniscos en 25 pacientes. Había 21 pacientes masculinos y 4 femeninos, con edad promedio de  $29.6 \pm 8.2$  años (20-45). El tiempo promedio de la lesión a la cirugía fue de  $25.24 \pm 26$  meses (6-120). En 21 pacientes encontramos mejoría significativa en todas las escalas con respecto a la evaluación preoperatoria. Cuatro pacientes presentaban signos y síntomas sugestivos de lesión meniscal persistente. Todos los pacientes presentaban imágenes con señal hiperintensa anormal en la resonancia magnética que no se correlacionaban con los hallazgos clínicos. *Conclusiones:* Se obtuvo 85% de éxito en la reparación de lesiones meniscales crónicas, lo cual indica que el tiempo de evolución prolongado no necesariamente impide la cicatrización de las lesiones. Es viable realizar una reparación meniscal en pacientes con lesión

**ABSTRACT.** *Objective:* To analyze the subjective and objective outcome of arthroscopic meniscal repair in patients with chronic meniscal lesions. *Methods:* A group of patients that underwent arthroscopic meniscal repair of chronic tears with a minimum follow-up of six months was retrospectively evaluated. Physical examination oriented at finding persistent meniscal lesions was performed. IKDC, Lysholm and Tegner scores were applied, and a control magnetic resonance imaging (MRI) was performed. *Results:* Twenty seven menisci in 25 patients were repaired. There were 21 male and 4 female patients with a mean age of  $29.6 \pm 8.2$  years (20-45). Mean time from lesion to surgery was  $25.24 \pm 26$  months (6-120). There was significant improvement in all parameters evaluated in 21 patients. Four patients were found to have signs and symptoms of persistent meniscal tears. Abnormal increased signal intensity in the repaired menisci was observed by MRI in all patients, not correlating with clinical findings. *Conclusions:* Short term success rate of 85% was obtained with arthroscopic repair of chronic meniscal lesions in this study, which supports the fact that a long period of time before surgery does not necessarily lead to failure. It is valid to perform a meniscal repair in patients with chronic tears as long as the proper surgical technique and an adequate rehabilitation protocol are used.

www.medigraphic.com

\* Médico Jefe de Servicio de Ortopedia del Deporte y Artroscopía del INR.

\*\* Médico residente del Curso de Alta Especialidad de Postgrado en Artroscopía.

\*\*\* Médico adscrito al Servicio de Ortopedia del Deporte y Artroscopía del Instituto Nacional de Rehabilitación (INR).

\*\*\*\* Médico Jefe de División de Enseñanza Ortopedia del INR.

\*\*\*\*\* Médico Jefe de Servicio de Resonancia Magnética INR.

Dirección para correspondencia:

Dr. José Clemente Ibarra Ponce de León. Av. México-Xochimilco Núm. 289, Colonia Arenal de Guadalupe C.P. 14389.

E-mail: cibarra@inr.gob.mx clementebarra@yahoo.com

nes crónicas, siempre y cuando se realice con técnica quirúrgica adecuada y se sometan a un protocolo de rehabilitación cuidadoso.

**Palabras clave:** menisco, reparación, lesión, resonancia magnética, artrosis, rodilla.

**Key words:** meniscus, repair, injury, magnetic resonance, arthrosis, knee.

## Introducción

Las lesiones meniscales son comunes en la práctica ortopédica. El tratamiento quirúrgico puede consistir en meniscectomía parcial, total y reparación meniscal artroscópica.<sup>1,2</sup>

La reparación meniscal es efectiva para conservar las importantes funciones del menisco en la rodilla tales como la amortiguación de las fuerzas, su participación en la estabilidad de la articulación, su papel para mejorar la congruencia entre las superficies articulares y por lo tanto aumentar la superficie de contacto, así como su participación en la lubricación, nutrición y protección del cartílago articular.<sup>3-5</sup>

La meniscectomía parcial o total como tratamiento está asociada a resultados objetivos y subjetivos malos a mediano y largo plazo, con la aparición temprana de cambios degenerativos en la rodilla.<sup>6-8</sup> La tendencia actual en el tratamiento de las lesiones meniscales está dirigida a tratar de conservar la integridad del menisco mediante su reparación en lugar de su resección; sin embargo, existen diversos factores limitantes para la realización de este tipo de tratamiento descritos en la literatura y por lo tanto se considera que las indicaciones precisas para una reparación meniscal ideal son las siguientes:

1. Patrón de ruptura longitudinal-vertical completo y mayor de 1 cm de longitud.<sup>9</sup>
2. Localización periférica a menos de 3-4 mm del borde menisco-capsular o en el rango de 10-30% del borde periférico del menisco.<sup>9</sup>
3. Ruptura inestable o móvil.<sup>9</sup>
4. Calidad tisular adecuada, sin degeneración o deformidad del menisco.<sup>9</sup>
5. Lesión asociada a lesión ligamentaria.<sup>10</sup>
6. Evolución menor de 19 semanas desde la lesión.<sup>11</sup>
7. Pacientes menores de 40 años de edad.<sup>11</sup>

No obstante, en el Servicio de Ortopedia del Deporte y Artroscopía del Instituto Nacional de Rehabilitación, se han realizado reparaciones meniscales en pacientes que no cumplen con estos «criterios para una reparación exitosa», la mayoría de las veces a causa de que por diversas circunstancias acuden demasiado tarde a solicitar atención médica, cuando la lesión meniscal ya tiene mayor tiempo de evolución. En el intento de preservar el tejido menis-

cal, especialmente en el caso de pacientes jóvenes activos, se han realizado reparaciones con técnicas combinadas hasta conseguir la aposición estable de los bordes de la/las lesiones meniscales.

El objetivo del presente trabajo fue evaluar a un grupo de pacientes con lesiones meniscales crónicas, sometidos a reparación meniscal artroscópica y valorar el resultado clínico empleando escalas de evaluación que incluyen criterios subjetivos, objetivos e imágenes de resonancia magnética (RM).

## Material y métodos

Se evaluó retrospectivamente a un grupo de pacientes con diagnóstico de lesión(es) meniscal(es) crónica(s) (más de 6 meses de evolución preoperatoria) para valorar la efectividad de la reparación meniscal artroscópica. Se incluyeron pacientes de ambos sexos, con expediente completo, video de la cirugía y valoración de IKDC, Lysholm, Tegner y resonancia magnética preoperatorios, con diagnóstico de una lesión crónica del menisco, aislada o asociada a otras lesiones, independientemente del método de reparación (suturas, dispositivos de fijación) y vía de abordaje (adentro-afuera, afuera-adentro o todo adentro) y que contaran con más de 6 meses de evolución postoperatoria.

Se contactó y citó a los pacientes para realizar:

1. Una nueva valoración de IKDC, Lysholm y Tegner.
2. Interrogatorio y exploración física para detectar datos clínicos que sugirieran la presencia de una lesión meniscal persistente. Cada paciente fue cuestionado con respecto a la presencia de dolor, inflamación, sensación de bloqueo articular o inestabilidad. La rodilla se examinó para identificar la presencia de edema, aumento de volumen a expensas de tejidos blandos o aumento en la cantidad de líquido intraarticular, dolor en la línea articular del lado correspondiente al menisco reparado, arcos de movilidad y positividad para las pruebas meniscales de McMurray, Steinmann, Apley compresión y Thessaly.<sup>12</sup>
3. Una resonancia magnética de control para valorar la cicatrización meniscal. Ésta fue evaluada y clasificada según Mink y Crues<sup>13</sup> para captar la persistencia de una ruptura. Se tomó como positiva una lesión tipo III.
4. Se recabó la información quirúrgica con respecto al tiempo de evolución, localización y extensión de la lesión, tipo y número de suturas y/o implantes utilizados, así como

la presencia de lesiones asociadas. Se clasificaron las lesiones meniscales según su localización y extensión de acuerdo con la clasificación de Cooper y colaboradores.<sup>14</sup>

Se evaluó la condición clínica y los hallazgos por RM con respecto al estado preoperatorio, comparando la presencia de pruebas positivas de lesión meniscal, la funcionalidad general de la rodilla, el grado de actividad del paciente y los cambios en la imagen por resonancia magnética.

Para el análisis estadístico se utilizó la prueba de Pearson para evaluar las variables cuantitativas y una prueba exacta de Fisher para las variables cualitativas. Se utilizó un paquete SPSS versión 10.0.1 y se tomó un intervalo de confianza de 95% para determinar la significancia estadística.

### Resultados

En total se valoraron 25 pacientes. Hubo mayor prevalencia del sexo masculino con 21 pacientes (84%), proporción 5:1 respecto al sexo femenino. El promedio de edad fue de  $29.6 \pm 8.2$  años (rango 18-45).

Sesenta y cuatro por ciento de las rodillas fueron derechas y 36% izquierdas. El tiempo promedio de sintomatología consistente con una lesión meniscal fue de 25 meses  $\pm 26$  meses (6-120). El menisco medial se lesionó con mayor frecuencia en 14 pacientes (56%); el lateral, en 9 pacientes (36%) y asociados 2 casos (8%). La localización vascular predominó en la zona 1 de Cooper (roja) en 14 pacientes (56%) seguida de la zona 2 (roja-blanca) en 8 pacientes (32%) y en 3 casos (12%) se localizó en la zona 3 (periferia). Se presentaron lesiones longitudinales en 72% y el 28% restante presentaron configuración en asa de balde. No hubo lesiones con otras configuraciones. La localización de la lesión de menisco lateral predominó en la zona E (medial) y del menisco medial en la zona A (posterior) (Tabla 1).

Aproximadamente 70% de los casos tuvieron un solo trazo de lesión y un caso aislado (4%) presentó hasta tres lesiones.

La lesión del ligamento cruzado anterior (LCA) aislado fue la lesión asociada más frecuente en 9 pacientes (36%); 5 pacientes (20%) sin lesión asociada, 7 pacientes (28%)

combinaron lesión del LCA + otro menisco. El resto combinaron lesión de LCA con lesiones condrales del mismo compartimento (2 pacientes) (8%), LCA + lesiones condrales en distinto compartimento (1 paciente) (4%), LCA + lesión de ligamentos colaterales (1 paciente) (4%).

Fueron reparados, en total, 27 meniscos: 16 meniscos mediales (64.0%), 7 laterales (28.0%) y en 2 casos ambos (8.0%). El tipo de reparación principal fue todo adentro y un caso fuera-adentro (Tabla 2).

La sutura PDS (Ethicon, Johnson & Johnson, Westwood, MA, EUA) fue el sistema de reparación más usado (40%), seguida de los dispositivos todo-adentro Rapid-loc (Mitek Surgical Products, Westwood, MA, EUA) (32%), Fast-fix (Smith and Nephew, Andover, MA, EUA) (16%), flecha biodegradable (Arthrex, Naples, FL, EUA) en 2 casos (8%) y Fastener (Mitek Surgical Products, Westwood, MA) en un solo caso (4%). En los casos en los que se utilizaron suturas para la reparación, se colocaron con orientación vertical en 11 casos (44%), horizontal en 3 (12%) y oblicua en 1 caso. En 12% requirieron 4 implantes, 20% 3, 24% 2 y 28% un solo implante; es decir que hasta 84% tuvieron 4 implantes o menos. Hubo dos casos atípicos de los cuales 1 requirió 7 implantes y otro 8.

En cuanto a las escalas de valoración, los desenlaces fueron significativos con respecto al estado preoperatorio en todas las escalas. Paradójicamente en la escala de Tegner el efecto fue hacia la baja (Tabla 3).

Para IKDC (subjética), existe una correlación más o menos importante con la edad de los pacientes (coeficiente rho de Spearman = -0.351, p = 0.08), donde a mayor edad menor puntuación en IKDC subjetiva (Gráfica 1).

IKDC también se asoció con el sexo. Los pacientes del sexo femenino tuvieron un promedio final significativamente menor que los del sexo masculino ( $55.5 \pm 6.6$  vs  $69.9 \pm 8.4$ , p= 0.004). El resto de las variables no tuvo efecto al-

Tabla 2. Tipos de reparación efectuados.

Tipo de reparación	Número de casos	Porcentaje
Adentro-afuera	5	20.0
Afuera-adentro	1	4.0
Todo adentro	13	52.0
Mixto	6	24.0

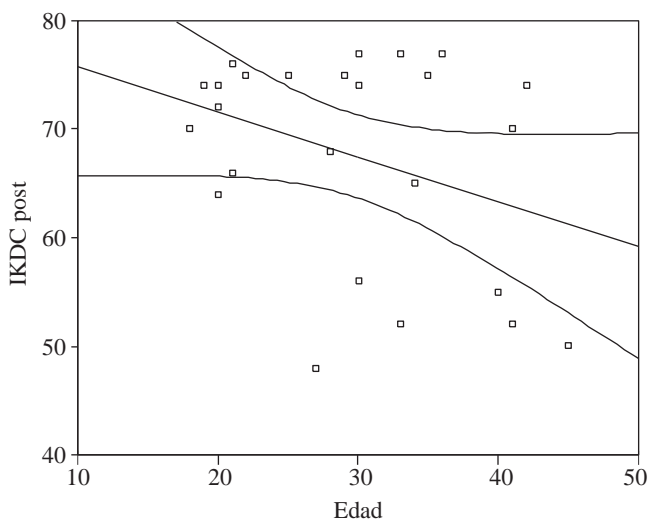
Tabla 1. Localización de la lesión.

	En menisco lateral		En menisco medial		
	Ninguna	14	Ninguna	2	
		56.0%		8.0%	
F	2	8.0%	A	12	48.0%
E	5	20.0%	B	4	16.0%
D	2	8.0%	C	1	4.0%
F-E	1	4.0%	A-B	4	16.0%
F-D	1	4.0%	B-C	1	4.0%
			A-C	1	4.0%

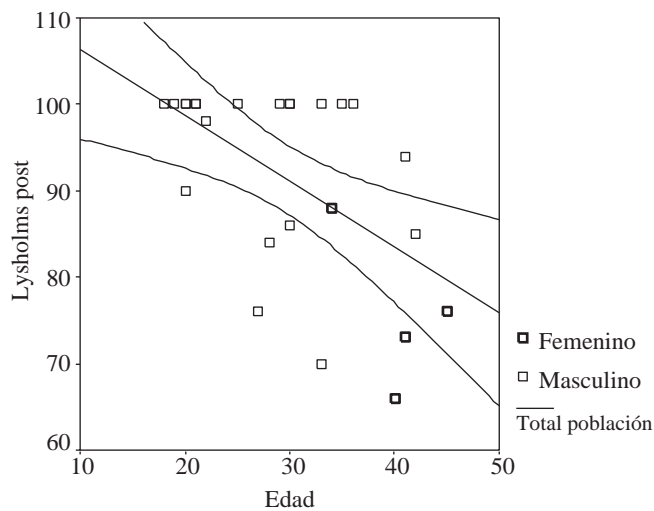
**Tabla 3. Diferencias en valoraciones pre versus postoperatorias.**

Escala	Preoperatorio (DE)	Postoperatorio (DE)	Diferencia	P
IKDC (subjettiva)	50.1 (14.0)	67.6 (9.6)	17.50	0.0001*
IKDC (objetiva)	1.2 (0.46) (≈C)	2.7 (0.72) (≈A)	1.48	0.0001**
Tegner	6.8 (1.9)	5.5 (1.3)	1.24	0.005*
Lysholm	57.2 (17.3)	91.4 (11.3)	34.20	0.0001**

• \*t de Student para muestras relacionadas  
 • \*\*T de Wilcoxon



**Gráfica 1.** Correlación dolor-Índice de Kujala (IKDC).



**Gráfica 2.** Correlación edad-Lysholm.

gundo sobre los resultados de IKDC. En el caso de la valoración de IKDC objetiva, los resultados no se relacionaron con ninguna de las posibles variables independientes.

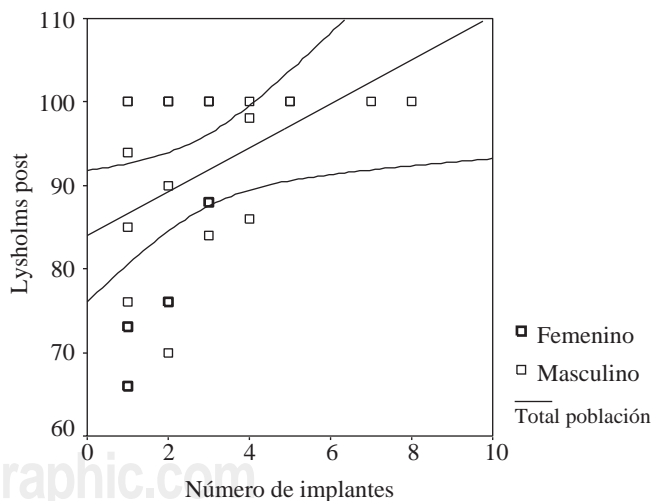
En la escala de Tegner, se encontró que está asociada con el sexo de los pacientes. Las puntuaciones más altas (de 6-9) sólo se presentaron en 61% del sexo masculino, las de 4-5 en 39% restante; en contraparte, las cuatro mujeres tuvieron sólo puntuaciones bajas de 4-5 ( $p = 0.034$ ).

En el caso de la escala de Lysholm, las puntuaciones finales estuvieron fuertemente correlacionadas con la edad ( $\rho = -0.557$ ,  $p = 0.004$ ) en el mismo sentido que con IKDC: a mayor edad menor puntuación esperada y ello sucedió tanto en hombres como en mujeres, aunque las mujeres tuvieron menor puntuación que los varones ( $75.7 \pm 9.1$  vs  $94.4 \pm 9$ ,  $p = 0.001$ ) (Gráfica 2).

El número de implantes también correlacionó con las puntuaciones de Lysholm, pero en sentido de «a mayor número de implantes usados mayor puntuación», también en ambos sexos  $\rho = 0.441$ ,  $p = 0.027$  (Gráfica 3).

En cuanto a la exploración física se obtuvieron los siguientes resultados:

Al finalizar el seguimiento, 8 de los 25 pacientes (32%) permanecieron con dolor en la línea articular sugerente de síntomas tibiofemorales, de los cuales 4 (16%) presentaron McMurray positivo, 4 (16%) Thessaly positivo, 2 (4%) y 2



**Gráfica 3.** Correlación número de implantes-Lysholm.

(4%) respectivamente, positivos en Apley y Steinmann. Tres de estos pacientes fueron reparaciones aisladas del menisco medial.

El dolor en la línea articular se asoció al sexo con desventaja para las mujeres, pues las 4 (100%) de ellas perma-

necieron con dolor articular contra 19% de los hombres ( $p = 0.006$ ). El dolor también se asoció significativamente al menisco lesionado. Cuando fue el lateral aislado o el medial aislado 50% respectivamente continuó con dolor; en cambio, cuando ambos meniscos fueron afectados ningún caso (0.0%) terminó con dolor en la línea articular ( $p = 0.037$ ). Por último, cuando los pacientes tuvieron una sola lesión de menisco (17 casos) 47% de ellos finalizaron con dolor en la línea articular; en cambio, todos los que tuvieron de 2-3 lesiones finalizaron sin dolor ( $p = 0.022$ ).

Con respecto al resto de las pruebas meniscales, se encontró una fuerte relación entre la prueba de McMurray con la edad y el sexo de los pacientes. Con respecto a la edad ( $p = 0.033$ ), se encontró positivo en pacientes con edad promedio de 37.5 (+ 6.7) y negativo en pacientes con edad promedio de 28.1 (+ 7.7). En cuanto al sexo, la prueba resultó positiva en 75% de las mujeres contra sólo 4.7% de los hombres ( $p = 0.007$ ).

La prueba de Thessaly tuvo un comportamiento similar, siendo positivo en pacientes con edades promedio de 39 (+ 6.3) y negativo en pacientes con edades de 27.8 (+ 7.3) años ( $p = 0.010$ ). Resultó igualmente positiva en 25% de los pacientes de sexo femenino *versus* 4.7% de pacientes del sexo masculino ( $p = 0.007$ ).

En las pruebas de Steinmann y Apley no se encontró relación con alguna de las variables.

En cuanto a las imágenes por IRM, 18 de los pacientes (72%) se encontraron con una imagen hiperintensa en el trazo de lesión con patrón IIIB o IIIA, aunque, como se mencionó, sólo 4 de ellos tuvieron datos clínicos de lesión persistente. Seis pacientes (24%) se encontraron con imagen tipo II y sólo 1 (4%) paciente se encontró con una imagen tipo I en el menisco reparado.

Los cuatro casos de fuerte sospecha de no cicatrización fueron:

Caso 1. Un paciente masculino de 30 años de edad, 10 años de evolución previo a la cirugía, con lesión aislada longitudinal en el cuerno posterior del menisco medial, zona roja-blanca, sin asociación con lesión ligamentaria reparado con dos suturas y dos Fastener.

Caso 2. Paciente femenino de 45 años, 6 meses de evolución con una lesión aislada longitudinal en cuerno posterior de menisco medial, sin asociación con lesión ligamentaria y reparada todo adentro con 2 Rapidloc.

Caso 3. Paciente femenino de 41 años, 12 meses de evolución con una lesión aislada en el cuerno anterior del menisco lateral, zona roja-roja, sin asociación con lesión ligamentaria, reparada afuera-adentro con una sutura en configuración oblicua.

Caso 4. Paciente femenino de 40 años, 22 meses de evolución de la lesión con una lesión única en el cuerno posterior del menisco medial, zona roja-roja, asociada a lesión de ligamento cruzado anterior más lesiones condrales en ambos compartimientos, reparada todo adentro con un Fast-fix orientado horizontalmente.

## Discusión

Está bien documentado que la meniscectomía parcial o total aumenta las cargas en la rodilla. Actualmente se sabe que el menisco medial soporta 50% de la carga del compartimiento medial y el menisco lateral más de 50% de la carga de su compartimiento.<sup>15</sup> La resección de 30% del menisco aumenta las fuerzas de contacto en aproximadamente 300%.<sup>16</sup> La demostración de la asociación directa de una meniscectomía con la generación temprana de artrosis,<sup>6-8</sup> ha hecho que muchos investigadores busquen opciones a la meniscectomía. Agglietti y cols. demostraron mayor índice de artrosis post-meniscectomía parcial que en pacientes con reparación meniscal, concluyendo que la reparación preserva mejor el cartílago.<sup>1</sup> Papachristou y cols. han investigado reparaciones meniscales en zona avascular en conejos y en humanos con buenos resultados y proponen como mecanismo de reparación dos factores: 1. Las suturas que pasan a través del área involucrada estabilizan los fragmentos y actúan como puentes, conectando la sinovial y el área lesionada, promoviendo la proliferación mesenquimal, 2. El número creciente de condrocitos en el área involucrada y alrededor de las suturas produce matriz básica para el proceso de reparación. En otras palabras: un ambiente estable y favorable para la producción de matriz por parte de los fibrocondrocitos es capaz de lograr una cicatrización favorable.<sup>17,18</sup>

Históricamente, ha habido una preocupación con respecto al mal resultado de una reparación en una lesión crónica. Tenuta y Arciero<sup>11</sup> evaluaron artroscópicamente 54 reparaciones de menisco en 51 pacientes y concluyeron que las reparaciones meniscales debían hacerse dentro de las primeras 19 semanas de la lesión, para asegurar una adecuada cicatrización. En el presente trabajo, los pacientes intervenidos para reparación meniscal tenían un tiempo de evolución mayor (mínimo 27 semanas), lo cual contrasta con la referencia mencionada. Estos hallazgos apoyan la teoría de que con una fijación estable y una adecuada técnica quirúrgica, se puede lograr una adecuada cicatrización del menisco.

La edad del paciente al momento de la reparación también ha sido motivo de controversia. Tenuta y Arciero<sup>11</sup> y Egli<sup>19</sup> han reportado menores índices de cicatrización en pacientes mayores de 30 años. En contraparte, tanto Barret y cols.,<sup>20</sup> como Noyes y Barber-Westin<sup>21</sup> estudiaron reparaciones en pacientes mayores de 40 años, obteniendo tasas de cicatrización superiores a 87%. En el presente estudio, tanto en la escala de IKDC como Lysholm se observó un resultado más pobre en los pacientes mayores de 38 años; sin embargo, no se correlacionó con la falta de cicatrización de las lesiones meniscales. Del total de nuestra muestra, 8 pacientes fueron mayores de 30 años y 5 pacientes mayores de 40 años. De todos ellos, sólo 1 paciente (4%) (edad 30 años) y 3 pacientes (12%) (edades mayor a 40 años) mostraron signos y síntomas de lesión persistente, lo

cual demuestra 85% de éxito de la reparación meniscal en lesiones crónicas. El éxito en el resto de los pacientes apoya la teoría de que con una fijación estable y en condiciones favorables, se pueden conseguir tasas de cicatrización adecuadas, independientemente del tiempo de evolución. Creemos que los pacientes que no cicatrizaron, además de la cronicidad, tenían otros datos adversos para la cicatrización, como edad avanzada y lesiones meniscales aisladas. La reparación meniscal en una lesión aislada se ha asociado a un peor pronóstico para la cicatrización,<sup>11</sup> hecho que se observó en el presente trabajo, ya que tres de los 4 pacientes que tuvieron malos resultados, tenían lesiones aisladas.

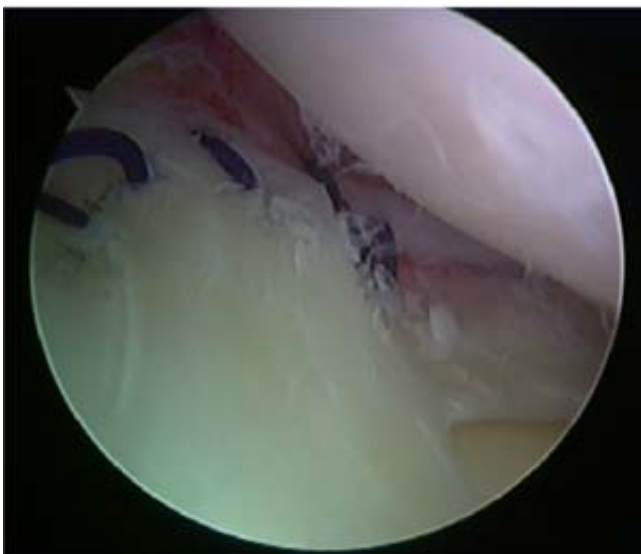En cuanto a la signo-sintomatología, la edad y sexo se encontraron fuertemente involucradas en los resultados. La edad mayor de 38 años es por sí misma un fuerte factor de riesgo para un peor pronóstico clínico y, al respecto, hay que subrayar que las 4 mujeres incluidas en la muestra tienen 40 años de edad promedio vs sólo 27 años de los 21 hombres. Para evaluar y controlar la confusión se efectuó un análisis multivariado, el cual indica que probablemente es el sexo la variable determinante para peores resultados en las escalas señaladas antes. Considerando la edad como variable aleatoria, las diferencias en las escalas es significativa para el sexo: sistemáticamente menores para las mujeres ( $p = 0.03$ ). La conclusión que se saca de este hallazgo, es que probablemente el resultado pobre en las escalas funcionales puede obedecer a la aparición de signos de artrosis y no a la falta de cicatrización de las reparaciones.

En cuanto a los hallazgos por resonancia magnética, Steenbrugge F. y cols. han demostrado que las lesiones meniscales reparadas presentan señales hiperintensas anormales en pacientes asintomáticos aun con

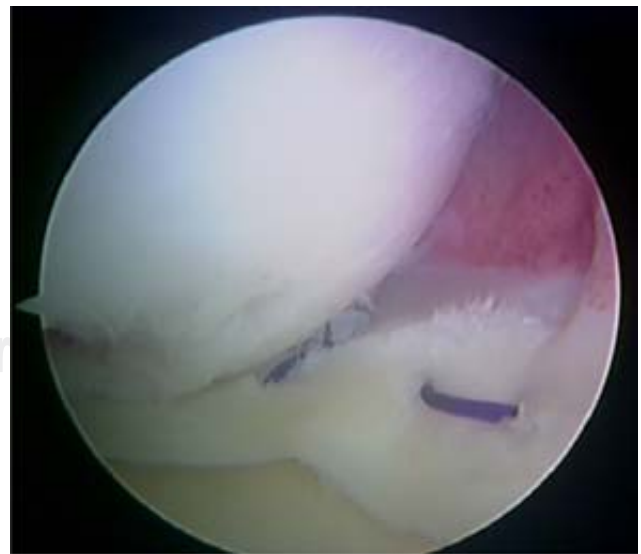adecuada cicatrización y que la señal anormal probablemente corresponde a tejido cicatrizal edematoso y no a verdaderas no-uniones, incluso a 13 años de evolución.<sup>22</sup> En este estudio se confirmó ese hallazgo, ya que en todos los casos, se encontraron señales anormales aun y cuando la signo-sintomatología fue negativa para lesión meniscal.

Las debilidades del siguiente trabajo son:

1. Las cirugías evaluadas fueron realizadas por 5 cirujanos diferentes y por lo tanto, la técnica no fue la misma en cada caso. Los implantes utilizados fueron diversos, incluyendo suturas, Rapidloc, Fast-fix, Fasteners y flechas, la configuración y el número de suturas es variable, lo cual pudo influir directamente en los resultados. Asimismo, aunque no se repararon lesiones radiales, oblicuas o complejas, se compararon lesiones longitudinales contra lesiones en asa de balde.
2. No se tiene el dato de las longitudes exactas de la lesión ni la separación entre los implantes. Para esto, sería necesario tener un gancho palpador graduado y documentar las distancias exactas. Se ha documentado en diversos trabajos que para obtener una adecuada cicatrización, la separación entre implantes debe ser máximo de 3-5 cm.<sup>19</sup> Una separación mayor de los implantes puede influir adversamente en la estabilidad de la reparación.
3. Se tomaron en cuenta 3 variables básicamente para el análisis de los resultados: la edad de los pacientes, las características de la lesión y el tiempo de evolución. Muchos de los pacientes evaluados tenían más de una variable adversa, pudiendo alterar los resultados.
4. Aunque tenemos bien documentado el tiempo de evolución de la lesión meniscal en los casos sin lesiones liga-



**Figura 1.** Imagen artroscópica de la reparación de una lesión crónica del menisco lateral con suturas de verticales de PDS, colocadas con técnica adentro-afuera.



**Figura 2.** Imagen artroscópica de la reparación de una lesión crónica del menisco medial con suturas de verticales y horizontales de PDS, colocadas con técnica adentro-afuera.

mentarias, es difícil determinar el momento exacto en el que se presentó la ruptura del menisco en los casos asociados a lesiones ligamentarias, lo cual puede dar una falsa idea de la cronicidad exacta de la lesión meniscal.

Basamos nuestras conclusiones en los hallazgos clínicos y por resonancia magnética. Por otro lado, sólo en los pacientes sintomáticos se podría considerar un segundo «vistazo» en el que se evaluara realmente el estado del menisco reparado para determinar realmente si se logró la cicatrización.

El tiempo de evolución mayor a 6 meses no fue un factor que influyó en el mal resultado de la reparación meniscal, obteniendo cicatrización incluso en pacientes con 7 años de la lesión inicial. Con 4/27 fallas, se obtuvo 85% de éxito en la reparación de lesiones crónicas, contrastando con lo referido en la literatura.

Los pacientes mayores de 38 años tienen un factor de riesgo para presentar resultados subjetivos y objetivos menos satisfactorios, aunque los hallazgos clínicos no sugieren persistencia de la lesión meniscal.

El sexo femenino en este trabajo fue un factor que influyó negativamente para la cicatrización meniscal, así como la lesión meniscal aislada, sin asociación de lesión ligamentaria.

Además, con el presente trabajo se pudo demostrar que es un hallazgo frecuente en nuestra población el que los pacientes que sufren una lesión en la rodilla tienden a reducir en forma importante el nivel de actividad con respecto al estado preoperatorio, al menos en un plazo promedio de 2 años.

Se puede concluir, por lo tanto, que es viable realizar una reparación meniscal en pacientes con lesiones meniscales crónicas, buscando la conservación del menisco para prevenir la osteoartritis temprana, siempre y cuando se haga con una técnica quirúrgica adecuada y de manera estable (*Figuras 1 y 2*).

#### Bibliografía

1. Aglietti P, Zaccherotti G, De Biase P: A comparison between medial meniscus repair, partial meniscectomy, and normal meniscus in anterior cruciate ligament reconstructed knees. *Clin Orthop* 1994; 307: 165-73.
2. Barber FA, Stone RG: Meniscal repair: An arthroscopic technique. *JBJS* 1985; 67B: 39-41.
3. Walker PS, Erkman MJ: The role of the menisci in force transmission across the knee. *Clin Orthop* 1975; 109: 184-92.
4. Fithian DC, Kelly MA, Mow VC: Material properties and structure function relationships in the menisci. *Clin Orthop* 1990; 252: 19-31.
5. Winslow AJ, Cole JB: Cartilage restoration, part 1: basic science, historical perspective, patient evaluation, and treatment options. *Am J Sports Med* 2005; 33(2): 295-306.
6. Fairbank TJ: Knee joint changes after meniscectomy. *JBJS* 1948; 20B: 664-70.
7. Tapper EM, Hoover NW: Late results alter meniscectomy. *JBJS-A* 1969; 51: 517-26.
8. Allen PR, Denham RA, Swan AV: Late degenerative changes after meniscectomy: Factors affecting the knee after operation. *JBJS* 1984; 66B: 666-71.
9. King D: The healing of semilunar cartilages. *JBJS* 1936; 18A: 333-42.
10. Cooper DE, Arnoczky SP, Warren RF: Arthroscopic meniscal repair. *Clin Sports Med* 1990; 9: 589-607.
11. Tenuta JJ, Arciero RA: Arthroscopic evaluation of meniscal repairs: Factors that effect healing. *Am J Sports Med* 1994; 22: 797-802.
12. Karachalios T, Hantes M, Arístides HZ, Vazilios Z, Apostolos HK, Constantinou NM: Diagnostic accuracy of a new clinical test (the Thessaly test) for early detection of meniscal tears. *JBJS* 87 2005; 87A: 955-62.
13. Mink JH, Levy T, Crues JV III: Tears of the anterior cruciate ligament and menisci of the knee: MR imaging evaluation. *Radiology* 1988; 167(3): 769-74.
14. Cooper DE, Arnoczky SP, Warren RF: Meniscal repair. *Clin Sports Med* 1991; 10: 529-48.
15. Walker PS, Erkman MJ: The role of the menisci in force transmission across the knee. *Clin Orthop* 1975; 109: 184-92.
16. Seedhom BB, Hargreaves DJ: Transmission of the load in the knee joint with special reference to the role of the menisci, part II: Experimental results, discussion and conclusions. *Engl Med* 1979; 8: 220-8.
17. Papachristou G, Agoropoulos Z, Fragiadakis E, Levidiotis C: Possibilities of a healing process in the avascular area of meniscus. *Acta Orthop Scand* 1992; 23 Suppl 248: 64.
18. Papachristou G, Efstathopoulos N, Plessas S, Levidiotis C, Chronopoulos E, Sourlas J: Isolated meniscal repair in the avascular area. *Acta Orthop Belg* 2003; 69-4: 341-5.
19. Egli S, Wegmuller H, Kosina J, Hukell C, Jakob RP: Long-term results of arthroscopic meniscal repair. An analysis of isolated tears. *Am J Sports Med* 1995; 23: 715-20.
20. Barret GR, Field MH, Treacy SH, Ruff CG: Clinical results of meniscus repair in patients 40 years and older. *Arthroscopy* 1998; 14: 824-9.
21. Noyes Fr, Barber-Westin SD. Arthroscopic repair of meniscus tears extending into the avascular zone with or without anterior cruciate ligament reconstruction in patients 40 years of age and older. *Arthroscopy* 2000; 16: 822-9.
22. Steenbrugge F, Verstraete K, Verdonk R: Magnetic resonance imaging of the surgically repaired meniscus. *Acta Orthop Scand* 2004; 75(3): 323-7.