

Presentación de caso

Linfoma de Hodgkin con metástasis a columna torácica. Presentación de caso

Jorge Luis Olivares Camacho,* Valentín Cabrera V.,** José I. Cabrera V.**

Hospital de Especialidades Centro Médico Nacional Siglo XXI, IMSS

RESUMEN. Se trata de paciente del sexo masculino de 20 años de edad con antecedente de enfermedad de Hodgkin desde 1996, estadio II A de la variedad esclerosis nodular, el cual fue manejado inicialmente con radioterapia y quimioterapia terminando dicho tratamiento en Enero de 1997; posteriormente se trató con interferón durante un año, terminando en Enero de 1998, con lo que presentó remisión completa y se mantuvo en vigilancia; en Junio de 1999 inicia con dolor toracolumbar y disminución de la fuerza muscular y sensibilidad en miembros pélvicos; se realizaron estudios de gabinete y se diagnosticó tumor epidural de T9 a T12 con compresión medular importante; el paciente fue sometido a tratamiento quirúrgico y su recuperación neurológica fue completa.

Palabras clave: linfoma, neoplasias, columna, arteriografía.

ABSTRACT. This 20 years old male patient, with a history of Hodgkin's disease since 1996, stage II variety nodular sclerosis, was initially managed with radiotherapy and chemotherapy ending such treatment in January 1997, subsequently treated with interferon for one year, ending in January 1998, presented complete remission and was maintained in observation; in June 1999 started with thoracolumbar pain, weakness and diminished sensitivity on lower limbs, studies were conducted and diagnosed epidural tumor from levels T9 to T12, with important spinal cord compression; the patient was submitted to surgery and neurological recovery was complete.

Key words: lymphoma, neoplasm, spine, arteriography.

Introducción

El propósito del presente artículo es mostrar una metástasis de linfoma de Hodgkin que provoca lesión medular en la columna torácica en los niveles de T9 a T12 y el tratamiento médico y quirúrgico realizado. Se hace mención especial al procedimiento de arteriografía de la arteria de Adamkiewitz para la evaluación correcta de la irrigación sanguínea de la médula espinal.

* Médico adscrito al Hospital Médica Sur.

** Médico adscrito al Servicio de Escoliosis del Hospital de Ortopedia "Victorio de la Fuente Narváez".

Dirección para correspondencia:

Dra. Laura Moreno Monter. Hospital Médica Sur. México, D.F. Puente de Piedra Núm. 150. Torre II Consultorio Suite 1. Col. Toriello Guerra. Deleg. Tlalpan.

Reporte del caso

Paciente del sexo masculino de 20 años de edad ingresado al Servicio de Neurocirugía del Hospital de Especialidades Centro Médico Nacional Siglo XXI el día 02 de Agosto de 1999 con antecedente de estar recibiendo tratamiento en el Hospital de Oncología Hematológica ya que desde 1996 presenta enfermedad de Hodgkin variedad esclerosis nodular estadio IIA, diagnosticado mediante biopsia de ganglio supraclavicular, se le inició manejo con modalidad sandwich (3EVBD-RT-EVBD) terminando en Enero de 1997; posteriormente se le manejó con interferón a dosis de 5 millones L-M-V por un año, terminando en Enero de 1998, con lo cual presentó remisión completa y se mantuvo en vigilancia. Posteriormente, en Junio de 1999, presenta dolor toracolumbar, así como disminución de la fuerza muscular en forma progresiva hasta llegar a una lesión tipo C en la escala

de Frankel (Tabla 1) en ambas extremidades pélvicas; dolor intenso en zona torácica media, hipoestesia de T10 hacia distal. Se clasificó en la clase V según la clasificación de Harrington¹ (Tabla 2).

Se le realizaron los siguientes estudios: Radiografías simples, que muestran esclerosis del cuerpo de T9-T10.

Arteriografía de la arteria espinal anterior (Adamkiewicz) que muestra a dicha arteria permeable y colapso parcial de T11 (Figura 1).

Resonancia magnética nuclear, en donde se observa lesión hiperintensa en cuerpos vertebrales de T9 a T12, con infiltración a tejidos perivertebrales e invasión a espacio epidural con compresión medular (Figuras 2 y 3).

Tratamiento quirúrgico: El día 10 de Agosto de 1999 se le realizó abordaje posterior, laminectomía T8, T9 y T10

bilateral con resección de la lesión epidural (Figura 4), descompresión medular (Figuras 5 y 6) e instrumentación con sistema USS de T8 a L1 (Figuras 7 y 8).

Reporte de patología: Metástasis de linfoma.

Evolución postquirúrgica: El paciente evolucionó satisfactoriamente, el dolor remitió; con respecto al déficit neurológico en el postoperatorio mediato, la fuerza muscular de extremidades pélvicas recuperó a 4/5, la sensibilidad mejoró; a los 3 meses posterior al tratamiento quirúrgico la fuerza muscular y la sensibilidad se recuperaron en forma total; continuó manejo conjunto por la consulta externa con el Servicio de Hemato-Oncología y Neurocirugía. El día 24 de Agosto de 2001 recibió 6 ciclos comple-

Tabla 1. Escala de Frankel.

- A Parálisis sensitiva y motora completa
- B Parálisis motora completa y sensitiva incompleta
- C Parálisis incompleta motora y sensitiva, la motricidad no tiene valor funcional, el paciente no es capaz de deambular
- D Parálisis motora, el paciente es capaz de deambular
- E Ningún déficit neurológico

Tabla 2. Clasificación de Harrington para metástasis espinales.

- Clase I Sin deterioro neurológico
- Clase II Extensión a hueso sin colapso y leve daño neurológico
- Clase III Extensión a hueso sin colapso y mayor daño neurológico
- Clase IV Colapso vertebral y dolor atribuido a inestabilidad con leve daño neurológico
- Clase V Colapso vertebral o inestabilidad y daño neurológico severo

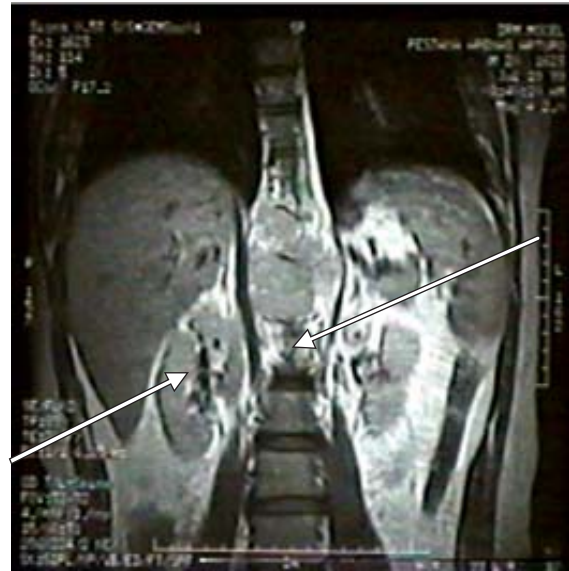

Figura 2. Resonancia magnética nuclear en corte coronal la cual muestra la infiltración perivertebral del tumor a nivel pélvico.

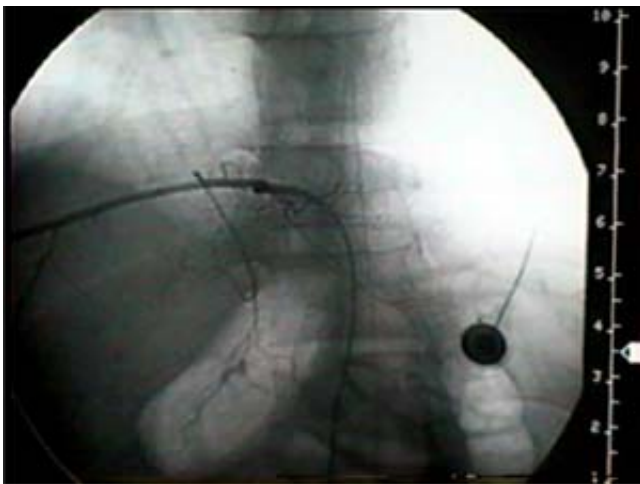


Figura 1. Arteriografía en vista anteroposterior que muestra la arteria espinal anterior permeable.

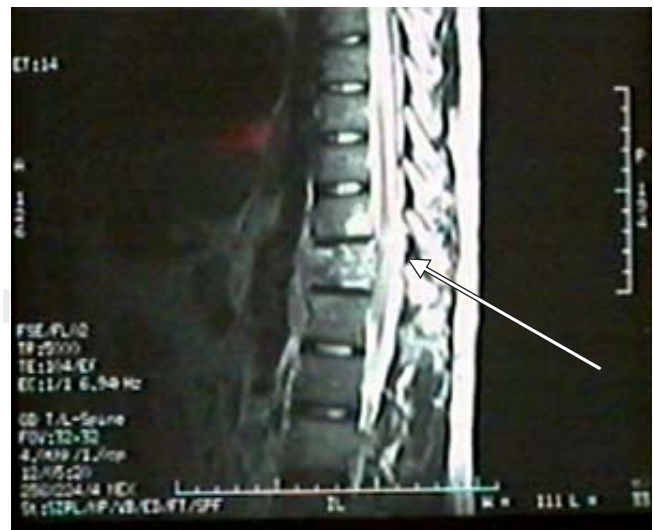

Figura 3. Imagen de RMN en corte sagital en donde se observa lesión de cuerpos vertebrales e infiltración peridural.

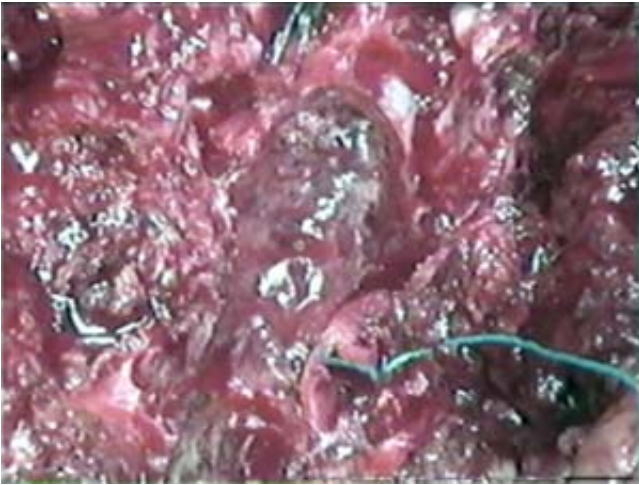


Figura 4. Fotografía quirúrgica que muestra la metástasis comprimiendo la médula espinal.

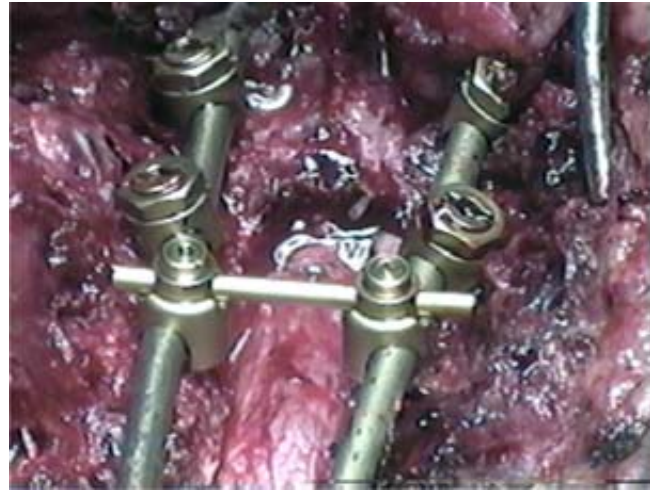


Figura 7. Acercamiento fotográfico mostrando la médula espinal descomprimida y parte de la instrumentación.

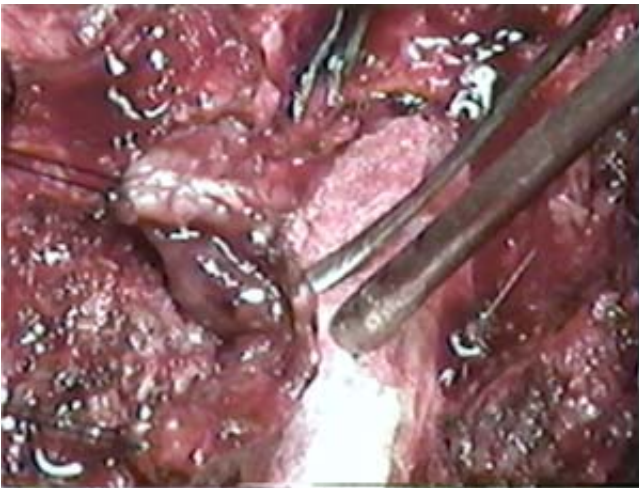

Figura 5. Fotografía quirúrgica observándose parte de la resección del tumor. Nótese la protección de la médula espinal.

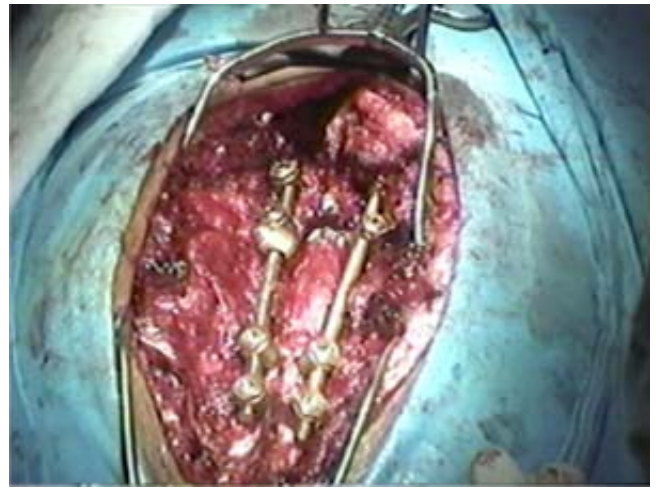


Figura 8. Imagen final de la descompresión e instrumentación.

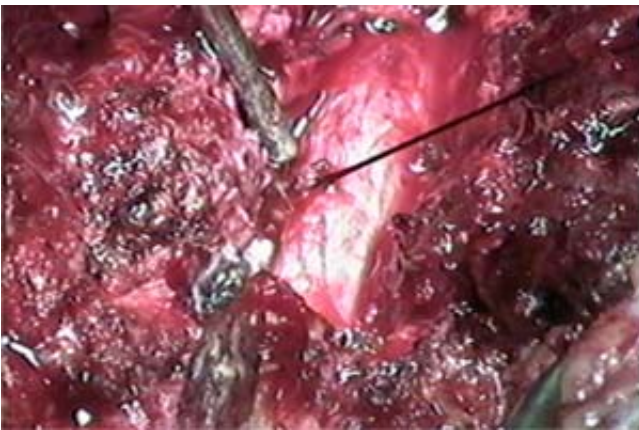


Figura 6. Imagen quirúrgica con la lesión reseca. Se aprecia una raíz nerviosa seccionada torácica (rizotomía) y a la médula espinal sin compresión.

tos de EVBD y el día 02 de Julio de 2002 6 ciclos de EVBD en axila e ingle, con lo cual se encuentra en remisión completa y en vigilancia por la consulta externa. La última revisión fue en Enero de 2007, encontrándose con una marcha normal y sin alteraciones aparentes los controles radiográficos (*Figuras 9 y 10*).

Discusión

Los tumores de la médula espinal son mucho menos frecuentes que los tumores que afectan al encéfalo; en la serie de la Clínica Mayo de 8,784 tumores primarios del sistema nervioso central sólo 15% eran intrarraquídeos. En contraste con los tumores del encéfalo la mayor parte de los tumores espinales son benignos y producen sus efectos principalmente por compresión de la médula espinal, más

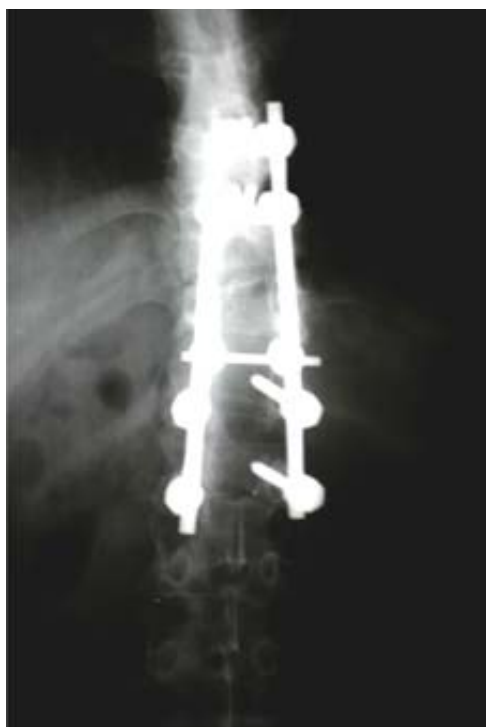

Figura 9. Control anteroposterior de columna toracolumbar a 8 años de evolución. Obsérvese la amplia laminectomía.

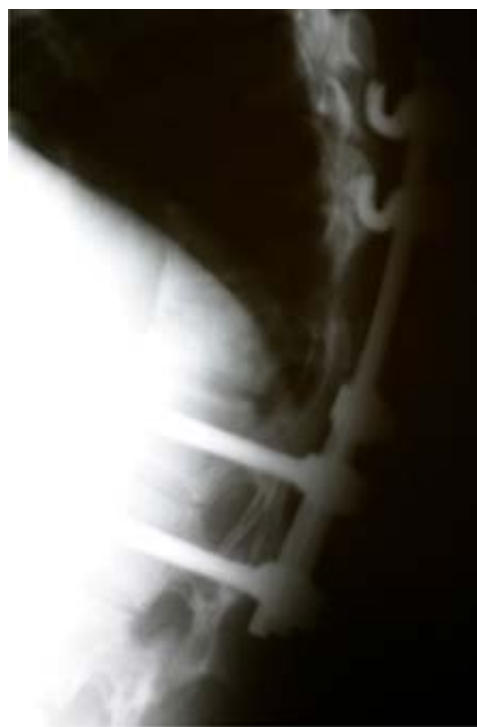

Figura 10. Control lateral de columna toracolumbar a 8 años de evolución.

que por invasión de ésta, por tanto una gran proporción de los tumores espinales son accesibles a la resección quirúrgica y se vuelve un asunto de máxima importancia su reconocimiento oportuno, antes que hayan ocurrido cambios neurológicos irreversibles.²

De las lesiones epidurales la lesión metastásica es la más frecuente y la metástasis por linfoma ocupa el 6.5%.³

El linfoma secundario del sistema nervioso central es más frecuente que el primario; la mayoría de los linfomas secundarios comprometen áreas meníngeas, perivasculares y espacio epidural.^{4,5}

La incidencia del linfoma primario se ha incrementado rápidamente en pacientes con síndrome de inmunodeficiencia adquirida y es la segunda lesión más frecuente del sistema nervioso central en estos pacientes.⁶

Así mismo, también es frecuente en pacientes con trasplante de órganos y que reciben tratamiento médico inmunosupresor por tiempo prolongado, en pacientes con inmunodeficiencias congénitas e infección por virus de Epstein-Barr.^{7,8}

Nuestro caso se trató de una metástasis de linfoma Hodgkin estadio IIA, que involucró los segmentos vertebrales, de T9 a T12, con extensión a tejidos perivertebrales e invasión a espacio epidural y compresión medular; se realizó diagnóstico en forma temprana con valoración clínica y estudios de imagen que sustentan el diagnóstico. Se menciona de manera especial el estudio de angiografía vertebral, específicamente a la arteria de Adamkiewicz para la correcta evaluación del riego sanguíneo

medular y la posible compresión de la misma por el tumor, debido a que en este segmento medular (T4-T9) es la más importante fuente de irrigación y su compromiso podría modificar el tratamiento y el pronóstico. El paciente se manejó quirúrgicamente, con lo que se logró que recuperara en forma total el déficit neurológico. La descompresión, que en este caso fue parcial, puede ofrecerse de manera simultánea con la radio o quimioterapia, con lo que se logra recuperación, sobrevida y calidad de vida aceptables.⁹⁻¹¹

En la literatura se reporta que generalmente las lesiones metastásicas espinales involucran uno o dos segmentos vertebrales adyacentes y el caso presentado presentaba 4 niveles, lo cual no es frecuente.¹²

El manejo de las metástasis a columna vertebral es controvertido y debe ser realizado de manera conjunta y coordinada con otros Servicios.¹³

De los tumores extradurales, las metástasis son las más frecuentes; de éstas el linfoma ocupa el 6.5% y dentro de las lesiones metastásicas es la que más involucra el espacio epidural y comprime la médula espinal, por lo que en estos pacientes es importante realizar el diagnóstico en forma oportuna y resolver el problema desde el punto de vista médico y quirúrgico, encaminado a controlar el dolor, preservar la estabilidad espinal y evitar que ocurran cambios neurológicos irreversible, así como valorar el manejo con radio y/o quimioterapia.¹³

En un futuro se esperan resultados alentadores de tratamiento con la radiocirugía estereotáctica.¹⁴⁻¹⁶

Bibliografía

1. Harrington KD: Metastatic disease of the spine. *J Bone Joint Surg* 1986; 68A: 1110-5.
2. Freeman CR, Shustik Ch, et al: Primary malignant lymphoma of the central nervous system nervous system. *Cancer* 1986; 58: 1106-11.
3. Adams RD, Víctor M: Tumores intraespinales. Principios de neurología. Sexta edición. Editorial Mc Graw-Hill, México, 1998: 1090-8.
4. Kopelson G, Lggod RM, Kleinman GM, et al: Management of intramedullary spinal cord tumors radiology. 1980; 135: 473-9.
5. Salvati M, Cervoni L, et al: Primary spinal epidural non-Hodgkin lymphomas. *Clin Stud Surg Neurol* 1996; 46: 339-44.
6. Greenberg: Spine and spinal cord tumors. Handbook of Neurosurgery. 3rd edition. Greenberg, Graphics, Inc. Lakeland, Florida, 1994: 689-99.
7. Wilkins RH, et al: Spinal epidural tumors neurosurgery. Second edition, Volume II, Mc Graw- Hill, USA, 1996: 1791-803.
8. Helle TL, Britt RH, et al: Primary lymphoma of the central nervous system. *J Neurosurg* 1984; 60: 94-103.
9. Baumgartner JE, Rachlin JR, et al: Primary central nervous system lymphomas: natural history and response to radiation therapy in 55 patients with acquired immunodeficiency syndrome. *J Neurosurgery* 1990; 73: 206-11.
10. Kerkowitz G y cols: Tumores de la columna vertebral. Columna vertebral, Volumen II, editorial Mc Graw-Hill, México 2000: 1242-5.
11. Sciubba DM, Witham TF, Gokaslan ZL. Management of metastatic spine disease with spinal cord compression. *Neurosurg Quart* 2007; 17(1): 40-7.
12. Kawakami Y, Tabuchi K, et al: Primary central nervous system lymphoma. *J Neurosurg* 1985; 62: 522-7.
13. Matthew PW, Yaszemski MJ, Choll WK, Talac R, Currier BL: Metastatic disease of the spine: Evaluation and treatment. *Clin Orthop & Rel Res* 2003; 415(Suppl 1): 165-75.
14. Gerszten PC, Burton SA, Ozhasoglu C, Welch WC: Radiosurgery for spinal metastases: Clinical experience in 500 cases from a single institution. *Spine* 2007; 32(2): 193-9.
15. Levine AM, Naff N, Dix G, Coleman C, Brenner M: Frameless stereotactic radiosurgery for the treatment of spinal tumors. *J Bone & Joint Surg - British* 2005; 87B(Suppl 3): 295.
16. Yamada Y, Lovelock DM, Bilsky MH. A review of image-guided intensity-modulated radiotherapy for spinal tumors. *Neurosurg* 2007; 61(2): 226-35.
17. Connolly ES Jr, Winfree ChJ, et al: Intramedullary spinal cord metastasis: report of the three cases and review of the literature. *Surg Neurol* 1996; 46: 329-38.
18. Godersky JC, Smoker WRK, Knutson R: Use of MRI in the evaluation of metastatic spinal disease. *Neurosurgery* 1987; 21: 676-80.