

## Caso clínico

## Compresión medular por goma sifilítica intraespinal en un paciente. Caso clínico

Molina-Olier O,\* Tuñón-Pitalúa M,\*\* Alcalá-Cerra G,\* Niño-Hernández L,\*\* Moscote-Salazar L\*

Universidad de Cartagena, Cartagena de Indias, Colombia

**RESUMEN.** La afectación del sistema nervioso central por el *Treponema pallidum* ha aumentado en los últimos 20 años, en especial, como consecuencia de la pandemia por el virus de la inmunodeficiencia humana. Sin embargo, las formas terciarias y en especial la goma sifilítica son cada vez más raras, desde la amplia difusión de la penicilina. El compromiso medular por una goma sifilítica es un evento excepcional y sólo dos casos fueron encontrados en la revisión de la literatura. Presentamos el caso de una paciente femenina de 47 años sin infección por VIH con paraplejía de rápida instauración y nivel sensitivo a T8, en quien se realizó resección quirúrgica mediante una laminectomía dorsal. El diagnóstico de goma sifilítica fue confirmado por examen microscópico y de reacción en cadena de la polimerasa.

**Palabras clave:** columna, sistema nervioso central, sífilis, SIDA, parálisis, laminectomía.

**ABSTRACT.** The involvement of the central nervous system by *Treponema pallidum* has increased in the past 20 years, particularly as a result of the human immunodeficiency virus (HIV) pandemic. However, tertiary forms, and especially syphilitic gumma, are increasingly rare as a result of the widespread use of penicillin. Spinal cord compromise due to syphilitic gumma is an exceptional event; only two cases were found in the literature review. We present the case of a female 47 year-old patient, without HIV infection, with sudden paraplegia and sensation at the T8 level. Surgical resection was performed by means of dorsal laminectomy. The diagnosis of syphilitic gumma was confirmed with microscopic exam and polymerase chain reaction.

**Key words:** spine, nervous central system, syphilis, Aids, paralysis, laminectomy.

### Nivel de evidencia: IV (Act Ortop Mex, 2012)

\* Sección de Neurocirugía.

\*\* Sección de Patología.

Universidad de Cartagena, Cartagena de Indias, Colombia.

Dirección para correspondencia:

Gabriel Alcalá-Cerra

Sección de Neurocirugía de la Universidad de Cartagena - Hospital Universitario del Caribe. Zaragocilla, Calle 29 No. 50-50. Cartagena de Indias, Colombia.

Teléfono: (57) 6726017

E-mail: alcalagabriel@gmail.com

Este artículo puede ser consultado en versión completa en <http://www.medigraphic.com/actaortopedica>

### Introducción

El compromiso del sistema nervioso central por la espiroqueta *Treponema pallidum pallidum* había sido reconocido como una manifestación tardía en el curso de la infección sifilítica; sin embargo, actualmente se conoce que sus manifestaciones pueden aparecer en cualquier estadio de la enfermedad.<sup>1</sup> El espectro clínico de la neurosífilis es variado. Las manifestaciones más reconocidas son: tabes dorsal, meningoencefalitis, parálisis general progresiva, meningovascular, lesiones oculares, sífilis amiotrófica, afección aislada del VIII par craneal y la más frecuente es asintomática.<sup>2</sup> La determinación de las variaciones epidemiológicas de la sífilis ha sido difícil debido a la escasez de estudios poblacionales que describan su comportamiento; sin embargo, existe una tendencia creciente en el número de casos con sífilis temprana, mientras que los de sífilis tardía son cada vez menos frecuentes.<sup>1</sup> Esto es atribuido a su búsqueda activa en pacientes con otras enfermedades de transmisión sexual; en especial, infectados por el virus de inmunodeficiencia

humana (VIH) con alteraciones visuales, síntomas neurológicos, evidencia de sífilis terciaria activa (aortitis o goma) o falla serológica al tratamiento.<sup>3</sup> Se ha estimado que de 23 a 75% de los pacientes infectados por VIH puede detectarse la infección activa por *T. pallidum pallidum*; en quienes la tasa de compromiso ocular y/o neurológico es mayor, especialmente cuando el recuento de linfocitos T CD4+ cae por debajo de 350/ $\mu$ l.<sup>1,4</sup> La historia natural de la enfermedad tiene tres estadios: primaria, secundaria y terciaria. Esta última se refiere a la sífilis cardiovascular y las gomas. Las gomas son lesiones inflamatorias granulomatosas que pueden afectar cualquier órgano, las cuales en la actualidad son muy raras como consecuencia de la amplia disponibilidad de terapia antibiótica efectiva contra *T. pallidum pallidum*. La gran mayoría de las lesiones medulares descritas en pacientes con infección por *T. pallidum pallidum* son la sífilis meningovascular, amiotrófica y la mielitis transversa. El compromiso medular por una goma sífilítica es un evento excepcional. Fue realizada una revisión de la literatura publicada hasta Mayo de 2011 utilizando los términos «syphilitic gumma», «syphilitic gummata», «spinal gummata», «spinal gumma», «cord gumma» y «cord gummata» en diferentes motores de búsqueda (EMBASE, Google Scholar, PubMed, Ovid, MDConsult, Cochrane Library, Science Direct, Blackwell Synergy, Cinahl, Ebsco, HINARI, Scielo, LILACS, Scirus, Highwire Press y MD Consult) y sólo dos casos de pacientes con afección medular por gomas sífilíticas fueron encontrados.

A continuación es presentado el caso de una paciente con síndrome compresivo medular como consecuencia de una goma sífilítica extradural dentro del canal medular torácico.

### Presentación del caso

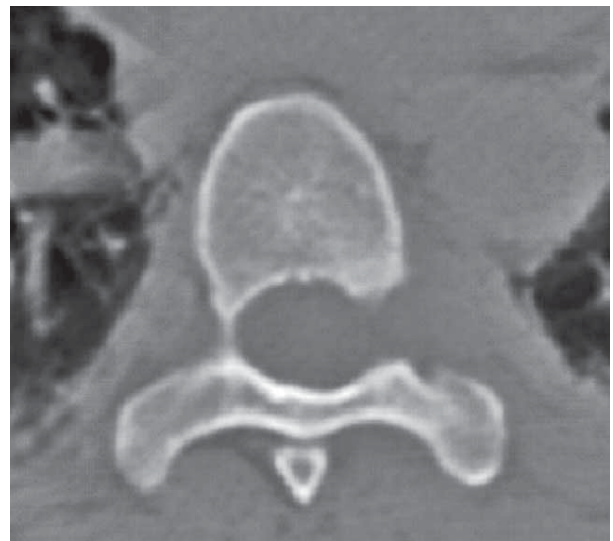
Paciente femenino de 47 años de edad, separada, lavandera en un hostal, acudió a la sala de urgencias con paraplejía de dos días de evolución, dolor severo localizado en la región interescapular e incontinencia urinaria. El dolor se incrementaba con la maniobra de Valsalva, con los movimientos de flexo-extensión y rotación de la columna dorsal.

Al examen clínico se encontró consciente, alerta, orientada y facies álgicas. Las pupilas simétricas y normorrefléxicas al estímulo luminoso. La agudeza visual y auditiva normales. Se encontró paraparesia con hipoestesia para dolor, temperatura, vibración, posición y tacto ligero por debajo del dermatoma T8. Los reflejos osteotendinosos patelar y aquileos estaban aumentados. No había clonus. Los signos de Babinski, Gordon, Schaffer, Gonda, Chaddock y Allen eran positivos simétricamente. El esfínter anal era hipotónico, el reflejo clitorido-anal estaba ausente y era palpable un globo vesical.

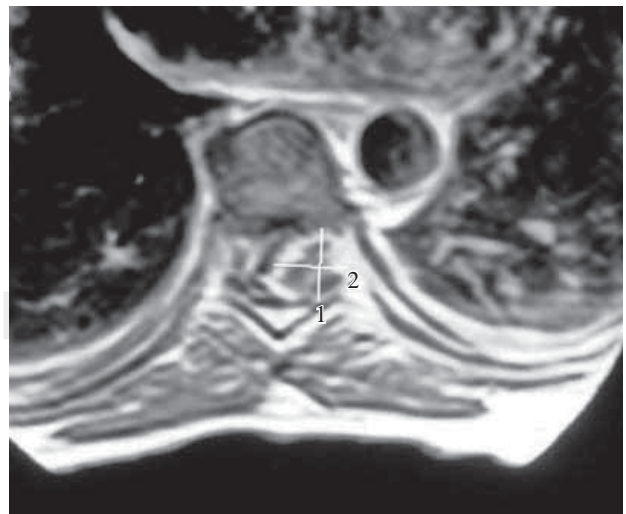
Se realizó una tomografía axial computarizada de columna dorsal de emergencia que demostró una lesión en el lateral izquierdo del canal raquídeo a nivel de T7 y T8 con extensión hacia el espacio paravertebral izquierdo a través del foramen de conjunción izquierdo (Figura 1). Así mis-

mo, se realizó una resonancia magnética de columna dorsal contrastada con gadolinio de emergencia, la cual demostró una lesión nodular extradural de 2.7 x 0.84 x 0.95 cm que se extendía dentro del canal raquídeo desde la cara posterior e inferior del cuerpo vertebral de T6 hasta T8, isointensa tanto en T1 como en T2. La captación del medio de contraste intravenoso era heterogénea y predominantemente anular (Figura 2). Se observó la extensión de la lesión a través del agujero de conjunción izquierdo como se había notado en la tomografía (Figura 3).

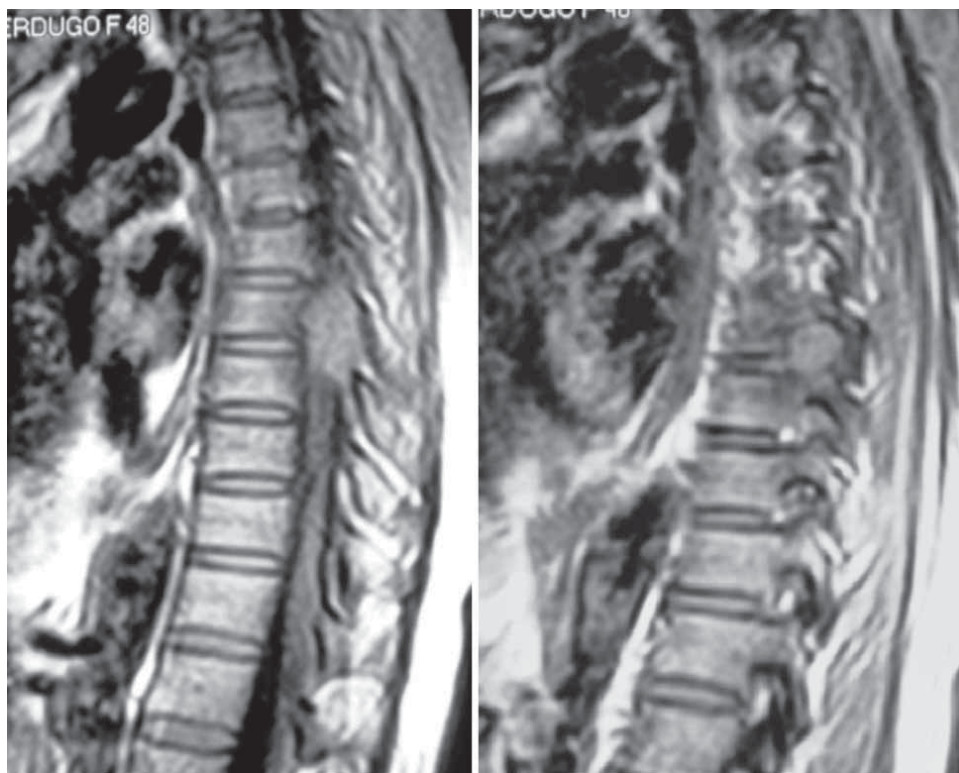
Debido al compromiso neurológico y con la sospecha de un schwannoma fue realizada una laminectomía urgente de T6 a T8 encontrándose una lesión epidural nodular blanquecina, dura y firmemente adherida a la duramadre



**Figura 1.** Fotografía de la tomografía axial no contrastada a nivel de T7 mostrando la ampliación del agujero de conjunción formado entre T7 y T8.



**Figura 2.** Imágenes de resonancia magnética a nivel de T7 donde se observa la goma sífilítica comprimiendo hacia la derecha el tejido medular, así como su realce heterogéneo y predominantemente anular.



**Figura 3.** Imágenes de resonancia magnética de columna dorsal contrastada con gadolinio mostrando la goma sifilítica dentro del canal raquídeo desde el aspecto posterior e inferior del cuerpo vertebral de T6 hasta T8 y su salida a través del agujero de conjunción en forma de pasa.

adyacente. No se observó infiltración de la médula espinal. Se logró su resección total y una descompresión satisfactoria. Durante la cirugía fue obtenida una muestra de líquido cefalorraquídeo, el cual demostró 50 células por  $\text{mm}^3$  (100% linfocitos), proteínas elevadas (792 mg/dl) y niveles de glucosa de 46 mg/dl. En el examen directo no se encontraron bacterias ni hongos y los cultivos de líquido cefalorraquídeo para microorganismos comunes fueron negativos luego de cinco días de incubación. La prueba no treponémica (VDRL) fue positiva en 1:4 diluciones. La prueba treponémica FT-ABS en suero también fue positiva. Las pruebas de ELISA para VIH, antígeno de superficie para hepatitis B y C fueron negativas. La paciente tenía antecedentes de alergias a la penicilina, por lo que una vez confirmado el diagnóstico de neurosífilis fue propuesto el esquema de desensibilización para la penicilina, al cual la paciente se rehusó. Como alternativa, fue indicada ceftriaxona 2 g al día durante 14 días.

El estudio histopatológico reveló una lesión inflamatoria granulomatosa, constituida por un área central necrótica, acelular, rodeada por histiocitos espumosos, con infiltrado inflamatorio de linfoplasmocitario, proliferación fibroblástica y vascular; constituyendo un tejido de granulación que rodeaba la lesión, (Figura 4) compatibles con goma sifilítica. La tinción de Warthin-Starry para treponemas fue negativa. La reacción en cadena de la polimerasa fue positiva para *T. pallidum pallidum*.

Desafortunadamente, tras seis meses de seguimiento, la paciente no recuperó las funciones neurológicas que presentaba antes de la cirugía.

## Discusión

La goma sifilítica es una lesión granulomatosa necrotizante, formada por la reacción inflamatoria generada predominantemente por linfocitos hacia antígenos de *T. pallidum pallidum*. Estas lesiones pueden afectar virtualmente cualquier órgano, aunque son más frecuentes en el hígado, huesos y testículos donde llegan a alcanzar tamaños hasta de 10 centímetros.<sup>5</sup>

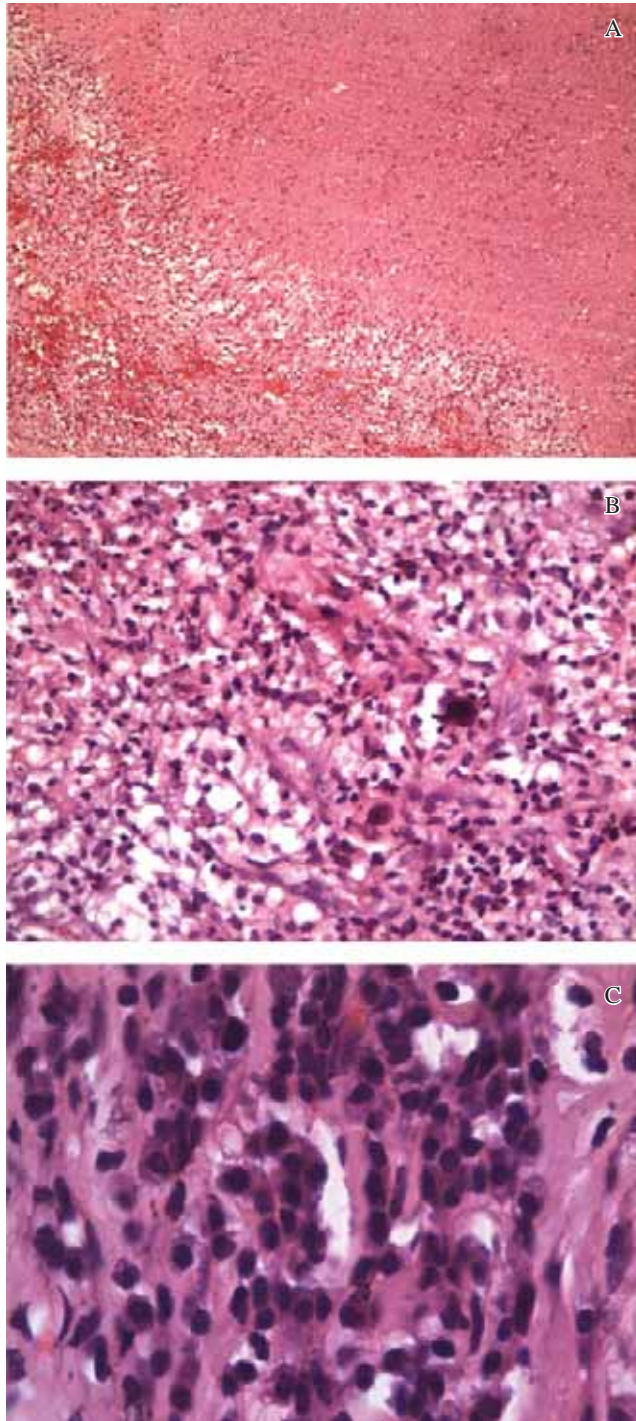
Las gomas sifilíticas eran una manifestación muy frecuente de la infección luética a finales de los años 1800 y principios de 1900. La primera resección de una goma en el sistema nervioso central se atribuye a Macewen en 1883. Durante esa época fueron lesiones muy comunes en los pacientes con sífilis latente. Fournier durante dos décadas estudió 4,000 pacientes y encontró gomas en el sistema nervioso central en 6.3%. Branwell en 1888 las consideró la causa más frecuente de «tumores cerebrales» del adulto, de hecho, a los pacientes con síntomas sugestivos de tumores intracraniales se les administraba tratamiento contra la sífilis antes de diagnosticarle un tumor cerebral.<sup>5</sup>

Con el advenimiento de la terapia antibiótica a principios del siglo XX, la incidencia de gomas en el sistema nervioso decreció sustancialmente a 0.5% de los pacientes con lesiones cerebrales en la serie de Cushing en 1932<sup>6</sup> mientras que los casos en las últimas tres décadas son muy raros.<sup>5,7</sup>

A nivel cerebral, la goma por lo general se presenta como un nódulo firme, expansivo, de centro necrótico que se extiende desde el parénquima hacia las leptomeninges, sin embargo en algunos casos es posible observarla como múltiples



lesiones con diámetros que oscilan desde 1 mm hasta 4 cm.<sup>8,9</sup> Por otra parte, el compromiso del tejido medular espinal usualmente está relacionado con obliteración de la *vasa vasorum*, produciendo fenómenos isquémicos o la inflamación selectiva de los cordones posteriores (*tabes dorsalis*).



**Figura 4.** A: Microfotografía (4X) mostrando necrosis central rodeada de infiltrado inflamatorio granulomatoso periférico. B: Microfotografía (10X). Infiltrado compuesto por histiocitos, linfocitos y plasmocitos, con proliferación vascular y calcificaciones. C: Microfotografía (4X). Intenso infiltrado de plasmocitos.

Tras la revisión de la literatura encontramos sólo dos reportes de goma sifilítica y afección de la médula espinal. Colli y colaboradores en 1979 informaron el caso de un paciente brasileño con una lesión intradural extramedular a nivel de T3, comprimiendo la médula y produciendo aracnoiditis local.<sup>10</sup> El Quessar y colaboradores informaron el caso de una paciente francesa de 25 años sin infección por VIH con una goma sifilítica intramedular a nivel de C3 que le ocasionaba un síndrome de Brown-Sequard. Con la resección quirúrgica total y tratamiento antibiótico con penicilina G obtuvo curación completa.<sup>11</sup>

A nuestro conocimiento, sólo ha sido reportado previamente un caso de compresión medular extrínseca por una goma sifilítica.<sup>10</sup> En el presente, los estudios de imagen y los hallazgos operatorios demostraron ausencia de infiltración medular, por lo que los síntomas son atribuibles a compresión.

No han sido descritos hallazgos en los estudios de imagen que permitan establecer una sospecha diagnóstica antes del estudio histológico y microbiológico. Fargen y colaboradores revisaron los hallazgos imagenológicos de los casos de gomas sifilíticas cerebrales reportados hasta 2009.<sup>5</sup> En la tomografía computarizada pueden encontrarse lesiones que realzan de forma homogénea con el medio de contraste (69%), hipodensas que no realzan con el contraste (50%), isodensas sin realce (22.2%), realce en anillo (20.7%) o calcificaciones (16.7%). En las imágenes de resonancia magnética los hallazgos tampoco son específicos. Todas las lesiones han mostrado captación del contraste. En T1 pueden ser hiperintensas (61%) o isointensas (38.4%). En T2 se puede encontrar alta intensidad (66.7%), isointensidad (20%) o hipointensidad (13.3%). En 52% se encontró edema perilesional y 34.8% realce o cola dural.<sup>5</sup>

En un caso con goma intramedular las imágenes de resonancia magnética demostraron baja señal en T1, alta señal con un centro isointenso en T2 y captación heterogénea del gadolinio, similar al presente caso.<sup>11</sup>

El diagnóstico definitivo de goma sifilítica requiere la confirmación histológica y microbiológica. En el examen patológico se caracteriza por endarteritis obliterante con un área central de necrosis isquémica con múltiples células fantasmas, rodeadas por un infiltrado inflamatorio crónico constituido por linfocitos, plasmocitos, fibroblastos jóvenes, histiocitos epitelioides y algunas células gigantes multinucleadas.<sup>8,12</sup>

La espiroqueta es rara vez encontrada en las gomas sifilíticas. Las técnicas modernas para demostrar *Treponema pallidum* son la tinción de plata, inmunofluorescencia y la reacción en cadena de la polimerasa. Tanto la tinción de plata como la hematoxilina-eosina no identifican específicamente al *Treponema pallidum* y sólo pueden demostrar estructuras espiroladas. El diagnóstico definitivo se obtiene mediante reacción en cadena de la polimerasa o tinción por inmunofluorescencia usando anticuerpos monoclonales marcados con isotiocianato de fluorocéfina.<sup>5</sup>

Las guías de tratamiento de enfermedades de transmisión sexual del *Centers for Disease Control and Prevention* de

los Estados Unidos recomiendan *penicilina benzatínica G*, 7.2 millones de unidades total administrado en 3 dosis de 2.4 millones de unidades intramuscular (IM) a intervalo de cada semana para los pacientes con sífilis terciaria que no son alérgicos a las penicilinas ni tienen neurosífilis y penicilina cristalina G acuosa de 18 a 24 millones de unidades por día administrando 3 ó 4 millones de unidades intravenosa cada 4 horas o en infusión continua por 10 a 14 días para los pacientes con neurosífilis y *ceftriaxona* 2 g por día ya sea IM o intravenosa (IV) por 14 días como alternativa de tratamiento en pacientes alérgicos a la penicilina.<sup>3</sup>

## Conclusión

La goma sifilítica es una lesión granulomatosa que puede afectar cualquier órgano. Su diagnóstico cada día es más raro tras la amplia difusión del uso de la penicilina. La gran mayoría de las lesiones medulares descritas en pacientes con infección por *T. pallidum pallidum* son la sífilis meningo-vascular, amiotrófica y la mielitis transversa; mientras que la compresión medular por una goma sifilítica es un evento excepcionalmente encontrado. Dada su rareza, los hallazgos clínicos e imagenológicos no han sido claramente descritos y antes del estudio histológico y microbiológico usualmente son confundidas con lesiones neoplásicas. La espiroqueta es rara vez encontrada en las gomas sifilíticas por tinciones básicas, por lo que son necesarias la reacción en cadena de la polimerasa o la tinción por inmunofluorescencia usando anticuerpos monoclonales marcados con isotiocianato de fluoresceína en conjunto con los hallazgos histológicos de hematoxilina-eosina para su diagnóstico definitivo.

A pesar de haber sido utilizado por más de 50 años, el tratamiento con penicilina sigue siendo la primera opción terapéutica, en diferentes esquemas de administración dependiendo de los hallazgos clínicos.

## Agradecimientos

Al Dr. Khalil G. Ghanem, M.D., Ph.D del *Johns Hopkins University School of Medicine* (Baltimore, USA) por su ayuda en la adquisición de la literatura del tema y a Pedro Nel Niño por su asesoría de redacción.

## Bibliografía

1. Ghanem KG: Neurosyphilis: A historical perspective and review. *CNS Neurosci Ther* 2010; 16(5): 157-68.
2. Conde-Sendín MA, Hernández-Fleta JL, Cárdenes-Santana MA, Amela-Peris R: [Neurosyphilis: forms of presentation and clinical management] *Rev Neurol* 2002; 35(4): 380-6.
3. Workowski KA, Berman S; Centers for Disease Control and Prevention (CDC): Sexually transmitted diseases treatment guidelines, 2010. *MMWR Recomm Rep* 2010; 59(RR-12): 1-110.
4. Milger K, Fleig V, Kohlenberg A, Discher T, Lohmeyer J: Neurosyphilis manifesting with unilateral visual loss and hyponatremia: a case report. *BMC Infect Dis* 2011; 11: 17.
5. Fargen KM, Alvernia JE, Lin CS, Melgar M: Cerebral syphilitic gumma: a case presentation and analysis of 156 reported cases. *Neurosurgery* 2009; 64(3): 568-75.
6. Cushing H: Intracranial tumors: Notes upon a series of two thousand verified cases with surgical-mortality percentages pertaining thereto. Springfield: Charles C. Thomas; 1932.
7. Darwish BS, Fowler A, Ong M, Swaminathan A, Abraszko R: Intracranial syphilitic gumma resembling malignant brain tumour. *J Clin Neurosci* 2008; 15(3): 308-10.
8. Kradin RL: Diagnostic pathology of infectious disease. Philadelphia: Elsevier; 2010.
9. Da Rocha AJ, Maia AC Jr, Ferreira NP, Do Amaral LL: Granulomatous diseases of the central nervous system. *Top Magn Reson Imaging* 2005; 16: 155-87.
10. Colli BO, Araujo LP, Martelli N, Barbieri NJ: [Intraspinal syphilitic gumma causing spinal cord compression. Report of a case]. *Arq Neuropsiquiatr* 1979; 37(2): 197-201.
11. El Quessar A, El Hassani R, Chakir N, Jiddane M, Boukhrissi N. [Syphilitic spinal cord gumma] *J Neuroradiol* 2000; 27(3): 207-10.
12. Soares-Fernandes JP, Ribeiro M, Maré R, Magalhães Z, Lourenço E, Rocha JF. Diffusion-weighted magnetic resonance imaging findings in a patient with cerebral syphilitic gumma. *J Comput Assist Tomogr* 2007; 31(4): 592-4.