

Caso clínico

Trombosis de vena femoral superficial por bursitis del psoas posterior a artroplastía total de cadera

Lax-Pérez R,* Salinas-Gilabert JE, ** Lajara-Marco F,** Lax-Pérez A,* Corraliza-Zamorano A,**
García-Gálvez A,** Izquierdo-Plazas L**

Hospital Santa María del Rosell

RESUMEN. Paciente varón de 76 años con antecedente de implantación de prótesis total de cadera, el cual acudió a consulta por masa en fosa ilíaca, con aumento del diámetro del muslo y dolor de flexión y extensión de la cadera. Los estudios complementarios de ecografía y tomografía evidencian la presencia de una tumoración quística gigante lobulada en fosa ilíaca izquierda de unos 7 cm de diámetro en la proximidad de la prótesis. La formación quística ocasionada por la enfermedad del polietileno tras la colocación de una artroplastía total de cadera, es poco frecuente. Presentamos un caso de bursitis del psoas de gran tamaño, secundaria a la liberación de partículas del polietileno, que ocasionó compresión y trombosis de la vena femoral superficial.

Palabras clave: bursitis, psoas, polietileno, trombosis, vena, cadera, artroplastia, prótesis.

ABSTRACT. Male, 76 year-old patient with a history of total hip arthroplasty who presents with a mass in the iliac fossa with swelling of the thigh and hip pain upon flexion and extension. Complementary ultrasound and computed tomography scan studies show a giant lobulated cystic mass in the left iliac fossa, 7 cm in diameter, near the prosthesis. Cyst formation caused by polyethylene disease after total hip arthroplasty is infrequent. We present a case of large psoas bursitis secondary to the release of polyethylene particles which caused superficial femoral vein compression and thrombosis.

Key words: bursitis, psoas, polyethilen, thrombosis vein, hip, arthroplasty, prosthesis.

Introducción

La *bursa* del músculo psoas ilíaco es la más grande de las que rodean la cadera. Se extiende sobre la cara anterior de la cápsula articular hacia la pelvis, por detrás del músculo psoas ilíaco. Entre 9 y 15% se puede demostrar la comunicación con la articulación mediante artrografía.¹ El aumento de tamaño de la bolsa puede ser secundario al aumento de

la producción de líquido sinovial por causas inflamatorias como: sinovitis vello nodular pigmentada, bursitis bacteriana, actividades por sobreuso,^{2,3} aunque lo más frecuente es que sea secundaria a un trastorno inflamatorio de la cadera. El fenómeno de osteólisis producido por el desgaste del polietileno en artroplastía de cadera es un hecho bien documentado en la literatura. Sin embargo, el que ésta sea la causa de la formación de una tumoración de partes blandas en los alrededores de la prótesis, ocasionando compresión de las estructuras adyacentes, es poco frecuente. Presentamos un caso de bursitis del psoas, secundaria a la liberación de partículas del polietileno, lo cual ocasionó compresión y trombosis de la vena femoral superficial.

Nivel de evidencia: V (Act Ortop Mex, 2012)

* F.E.A. Servicio de C.O.T. Hospital Santa María del Rosell, Cartagena.

** F.E.A. Servicio de C.O.T. Hospital Vega Baja, Orihuela, Alicante.

Dirección para correspondencia:

Dra. Raquel Lax Pérez

Camilo José Cela Núm. 11, C.P. 30160, Monteagudo, Murcia.

Tel: 0034687794613 Fax: 968930282

E-mail: laxpe@yahoo.es

Este artículo puede ser consultado en versión completa en <http://www.medigraphic.com/actaortopedica>

Caso clínico

Paciente masculino de 76 años con antecedentes de hepatitis B, hemorragia digestiva alta e implantación de prótesis total de cadera izquierda, no cementada desde hace 7 años. Acude a consultas por coxalgia izquierda, masa en

fosa ilíaca y aumento de diámetro del muslo con aumento de la temperatura local. A la exploración presenta dolor, a la flexión y extensión de la cadera, así como a la rotación medial y lateral.

Se realizan estudios complementarios mediante radiografía simple anteroposterior y axial de cadera, donde se aprecia desgaste del polietileno y signos de osteólisis periacetabular (*Figura 1*). Mediante estudio ecográfico se observa la presencia de quiste de unos 7 cm de diámetro en la proximidad de la prótesis total de cadera. El estudio tomográfico de la pelvis muestra una tumoración quística gigante lobulada en fosa ilíaca izquierda de unos 7 cm de diámetro (*Figura 2*).

Las imágenes de resonancia magnética nuclear muestran la presencia de una masa quística de 15 x 8 cm, polilobulada, entre la prótesis total de cadera y el plano profundo del músculo ilíaco, siguiendo el eje vascular de la arteria ilíaca y femoral, con extensión hacia el trocánter mayor. El contenido del quiste era heterogéneo con focos hiperintensos en T1, sin presentar alteración de la señal en los tejidos circundantes (*Figura 3*).

Para estudio anatomopatológico y microbiológico del quiste, se realiza punción aspiración con aguja fina: presentó características serohemáticas con presencia de linfocitos y células plasmáticas que indican reacción granulomatosa ante la liberación de partículas de polietileno. El estudio microbiológico resultó ser negativo.

Debido a la compresión de la masa sobre la vena femoral superficial, se produjo la trombosis venosa que fue valorada mediante estudio ecográfico tipo Doppler de miembro pélvico. Posteriormente se produjo un tromboembolismo pulmonar, confirmado mediante estudio tomográfico helicoidal, por lo que el paciente precisó la colocación de un filtro en la vena cava.

Se decidió intervenir quirúrgicamente para la revisión del componente acetabular y drenaje de la masa quística por vía anterolateral de Hardingerd; se tomaron de nuevo muestras para estudio microbiológico y anatomopatológico.

Debido a la buena osteointegración del componente acetabular, sólo se realizó recambio del polietileno, observando su desgaste y la reacción metálica de la cabeza femoral (*Figura 4*). El resultado microbiológico descartó la presencia de infección y la anatomía patológica confirmó la presencia de reacción a cuerpo extraño por partículas de polietileno. El diagnóstico postoperatorio fue de bursitis del psoas secundaria a enfermedad de las partículas de polietileno. El postoperatorio cursó sin incidentes; la paciente se encuentra asintomática tras dos años de evolución.

Discusión

La formación quística ocasionada por la enfermedad del polietileno tras la colocación de una artroplastía total de cadera es poco frecuente.³ Fue reportada, por primera vez, por Kolmert y colaboradores;⁴ posteriormente, Steinbach y su grupo,⁵ así como Berquist y asociados,⁶ informaron entre seis y 12 casos de bursitis del músculo psoas ilíaco, respectivamente.

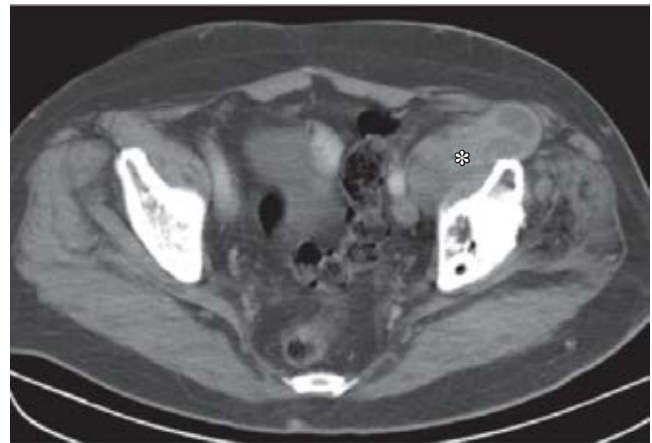

Figura 2. Estudio tomográfico de la pelvis que muestra una tumoración quística lobulada (*) en fosa ilíaca izquierda de unos 7 cm de diámetro.

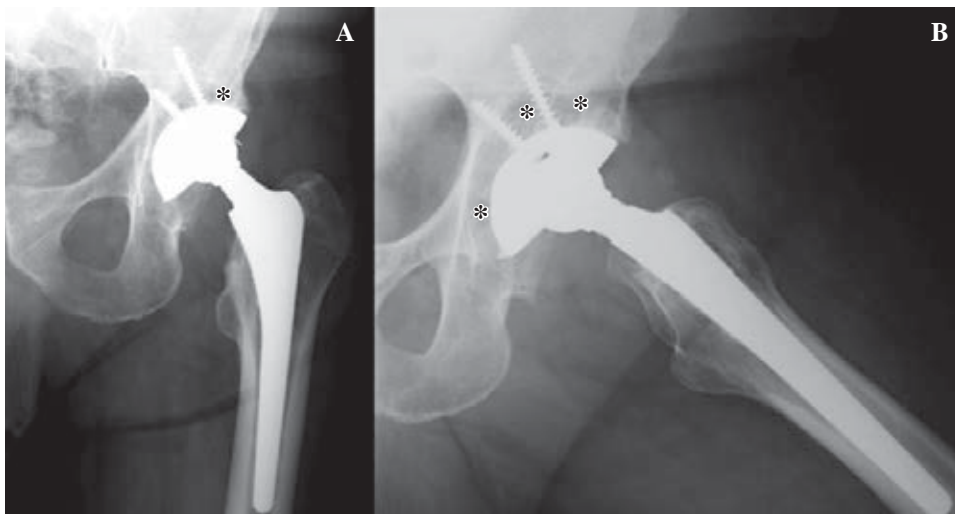


Figura 1. En las proyecciones anteroposteriores (A) y axial (B) de cadera, se aprecia un ligero desplazamiento craneal de la cabeza respecto a la bandeja metálica del componente acetabular y signos de osteólisis periacetabular (*).

Las partículas de polietileno procedentes de su desgaste tienen una importante acción biológica como inductora de la cascada reactiva tisular que conduce a la reacción a cuerpo extraño, donde los macrófagos reaccionan ante las partículas con apoptosis y la liberación de citoquinas que inducen a la osteoclastogénesis.⁷ Como consecuencia de esta cascada se produciría formación en exceso de líquido sinovial, provocando aumento de la presión con la consiguiente hipertrofia de las vellosidades de la membrana sinovial de la bolsa del psoas.^{8,9} La dirección y el grado de extensión de la *bursa* determinan la sintomatología clínica. Puede originar dolor en cara anterior de la cadera, masa ilioinguinal, flexión de la cadera, resistencia a la extensión, cadera en resorte y compresión de estructuras adyacentes en el abdomen o en el retroperitoneo,^{10,11} siendo descrita la compresión de la vena femoral, con trombosis de la vena femoral por otros autores.^{2,12,13}

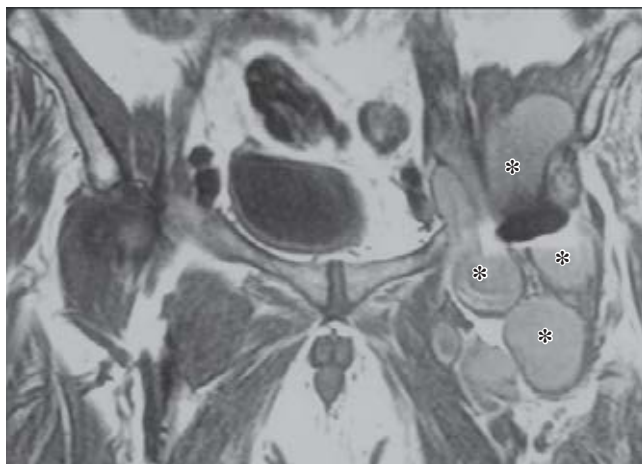

Figura 3. Resonancia magnética nuclear (corte coronal de pelvis, ponderado en T1). Masa quística de 15 x 8 cm polilobulada (*), de contenido heterogéneo con focos hiperintensos, entre la prótesis total de cadera (artefacto negro central) y el plano profundo del músculo ilíaco, siguiendo el eje de la arteria ilíaca y femoral.

El diagnóstico diferencial incluye hernia inguinal o crural, linfoma u otras neoplasias, linfadenopatías, criptorquidia, absceso del psoas y anomalías vasculares.^{12,13} Ante una masa pélvica en pacientes con antecedente de prótesis total de cadera, como exploración complementaria se debe realizar una radiografía simple, donde podríamos valorar signos de patología articular subyacente, desgaste del polietileno o presencia de osteólisis en la región periacetabular o trocantérea.³ La ecografía es el mejor método en el estudio inicial de una tumoración ilioinguinal¹⁴ y detecta mejor sus tabicaciones, mostrando una estructura lucente, lateral a los vasos femorales, por delante de la cadera, y que puede extenderse al espacio retroperitoneal. La resonancia magnética nuclear es la mejor prueba para estimar el tamaño, además puede delimitar la anatomía de la región, determinando la extensión del proceso y su relación con la cadera,¹ presentándose como una masa quística de pared delgada y realce periférico con contraste.¹⁵ El Doppler es útil para excluir aneurismas y afectación vascular.⁸ En la tomografía axial computada aparece como una masa de pared fina, bien definida, de densidad agua que desplaza a las estructuras adyacentes.^{16,17} En caso de duda, la artrografía de cadera puede completar el diagnóstico, indicando la comunicación entre la articulación de la cadera y la bolsa del psoas.¹⁸ Finalmente, el estudio histológico y microbiológico puede determinar el origen de la bursitis del psoas (si es por causa mecánica, infecciosa, etcétera).

El tratamiento ante la existencia de una masa quística en la articulación coxofemoral que provoca dolor, pérdida del rango de movimiento, con signos de aflojamiento protésico o clínica de compresión de estructuras de la vecindad, requiere su extirpación.^{2,9,19} El tratamiento quirúrgico debe ir dirigido a la causa de la aparición del quiste, el cual, en este caso de enfermedad de las partículas, precisará el recambio del polietileno. En el caso que presentamos no había aflojamiento aséptico, por lo que realizamos resección de la tumoración inguinal y recambio del polietileno de la prótesis, consiguiendo la resolución de la sintomatología.

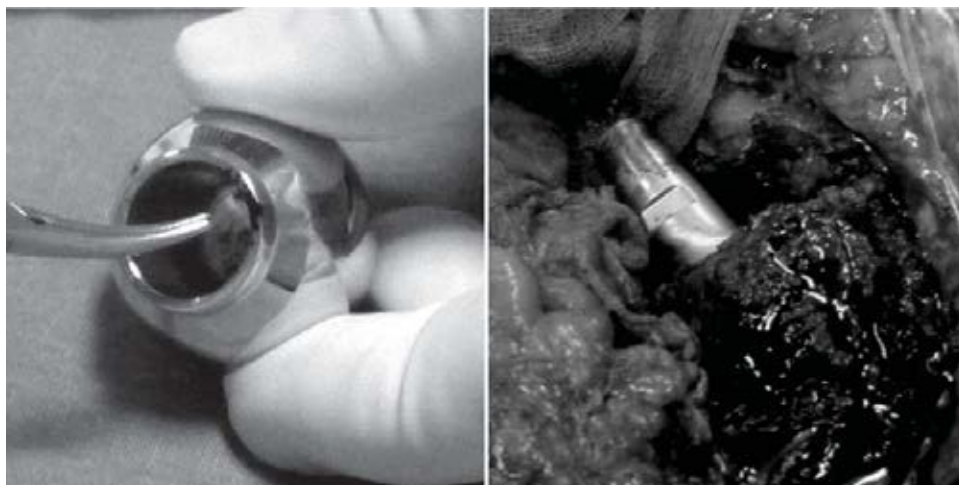


Figura 4. Detalle de la reacción metálica de la cabeza y cuello protésico por desgaste del componente.

Bibliografía

- Weinreb JC, Cohen JM, Maravilla KR: Iliopsoas muscles: MR study of normal anatomy and disease. *Radiology* 1985; 156 (2): 435-40.
- De Frang RD, Guyer WD, Porter JM, Duwelius PJ: Synovial cyst formation complicating total hip arthroplasty. A case report. *Clin Orthop* 1996; 325: 163-7.
- Wang JW, Lin CC: Pelvic mass caused by polyethylene wear after uncemented total hip arthroplasty. A case report. *J Arthroplasty* 1996; 11 (5): 626-8.
- Kolmert L, Person BM, Herrlin K, Ekelund L: Ileopectineal bursitis following total hip replacement. *Acta Orthop Scand* 1984; 55 (1): 63-5.
- Steinbach LS, Schneider R, Goldman AB, Kazam E, Ranawat CS, Ghelman B: Bursae and abscess cavities communicating with the hip. Diagnosis using arthrography and CT. *Radiology* 1985; 156 (2): 303-7.
- Berquist T, Bender CE, Maus TP, Ward EM, Rand JA: Pseudo bursae: a useful finding in patients with painful hip arthroplasty. *AJR* 1987; 148 (1): 103-6.
- Guerra C, Domínguez-Gil I, Palacio FJ, Montero M: Mecanismos del fracaso protésico, enfermedad de las partículas, biología del fracaso protésico. En: SECOT, editor. *Monografías SECOT 9: Cirugía de revisión de las artroplastías de cadera*. Barcelona: Masson SA; 2008: 1-17.
- Sartoris DJ, Danzig L, Gilula L, Greenway G, Resnick D: Synovial cysts of the hip. Joint and iliopsoas bursitis: a spectrum of imaging abnormalities. *Skeletal Radiol* 1985; 14 (2): 85-94.
- Toritsu T, Chosa H, Kitaro M: Rheumatoid synovial cyst of the hip joint. A case report. *Clin Orthop* 1978; 137: 191-4.
- Leigh W, O'Grady P, Lawson EM, Hung NA, Theis JC, Matheson J: Pelvic pseudo tumor: an unusual presentation of an extra-articular granuloma in a well-fixed total hip arthroplasty. *J Arthroplasty* 2008; 23 (6): 934-8.
- Fokter SK, Repse-Fokter A, Takac I: Case report: femoral neuropathy secondary to total hip arthroplasty wear debris. *Clin Orthop Relat Res* 2009; 467 (11): 3032-5.
- Van Mourik JBA, Josaputra HA, Axler A: Giant synovial cyst causing deep venous thrombosis: brief report. *J Bone Joint Surg* 1988; 70B: 841.
- Goyal S, Moss M, Breusch S: Venous outflow obstruction 8 years following ring total hip arthroplasty. A rare complication of acetabular loosening and polyethylene wear. *Acta Orthop Scand* 1997; 68 (1): 67-9.
- Regis D, Sandri A, Costa A, Bartolozzi P, Mazzilli G: Recurrent femoral deep vein thrombosis: rare complication of a pelvic mass induced by polyethylene wear debris following total hip arthroplasty. A case report. *Thromb Res* 2008; 121 (4): 593-5.
- Wunderbaldinger P, Bremer C, Schellenberger E, Cejna M, Turetschek K, Kainberger F: Imaging features of iliopsoas bursitis. *Eur Radiol* 2002; 12 (2): 409-15.
- Penkeva RR: Iliopsoas bursitis demonstrated by computed tomography. *AJR* 1980; 135 (1): 175-6.
- Peters JC, Coleman BG, Turner ML, Arger PH, Mulhern CV, Dalinka MK, et al: CT evaluation of enlarged iliopsoas bursa. *AJR* 1980; 135 (2): 392-4.
- Levy RN, Hermann G, Haimov M, Sherry HS, Train JS, Davison S: Rheumatoid synovial cysts of the hip. *Arthritis Rheum* 1982; 25 (11): 1382-4.
- Steinback LS, Schneider R, Goldman AB, Kazam E, Ranawat CS, Ghelman B: Bursae and abscess cavities communicating with the hip. *Radiology* 1985; 156 (2): 303-7.