

Artículo original

Comparación del clavo intramedular femoral proximal (PFN) *versus* placa DHS para el tratamiento de fracturas intertrocantericas. Análisis prospectivo

Calderón A,* Ramos T,* Vilchez F,* Mendoza-Lemus O,* Peña V,* Cárdenas-Estrada E,** Acosta-Olivo C*

Hospital Universitario «Dr. José E. González»

RESUMEN. *Objetivo:* Demostrar que los pacientes con fracturas intertrocantericas tratados con clavo femoral proximal presentan mejor evolución postoperatoria que los pacientes tratados con placa de cadera de compresión dinámica). *Métodos:* Pacientes con fractura intertrocanterica tipo II de Boyd y Griffin, divididos en dos grupos, un grupo de pacientes tratado con clavo intramedular femoral proximal y otro grupo tratado con placa de cadera de compresión dinámica; de forma aleatoria. Todos los pacientes fueron valorados con la escala de Harris, escala visual análoga pre y postoperatoria, tiempo quirúrgico, tamaño de incisión, sangrado transoperatorio, inicio de apoyo parcial y/o total, tiempo de consolidación, tiempo de reincorporación a la actividad física previa y resultado radiográfico. A las 2, 4 y 8 semanas, y a las 16 semanas. *Resultados:* Los pacientes que cumplieron con nuestros criterios fueron 32 pacientes; las variables con disminución significativa fueron: incisión y tiempo quirúrgico sangrado, dolor postquirúrgico según escala visual análoga, inicio de movilidad, apoyo parcial y dolor a las dos semanas. *Conclusiones:* El uso del clavo intramedular femoral proximal tiene mejores resultados a corto plazo que la placa de cadera de compresión dinámica; sin embargo, a mediano plazo, ambos implantes tienen los mismos resultados.

Palabras clave: fémur, fractura, osteotomía, fijación, placa, clavo.

ABSTRACT. *Objective:* To show that patients with intertrochanteric fractures treated with a proximal femoral nail have a better postoperative course than those treated with a DHS plate (dynamic hip screw). *Methods:* Patients with a Boyd & Griffin type II intertrochanteric fracture were randomly divided into two groups: a group of patients treated with a PFN and another one treated with a DHS plate. All patients were assessed at 2, 4, 8 and 16 weeks using the Harris scale and the visual analog scale pre- and postoperatively, as well as the operative time, incision size, intraoperative bleeding, onset of partial and/or total weight bearing, healing time, time to attain prior physical activity level, and radiographic result. *Results:* 32 patients met our criteria. The variables that had a significant reduction were: incision, operative time, postoperative pain according to the visual analog scale, onset of mobility, partial weight bearing and pain at 2 weeks. *Conclusions:* The proximal femoral nail has better short-term outcomes than the DHS plate; however, in the medium term both implants have the same outcomes.

Key words: femur, fracture, osteotomy, fixation, plate, nail.

Nivel de evidencia: II

www.medigraphic.org.mx

* Departamento de Ortopedia y Traumatología. Hospital Universitario «Dr. José E. González», Universidad Autónoma de Nuevo León.

** Centro de Investigación y Desarrollo en Ciencias de la Salud, Universidad Autónoma de Nuevo León.

Dirección para correspondencia:

Dr. Carlos Acosta-Olivo

Ortopedia y Traumatología, 4º piso. Hospital Universitario «Dr. José E. González»

Av. Madero y Gonzalitos, S/N, Mitras Centro, CP 64480.

Tel/Fax: (81)83476698

E-mail: dr.carlosacosta@gmail.com

Este artículo puede ser consultado en versión completa en <http://www.medigraphic.com/actaortopedica>

Introducción

Las fracturas intertrocantericas representan un importante problema de salud; se reportan estadísticas de 250,000 casos al año en Estados Unidos y se estima que aumentará a 500,000 para el 2040, actualmente estas fracturas cursan con un costo aproximado de 10 billones de dólares al año.^{1,2} La población más frecuentemente afectada son las personas mayores de 60 años, en género femenino. Debido a que muchos de estos pacientes presentan otras enfermedades concomitantes, a las fracturas de cadera se les atribuye una morbilidad de 15% a un año.³

En nuestro servicio, durante el 2009, se ingresaron un total de 1,224 pacientes, de éstos, 55 pacientes presentaron como diagnóstico fractura intertrocanterica, lo que supone 4.5% del total de ingresos. En nuestras estadísticas, los pacientes con diagnóstico de fractura intertrocanterica representan 74% de los ingresos por fractura de cadera.

El tratamiento de estas fracturas es quirúrgico, ya que requiere una reducción anatómica con una osteosíntesis rígida, para movilizar al paciente fuera de cama y permitir su rehabilitación lo antes posible; con esto tratamos de evitar complicaciones como trombosis venosa profunda, tromboembolia pulmonar, úlceras por presión y complicaciones respiratorias, entre otras.⁴

El propósito de nuestro estudio fue comparar dos métodos de fijación distinta, en pacientes con fracturas intertrocantericas tipo II de Boyd y Griffith,⁵ nuestra hipótesis de trabajo fue que los pacientes tratados con clavo centro-medular tipo PFN tienen una mejor evolución y más rápida incorporación a la actividad previa de los pacientes que aquellos pacientes tratados con placa DHS.

Material y métodos

Realizamos un estudio observacional, prospectivo, longitudinal, comparativo y aleatorizado. Nuestro estudio fue realizado de acuerdo con los principios de la declaración de Helsinki.⁶ Todos nuestros pacientes leyeron y firmaron la carta de consentimiento informado, donde aceptaron participar en nuestro estudio.

Los criterios de inclusión fueron: edad comprendida entre 60 años de edad y 90 años de edad, sin distinción de género, fractura intertrocanterica tipo II de Boyd y Griffin y evolución de menos de 48 horas. Los criterios de exclusión fueron fracturas previas en extremidad afectada o en lado contralateral, que impidiera una rehabilitación adecuada, fracturas patológicas, pacientes con demencia y que no aceptaran participar en el estudio. Eliminamos a los pacientes, que no cumplieron con el seguimiento, con expediente clínico incompleto o que pidieran salir de nuestro protocolo.

Los pacientes fueron divididos en dos grupos de forma aleatorizada. En donde a un grupo de pacientes se les colocó una placa DHS (Synthes®, EUA), mientras que al segundo grupo de pacientes les fue aplicado un clavo femoral proxi-

mal (Synthes®, EUA). Se les dio seguimiento a las 2, 4 y 8 semanas y 6 meses, después de la cirugía.

Las variables que se estudiaron las dividimos como variables pre-transoperatorias y variables postoperatorias. Dentro de las variables pre-transoperatorias se incluyeron, la Escala Visual Análoga (EVA) preoperatoria, tamaño de la incisión, sangrado transoperatorio y tiempo quirúrgico. Las variables postoperatorias incluyeron: el EVA postoperatorio, la escala funcional de Harris,⁷ la cual consta de cuatro parámetros: dolor, función, movilidad y ausencia de deformidad, donde 100 puntos es el máximo y refleja una mejor función; el tiempo para iniciar apoyo parcial y apoyo total, tiempo de consolidación, regresó a la actividad previa a la fractura y resultado radiográfico final.

A todos los pacientes se les indicó movilidad activa y pasiva a tolerancia desde el primer día postquirúrgico. Se les aplicó la Escala Visual Análoga cada día en su postoperatorio como criterio para iniciar el apoyo parcial. Dicho criterio consistía en que al momento de haber una disminución de 50% en el EVA postoperatorio comparado con el preoperatorio, se iniciaba el apoyo con andador.

Resultados

Durante el período de nuestro estudio, fueron admitidos a nuestro servicio 70 pacientes procedentes de la Unidad de Shock Trauma con diagnóstico de fractura intertrocanterica. Del total de pacientes que ingresaron a nuestro servicio con fractura intertrocanterica, 32 pacientes cumplieron con los requisitos de ingreso al estudio, fueron divididos para cada grupo de estudio y se obtuvieron los dos grupos con 16 pacientes cada uno.

Datos demográficos

El total de pacientes presentaban una edad promedio de 80.5 años. La distribución por género fue de 8 pacientes del sexo masculino y 24 del sexo femenino. Según la división por grupos, se observó una edad promedio de 79.8 años en grupo PFN y 81.3 años en el grupo DHS.

Resultados de variables del procedimiento quirúrgico

En la comparación de estas variables, en lo que respecta a la incisión quirúrgica en el grupo de DHS fue de 9.6 cm, en tanto que en el grupo de PFN fue de 3.6 cm ($p < 0.0001$). En la duración de procedimiento quirúrgico, el grupo DHS obtuvo una media de 114.3 minutos, en tanto que el grupo de PFN obtuvo 97 minutos (< 0.0001). En la cuantificación del sangrado transoperatorio, en el grupo DHS fue de 268.1 ml y el grupo de PFN fue de 144.3 ml ($p < 0.0001$) (Tabla 1).

Escala Visual Análoga (EVA)

La medición de esta escala, al ingreso de los pacientes mostró un valor de 9.6, para el grupo DHS, en tanto que

Tabla 1.			
	Placa DHS	Clavo PFN	p
Incisión quirúrgica	9.6	3.6	0.0001
Tiempo quirúrgico (min)	114.3	97.0	0.0001
Sangrado (ml)	268.1	144.3	0.0001
Inicio movilidad (días)	4.1	1.9	0.0001
Apoyo parcial (días)	13.7	7.3	0.0001
Apoyo total (semanas)	4.8	4.5	ns
Tiempo consolidación (mes)	3.2	3.3	ns

para el grupo PFN fue de 9.5. Al primer día postoperatorio los resultados fueron, para el grupo DHS de 7.1 y para el grupo PFN de 5.1 ($p < 0.0001$). Posteriormente a las dos semanas los resultados fueron para el grupo DHS de 4.0 y para el grupo PFN de 2.1 ($p < 0.0001$). A las cuatro semanas postoperatorias, el grupo de DHS obtuvo una puntuación de 1.1, en tanto que el grupo PFN obtuvo 0.7 y a las 8 semanas del procedimiento quirúrgico, el grupo DHS obtuvo 0.06, en tanto que el grupo PFN, fue de 0. En la valoración a los 6 meses, ambos grupos presentaron un valor de 0 (Figura 1).

Score de Harris

La evaluación del score de Harris a las dos semanas del procedimiento quirúrgico mostró que el grupo DHS presentó una puntuación de 55.3 y el grupo PFN de 53.8. A las cuatro semanas de la cirugía, los pacientes del grupo DHS obtuvieron 64.1, en tanto que los del grupo PFN puntuaron 66.8. A las 8 semanas de evolución, los pacientes del grupo DHS, presentaron 78.1 puntos, en tanto que el grupo PFN fue de 80.4. En la valoración a los 6 meses posterior a la cirugía, el grupo de pacientes tratados con DHS, presentó una puntuación de 88.2 puntos y el grupo PFN presentó 89.3 puntos (Figura 2).

El resto de las variables analizadas, mostró que, el inicio de la movilidad de los pacientes del grupo DHS, fue en promedio de 4.1 días, en tanto de para el grupo PFN fue de 1.9 días ($p < 0.0001$). Además el inicio del apoyo parcial, para los pacientes del grupo DHS fue de 13.7 días y para los pacientes con PFN fue de 7.3 días ($p < 0.0001$). El apoyo total para el grupo DHS fue de 4.8 semanas, en tanto que para el grupo PFN fue de 4.5 semanas. El tiempo de consolidación para el grupo DHS fue de 3.2 meses, en tanto que para los pacientes del grupo PFN fue de 3.3 meses (Tabla 1).

Dentro de las complicaciones que se presentaron durante el estudio, 1 paciente a la cual se le colocó un clavo PFN presentó una fractura periimplante al sufrir una caída de su propia altura mientras deambulaba; en el grupo de la DHS, 1 paciente presentó un colapso en varo de la fractura sin más implicación clínica. Esto representó una incidencia de 6.25% en cada grupo.

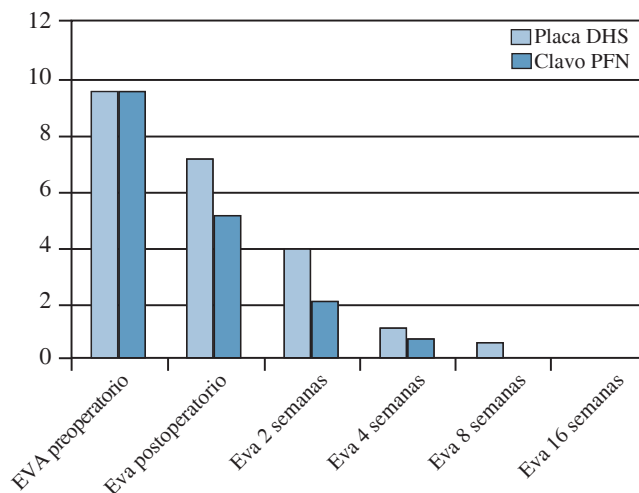


Figura 1. Escala Visual Análoga (EVA) donde se muestra disminución del dolor según la apreciación del paciente, siendo significativo solamente en el estado postoperatorio y en la evaluación a dos semanas. ($p < 0.0001$).

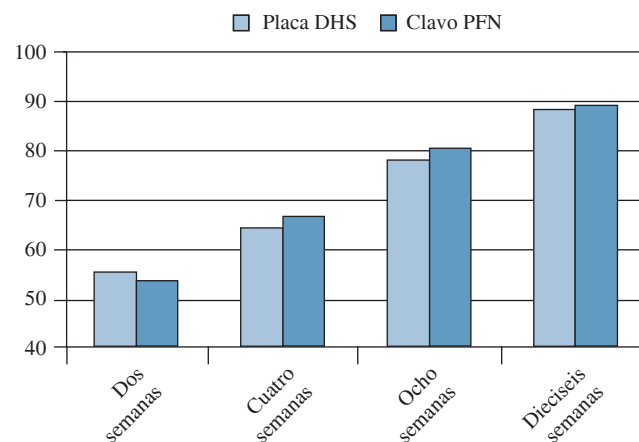


Figura 2. Escala de Harris, la mejoría de los pacientes tratados con clavo PFN, no son estadísticamente significativos en ningún momento de la evolución de los pacientes ($p \leq 0.05$).

Discusión

El implante de elección para el tratamiento de los pacientes con fracturas intertrocantericas ha sido la placa DHS. Numerosos trabajos se han desarrollado al respecto. Sin embargo, con el primer dispositivo intramedular para las fracturas pertrocantericas, el clavo gamma, se inició una serie de trabajos donde se comparaban los resultados de estos 2 implantes. Pajarinen y cols. revisaron los resultados con el clavo gamma en un metaanálisis donde se comparó con la placa DHS, ellos encontraron que la placa DHS fue superior al clavo; en cuanto al riesgo de complicaciones transoperatorias como las fracturas femorales. Este mismo autor lle-

vó a cabo la comparación del DHS y el PFN, donde señala que el diseño de este último disminuía importantemente las complicaciones del clavo gamma y observó que los pacientes tratados con el PFN regresaron a su actividad física previa a la fractura significativamente más rápido que los que se trataron con DHS.⁸

O'Brien realizó un metaanálisis en el 2004, donde comparó los dispositivos intramedulares contra los extramedulares, reportó mejores resultados intraoperatorios y funcionales con la placa DHS que con el clavo gamma. En cuanto a los resultados postoperatorios no hubo diferencias entre la placa DHS, clavo PFN o clavo gamma. Sin embargo, comparando el PFN con la placa angulada y la placa DCS, el clavo tiene menos complicaciones técnicas y es mejor en cuanto a los resultados intraoperatorios.⁹ Otros autores reportan que no hay diferencia significativa entre los resultados transoperatorios y funcionales entre los 2 métodos; así como en las complicaciones.^{10,11,12} En nuestros resultados, tuvimos un promedio menor en las variables transoperatorias de los pacientes tratados con clavo PFN que en los que se trataron con placa DHS. Estas variables fueron: el tamaño de la incisión, el tiempo quirúrgico, el sangrado transoperatorio, el dolor postoperatorio reflejado por la Escala Visual Análoga, el inicio de movilidad, el apoyo parcial y el dolor a las 2 semanas de la cirugía. Todas estas variables tuvieron significancia estadística con un intervalo de confianza de 95%. Nuestros resultados son similares a los reportados en la literatura por varios autores.^{13,14,15,16}

Referente al análisis de la falla de los implantes, encontramos series donde se observa que otro tipo de implantes como la placa PCCP tienen mejores resultados comparados con los implantes que nosotros comparamos¹⁷ y han encontrado factores que implican la falla de implantes como el clavo PFN y suelen estar relacionados con errores en la técnica.¹⁸ Otro punto a señalar es la versatilidad que se le ha estudiado al PFN, ya que por su diseño y dada la disponibilidad de colocar clavos más largos también se pueden manejar fracturas subtrocantéricas inestables^{19,20,21} y fracturas conminutas.^{14,20,22} Otros autores lo señalan como una excelente opción en el tratamiento de fracturas en hueso muy osteoporótico.^{2,9,19}

Concluimos que el clavo femoral proximal es un excelente método de fijación y nos permite una incorporación a las actividades de la vida diaria de los pacientes de forma más temprana que la placa DHS, además que los resultados son mejores a corto plazo; sin embargo, dichos resultados suelen igualarse al mediano plazo.

Bibliografía

- Lieberman JR, Romano PS, Mahendra G, Keyzer J, Chilcott M: The treatment of hip fractures: variations in care. *Clin Orthop Relat Res.* 2006; 442: 239-244.
- Lorich DG, Geller DS, Nielson JH: Osteoporotic pertrochanteric hip fractures: management and current controversies. *Instr Course Lect.* 2004; 53: 441-54.
- Canale T: *Campbell's Operative Orthopaedics.* St. Louis, MO: Elsevier. 10th ed. 2003.
- Kaplan K, Miyamoto R, Levine BR, Egol KA, Zuckerman JD: Surgical management of hip fractures: an evidence-based review of the literature. II: intertrochanteric fractures. *J Am Acad Orthop Surg.* 2008; 16(11): 665-673.
- Boyd HB, Griffin LL: Classification and treatment of trochanteric fractures. *Arch Surg.* 1949; 58(6): 853-66.
- World Medical Organization: Declaration of Helsinki. *British Medical Journal* 1996; 313(7070): 1448-1449.
- Harris WH: Traumatic arthritis of the hip after dislocation and acetabular fractures: treatment by mold arthroplasty: an end-results study using a new method of result evaluation. *J Bone Joint Surg Am.* 1969; 51: 737-55.
- Pajarinen J, Lindahl J, Michelsson O, Savolainen V, Hirvensalo E: Pertrochanteric femoral fractures treated with a dynamic hip screw or a proximal femoral nail. A randomized study comparing post-operative rehabilitation. *J Bone Joint Surg Br.* 2005; 87(1): 76-81.
- Ge X, Zhang JM, Lu WC, Qiu SQ: Selection of the internal fixation for various types of intertrochanteric fracture in aged patients and prevention for complication. *Zhongguo Gu Shang.* 2009; 22(5): 385-6.
- O'Brien PJ: The sliding hip screw is better than short femoral nails for extracapsular femoral fracture. *J Bone Joint Surg Am.* 2004; 86: 1836.
- Zhao C, Liu DY, Guo JJ, Li LP, Zheng YF, Yang HB, Sun JH: Comparison of proximal femoral nail and dynamic hip screw for treating intertrochanteric fractures. *Zhongguo Gu Shang.* 2009; 22(7): 535-7.
- Käfer M, Palm M, Zwank L, Cakir B, Puhl W, Käfer W: What influence does the implant have on the perioperative morbidity following internal fixation of proximal femur fracture? Analysis of dynamic hip screw and proximal femoral nailing. *Z Orthop Ihre Grenzgeb.* 2005; 143(1): 64-71.
- Jin YM, Chen JP, Li XL, Huand YZ, Yang D: Retrospective study of comparing the different internal fixation methods in treating intertrochanteric fracture of femur. *Zhongguo Gu Shang.* 2008; 21(5): 329-32.
- Klinger HM, Baums MH, Eckert M, Neugebauer R: A comparative study of unstable per and intertrochanteric femoral fractures treated with dynamic hip screw (DHS) and trochanteric butt-press plate vs. proximal femoral nail (PFN). *Zentralbl Chir.* 2005; 130(4): 301-6.
- Nuber S, Schönweiss T, Rüter A: Stabilisation of unstable trochanteric femoral fractures. Dynamic hip screw (DHS) with trochanteric stabilisation plate versus proximal femur nail (PFN). *Unfallchirurg.* 2003; 106(1): 39-47.
- Boldin C, Seibert FJ, Fankhauser F, Peicha G, Grechenig W, Szyzkowitz R: The proximal femoral nail (PFN) a minimal invasive treatment of unstable proximal femoral fractures: a prospective study of 55 patients with a follow-up of 15 months. *Acta Orthop Scand.* 2003; 74(1): 53-8.
- Knobe M, Münker R, Sellei RM, Schmidt-Rohlfing B, Erli HJ, Strobl CS, Niethard FU: Unstable pertrochanteric femur fractures. Failure rate, lag screw sliding and outcome with extra- and intramedullary devices (PCCP, DHS and PFN). *Z Orthop Unfall.* 2009; 147(3): 306-13.
- Pavelka T, Matejka J, Cervenková H: Complications of internal fixation by a short proximal femoral nail. *Acta Chir Orthop Traumatol Cech.* 2005; 72(6): 344-54.
- Gorodnichenko AI, Uskov ON, Gorbatoov BI, Minaev AN: Use of modern fixators in trochanteric fractures treatment. *Khirurgiia (Mosk).* 2008; (6): 67-72.
- Lindskog D, Baumgaertner MR: Unstable intertrochanteric hip fractures in the elderly. *J Am Acad Orthop Surg.* 2004; 12(3): 179-190.
- Sadowski C, Lübbecke A, Saudan M, Riand N, Stern R, Hoffmeyer P: Treatment of reverse oblique and transverse intertrochanteric fractures with use of an intramedullary nail or a 95 degrees screw-plate: a prospective, randomized study. *J Bone Joint Surg Am.* 2002; 84-A(3): 372-381.
- Banan H, Al-Sabti A, Jimulia T, Hart AJ: The treatment of unstable, extracapsular hip fractures with the AO/ASIF proximal femoral nail (PFN) our first 60 cases. *Injury.* 2002; 33(5): 401-5.