

## Artículo original

# Apertura del primer espacio en pacientes con artrogriposis múltiple congénita y pulgar aducto con técnica de colgajo dorsorradial del índice

Rodríguez-Ramos N,\* Capdevila-Leonori R,\*\* Nualart-Hernández L\*\*\*

Hospital Shriners, Ciudad de México

**RESUMEN. Introducción:** La artrogriposis múltiple congénita es un síndrome progresivo caracterizado por articulaciones deformadas y rígidas, atrofia o ausencia muscular, contractura y engrosamiento del tejido articular capsular y periarticular y estado psíquico normal. **Material y métodos:** Se realizó un estudio retrospectivo de carácter descriptivo, con un nivel III de evidencia, sobre el manejo quirúrgico que recibieron pacientes con artrogriposis múltiple congénita y pulgar aducto congénito, en un período entre enero de 2005 y diciembre de 2010. Se realizaron 27 aperturas con técnica de colgajo dorso radial de índice, en 16 pacientes. En 80% de los pacientes se inició con la mano dominante, fueron nueve pacientes de sexo masculino y siete de sexo femenino, las manos operadas fueron 15 derechas y 12 izquierdas. **Resultados:** El diseño del colgajo permite un mejor avance y profundización del espacio y una mejoría cosmética. El ángulo intermetacarpiano primero y segundo preoperatorio fue en promedio de 20.5°, siendo el mínimo de 14° y el máximo de 27°. El promedio del ángulo intermetacarpiano primero y segundo postoperatorio fue de 50°, siendo el mínimo de 36° y el máximo de 65°, esto se observó en la clínica con una extensión activa de los pulgares así como una buena oposición del pulgar. **Conclusiones:** El diseño del colgajo permite un mejor avance

**ABSTRACT. Introduction:** Arthrogryposis multiplex congenita is a progressive syndrome characterized by deformed and stiff joints, atrophy or absence of muscles, contracture and thickening of the capsular articular and periarticular tissue, and normal psychic status. **Material and methods:** A retrospective, descriptive, evidence level III study was conducted on the surgical management of patients with Arthrogryposis multiplex congenita and congenital adducted thumb between January 2005 and December 2010. Twenty-seven opening procedures were performed in 16 patients with a dorsoradial index finger flap technique. In 80% of patients the dominant hand was operated first; patients included nine males and seven females; the operated hands included 15 right and 12 left hands. **Results:** Flap design permits better advancement and space deepening, and cosmetic improvement. The mean preoperative first and second intermetacarpal angle was 20.5° on average, with a minimum of 14° and a maximum of 27°. The mean postoperative first and second intermetacarpal angle was 50°, with a minimum of 36° and a maximum of 65°. This was observed at the clinic with active thumb extension as well as proper thumb apposition. **Conclusions:** Flap design permits better advancement and space deepening, with a better balance between flexors and

Nivel de evidencia: IV

www.medigraphic.org.mx

\* Cirujano Ortopedista Pediátrico egresado del Hospital Shriners, Ciudad de México.

\*\* Médico del Staff del Hospital Shriners, Ciudad de México. Adscrito a la Clínica de Mano.

\*\*\* Subdirector Médico y Médico del Staff del Hospital Shriners, Ciudad de México. Adscrito a la Clínica de Mano.

Dirección para correspondencia:

Dr. Narciso Rodríguez

Av. Del Imán Núm. 257, Col. Pedregal de Santa Úrsula, CP 04600, Delegación Coyoacán, México, D.F.

Teléfono: 54247850

E-mail: drnarciso@hotmail.com

Este artículo puede ser consultado en versión completa en <http://www.medigraphic.com/actaortopedica>

y profundización del espacio, con un mejor balance entre los flexores y extensores, todos los pacientes tuvieron una mejor función de la extremidad y una mejoría cosmética.

**Palabras clave:** artrogriposis, articulación, pulgar, técnica.

extensors. All patients had better limb function and cosmetic improvement.

**Key words:** arthrogryposis, joint, thumb, technique.

## Introducción

La artrogriposis múltiple congénita (AMC) es un síndrome progresivo caracterizado por articulaciones deformadas y rígidas, atrofia o ausencia muscular, contractura y engrosamiento del tejido articular capsular y periarticular con estado síquico normal. La primera descripción clínica de un niño con artrogriposis múltiple congénita es acreditada a Adolph Wilhelm Otto, quien publicó extensamente en el área de anatomía patológica, en particular, en el área de la teratología, con su libro de texto *Monstrum humanum extremitatibus incurvatus*, publicado por Anatomico-Pathologieum Breslau en 1841.<sup>1</sup> La AMC es usada por algunos autores para describir una entidad específica, pero —como artrogriposis— se refiere a un grupo mayor de condiciones heterogéneas que se dan en forma congénita. La frecuencia de presentación es de un caso por cada 3,000 nacimientos, asociándose con los desórdenes neurogénicos y miopáticos en proporción variable.<sup>1,2</sup> Una persistencia del pulgar en aducción y flexión después del tercer o cuarto mes de vida es llamado pulgar aducto congénito, esto es debido a una deficiencia del extensor corto del pulgar, largo o de ambos. La deformidad es usualmente acompañada de un estrechamiento y contractura del primer espacio.<sup>3</sup>

El pulgar aducto congénito tiene un fondo artrogripótico; es más frecuente en varones y suele ser bilateral, por lo que se cree que se hereda mediante un gen recesivo ligado al cromosoma sexual.<sup>3,4</sup>

El pulgar artrogripótico, la amioplasia y el pulgar aducto congénito presentan una deformidad palmar con un complejo tridimensional, dicha deformidad es refractaria al estiramiento pasivo, debido a la fibrosis y a un aumento en la función del aductor del pulgar, los músculos tenares y la falta de piel en la cara palmar, además de la disminución del primer espacio.<sup>4,5</sup> La principal deformidad en la piel es una deficiencia en dos planos y una simple zetaplastia no puede aumentar el tejido blando en ambos planos al mismo tiempo. Cada uno de estos componentes debe de corregirse en forma separada para liberar la contractura de flexión/aducción y abrir el espacio interdigital para aumentar de forma suave el tejido. Múltiples técnicas han sido descritas para recubrir el espacio pulgar-índice en los pacientes con antecedente postraumático, postquemadura y anomalías congénitas.<sup>6,7,8</sup>

Por nuestra parte, hemos estado utilizando la técnica de colgajo dorsorradial del índice para la apertura de primer espacio pulgar-índice para restaurar el aspecto palmar del pulgar. Las estructuras neurovasculares están cubiertas con tejido suave y durable, el defecto de la zona donante, por lo general, puede ser cerrada de forma primaria.<sup>9</sup>

El pulgar aducto congénito es una condición poco usual, incapacitante, que se caracteriza por encontrar el pulgar aducto y en flexión por debajo del resto de los dedos. Esta anomalía, más que una entidad específica, corresponde a la parte del síndrome.<sup>10</sup>

A temprana edad, el tratamiento es conservador, con fisioterapia y ortesis. A mayor edad, el tratamiento es quirúrgico, ya que la deformidad es rígida por las contracturas de la piel, la capsula articular y los músculos.<sup>5,10,11</sup>

Los tejidos blandos, en condiciones de contracturas congénitas, tales como la aducción de pulgares o pulgares en artrogripótico, suelen ser deficientes en dos planos. El ángulo pulgar e índice y el aspecto en flexión del pulgar son afectados con pequeños colgajos de transposición dorsal; es probable que empeore una contractura cuando tratamos de mejorar otra.<sup>9,12</sup>

Un colgajo basado en el índice puede ser diseñado tanto para abrir el espacio pulgar-índice así como para aumentar la piel en el aspecto flexor de la articulación metacarpo-falángica del pulgar. Este colgajo es particularmente útil en condiciones de contracturas congénitas, donde tienen apariencias de pequeños terigiones.<sup>8,9,12</sup>

Existen varias clasificaciones para el pulgar aducto congénito, dos de las más representativas son la clasificación global de McCarrol (*Tabla 1*) y una más específica de Tsuyuguchi (*Tabla 2*).<sup>3</sup>

La técnica quirúrgica consiste en lo siguiente: bajo anestesia general con el paciente en decúbito dorsal se realiza asepsia y antisepsia con DuraPrep, posteriormente se realiza un vaciamiento sanguíneo mediante la colocación de una venda de Esmarch. Se coloca isquemia neumática en el brazo a 200 mmHg, posicionando los campos estériles. A continuación se realiza el diseño de colgajo con un plumón estéril a nivel de primer espacio interdigital y en el lado dorso radial del índice (*Figuras 1 y 2*). Se realiza una incisión en la piel y se completa la incisión sobre el tejido subcutáneo y los tejidos profundos con segundo bisturí, liberando la piel de tejido celular subcutáneo y se

diseca por planos. Se localiza el paquete vascular y nervioso y se protege, se realiza liberación del aductor del primer dedo e interóseo del índice realizando miotomía del mismo en dirección al primer rayo, se continúa con sindesmotomía de la base de primer y segundo metacarpianos y posteriormente se rota el colgajo (*Figuras 3 y 4*). Se sutura con prolene número 5-0 para mantener dicha apertura del primer espacio, se coloca un clavillo K sobre la vaina flexora del primer dedo (el cual se dobla y corta) se retira la isquemia y se valora neurovascularmente. Por último, se coloca apósito y vendaje estéril, dando por terminado el acto quirúrgico.

## Material y métodos

Se realizó un estudio retrospectivo de carácter descriptivo sobre el manejo quirúrgico a los pacientes con

**Tabla 1. Clasificación de McCarrol.**

### I) Pulgar aducto flexible

Cuando el pulgar se puede corregir de manera pasiva

### II) Pulgar aducto complejo

El cual no se corrige de forma pasiva o activa

**Tabla 2. Clasificación de Tsuyuguchi.**

### I) Pulgar aducto congénito flexible

Donde el pulgar se puede abducir y extender en forma pasiva en contra de la resistencia de los flexores del pulgar, sin presentar otras anomalías digitales

### II) Pulgar aducto congénito con otras contracturas en la mano

Donde el pulgar no se puede abducir y extender de forma pasiva, con o sin otras anomalías digitales

### III) Pulgar aducto congénito asociado con artrogriposis

artrogriposis múltiple congénita y pulgar aducto congénito que recibieron tratamiento en los miembros superiores durante un período comprendido entre Enero de 2005 y Diciembre de 2010. Se realizaron 27 aperturas de primer espacio interdigital, con técnica de colgajo dorsorradial de índice en 16 pacientes: nueve pacientes de sexo masculino y siete de sexo femenino, las manos operadas fueron 15 derechas y 12 izquierdas. En 80% de los pacientes se inició con la mano dominante. El promedio de la edad al momento de la cirugía fue de siete años dos meses, con un mínimo de 2.7 años y un máximo de 15 años. Fueron clasificados, con la clasificación de Tsuyuguchi, en tres pacientes como tipo II (cinco manos) y 13 pacientes como tipo III (18 manos).

En cuatro de los pacientes, además de la rotación de colgajo dorsal, se requirió aplicación de injerto cutáneo autólogo de tipo ortotópico, el cual se tomó de la superficie volar del antebrazo. En todos los pacientes se realizó apertura del primer espacio con colgajo dorsal, liberación del aductor de pulgar e interóseo de índice, sindesmotomía de la base del primer y segundo metacarpiano. Se colocaron clavos K a 18 manos para mantener la fijación de la apertura, estos clavos fueron retirados a las cuatro semanas en promedio.

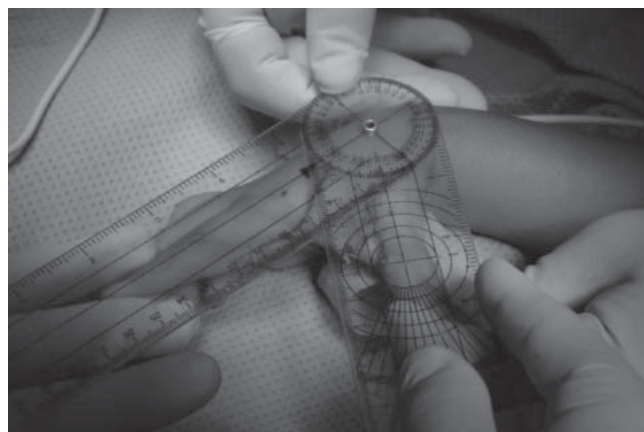
Posteriormente los pacientes fueron enviados a terapia ocupacional, se les diseñó una férula para mantener la apertura y evitar recidivas. El seguimiento fue en promedio de 3.2 años, siendo el mínimo de 11 meses y el máximo de siete años.

## Resultados

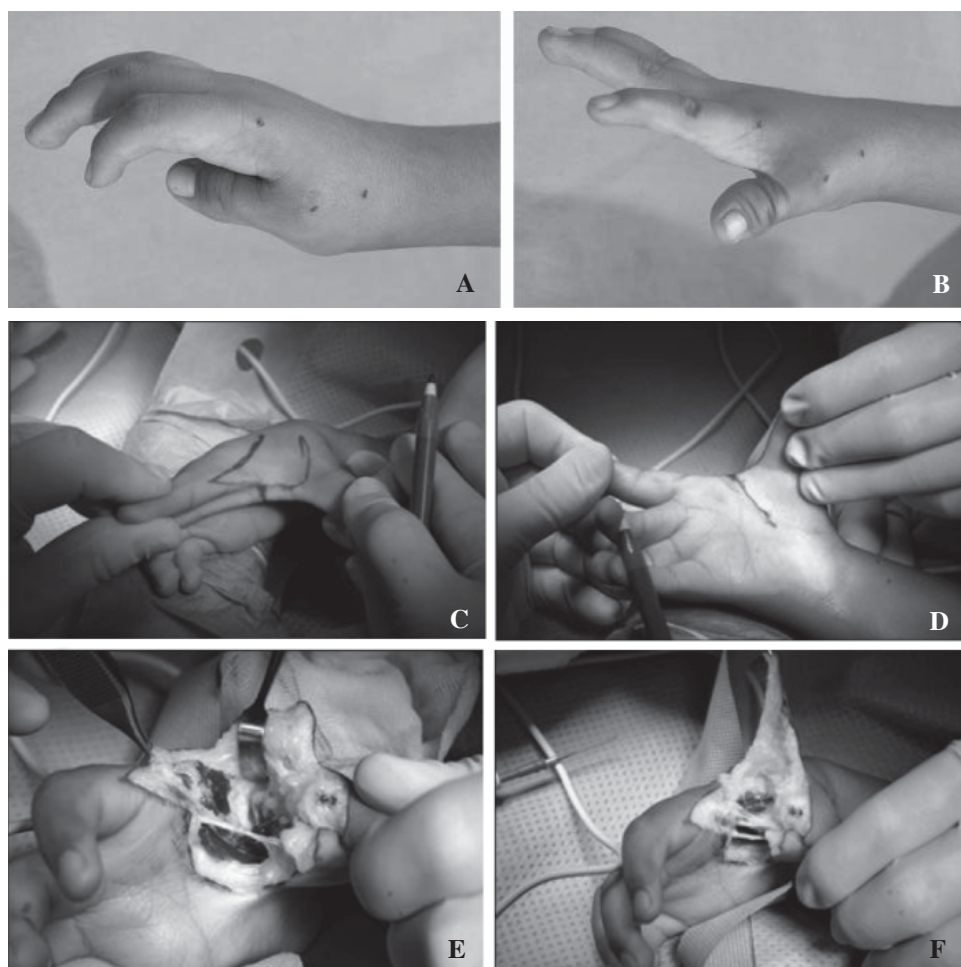
Los criterios utilizados para evaluar los resultados del tratamiento fueron los siguientes:

1. La satisfacción de los padres con respecto a la apariencia estética y la función.
2. La posición del pulgar, la apariencia estética y la función.
3. Estabilidad de la articulación metacarpofalángica.
4. La función del pulgar, ángulo intermetacarpiano del primer y segundo dedo, distancia entre las cabezas del metacarpiano primero y segundo y la capacidad para tomar objetos.

Los padres de todos los pacientes estuvieron satisfechos con los resultados. La estabilidad de la articulación metacarpofalángica fue buena, ya que en el seguimiento no se observó inestabilidad ligamentaria en ninguno de los pacientes. El diseño del colgajo permitió un mejor avance y profundización del espacio y una mejoría cosmiética. El ángulo intermetacarpiano primero y segundo preoperatorio fue en promedio de 20.5°, siendo el mínimo de 14° y el máximo de 27° (*Tabla 3*). El promedio del ángulo intermetacarpiano primero y segundo postoperatorio fue de 50°, siendo el mínimo de 36° y el máximo de 65°, esto se observó en la clínica con una extensión activa de los pulgares, así como una buena oposición del pulgar.

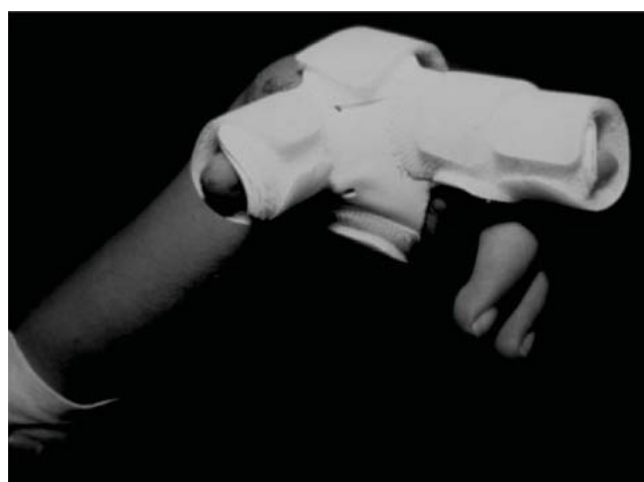

**Figura 1.** Medición de ángulos.



**Figura 2.**

**A-B** Fotografías preoperatorias y **C-F** fotografías transoperatorias.



**Figura 3.** Fotografía de férula abductora tipo C.

Al analizar los resultados con la prueba t de Student (donde la  $p = 6.16 \times 10^{-22}$ ) fue estadísticamente significativo entre las mediciones prequirúrgicas y postquirúrgicas, así como al calcular el coeficiente de correlación con una  $r = 0.7$ , es decir, hubo diferencia entre los grupos después de la cirugía con mejoría clínica.

Dentro del programa postquirúrgico, los pacientes fueron enviados a terapia ocupacional, donde además de darles terapia se les colocó una férula abductora en C, presentando una mejoría del patrón de agarre en todos los pulgares operados.

Todos los pacientes tuvieron una mayor capacidad de prensión de objetos de mayor tamaño. Se observó una mejoría en la función y estética, presentando una mayor capacidad para tomar objetos.

### Complicaciones

Las complicaciones presentadas fueron: retracción parcial del colgajo en dos pacientes con integración total del mismo, persistencia del aducto en un paciente y tres pacientes requirieron revisiones de apertura de primer espacio.

### Discusión

La artrogriposis es un término que engloba a un grupo de enfermedades raras, pero heterogéneas; afecta principalmente a los niños, donde se presenta al menos dos o más contracturas articulares en múltiples áreas del cuerpo.



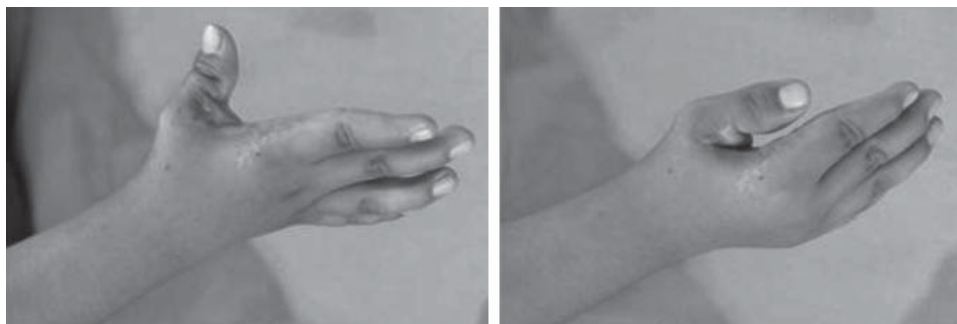


Figura 4.

Fotografías postoperatorias.

Tabla 3. Ángulo intermetacarpiano prequirúrgico y postquirúrgico.

	Mínimo	Máximo	Promedio
Prequirúrgico	14°	27°	20°
Postquirúrgico	36°	65°	50°

Hay 104 síndromes que aparecen cuando se utiliza la artrogriposis como término de búsqueda en el sitio Web. En la literatura nos mencionan la incidencia de estos trastornos, la cual se estima entre 1/3,000 y 1/5,100 niños vivos.<sup>1</sup> La artrogriposis múltiple congénita se divide en tres subgrupos como una forma funcional o práctica de generar un diagnóstico diferencial, los subgrupos tienen una incidencia similar, éstos son: 1) trastornos con la participación de las extremidades, principalmente (amioplasia, formas distales de artrogriposis), 2) trastornos con la participación de las extremidades y la participación de algunas otras partes del cuerpo y los trastornos y 3) con la participación de las extremidades y disfunción del sistema nervioso central (SNC).<sup>1</sup> El pulgar aducto congénito es una deformidad que se asocia con las anomalías congénitas heterogéneas y los síndromes. La incidencia de estas anomalías y síndromes varían y se basan en el estudio de pequeños grupos de pacientes. Poco se ha escrito sobre la distribución y la epidemiología del pulgar aducto.<sup>13,14</sup> Las contracturas del primer espacio se observan más frecuente, debido al antecedente de un trauma, infección, quemaduras, isquemia o secundario a la colocación de una férula inadecuada; estas contracturas adquiridas han sido descritas en forma importante en la literatura, así como las contracturas de primer espacio de tipo congénito, pero éstas han recibido menos atención. En años recientes se han visto muchas opciones de diseño de colgajos en la mano, para esto, lo principal es que sea una técnica segura y con óptimos resultados. Muchos factores influyen para la opción del diseño del colgajo, este tipo de colgajo que se realizó en el presente trabajo tiene resultados positivos con pocas complicaciones, así que continúa siendo una buena opción de manejo. El diseño del colgajo permite un mejor avance y profundización del espacio, el tratamiento del espacio per-

mite un mejor balance entre los flexores y extensores. En el presente estudio, todos los pacientes tuvieron una mejor función de la extremidad y una mejoría cosmética.

El resultado principal es la mejoría en función referida por el paciente. El mejor tratamiento del pulgar aducto congénito es conservador a temprana edad. A mayor edad, el tratamiento en todos los casos es quirúrgico.

#### Bibliografía

1. Bevan WP, Hall JG, Bamshad M, Staheli LT, Jaffe KM, Song K: Arthrogryposis multiplex congenita (amyoplasia): an orthopaedic perspective. *J Pediatr Orthop.* 2007; 27(5): 594-600.
2. Ezaki M: An approach to the upper limb in arthrogryposis. *J Pediatr Orthop.* 2010; 30(Suppl. 2): 57-62.
3. Abdel H, El-Naggar A, Hegazy M, Hanna A: Characteristics of patients with congenital clasped thumb: a prospective study of 40 patients with the results of treatment. *J Child Orthop.* 2007; 1(5): 313-22.
4. Vegas RA, Aoun R, Fernández PF: Manejo quirúrgico del miembro superior en la artrogriposis múltiple congénita. *Rev Esp Cir Osteoart.* 1997; 32: 14-7.
5. Nualart L, Ochoa R, Hedrosa J: Apertura del primer espacio en el pulgar aducto congénito con técnica del colgajo dorsal. *Rev Mex Ortop Traum.* 1994; 8(3): 138-9.
6. Foucher G, Medina J, Navarro R, Roger K, et al: Correction of first web space deficiency in congenital deformities of the hand with the seudokite flap. *Plast Reconstr Surg.* 2001; 107: 1458-63.
7. Gunter G, Scott LL: Intrinsic flaps in the hand: new concepts in skin coverage. *Techniques in Hand & Upper Extremity Surgery.* 1997; 1(1): 48-61.
8. Ezaki M, Oishi SN: Index rotation flap for palmar thumb release in arthrogryposis. *Techniques in Hand & Upper Extremity Surgery.* 2010; 14(1): 38-40.
9. Friedman R, Wood VE: The dorsal transposition flap for congenital contractures of the first web space: a 20-year experience. *J Hand Surg [Am].* 1997; 22(4): 664-70.
10. Weckesser EC, Reed JR, Heiple KG: Congenital clasped thumb (congenital flexion-adduction deformity of the thumb). *J Bone Joint Surg Am.* 1968; 50: 1417-28.
11. Davis JS, Kirlowski EA: The theory and practical use of the z-incipion for the relief of scar contractures. *Ann Surg.* 1939; 109(6): 1001-15.
12. Lister G: The theory of the transposition flap and its practical application in the hand. *Clin Plast Surg.* 1981; 8(1): 115-27.
13. Peña DA, Báez A: Artrogriposis múltiple congénita: reporte de un caso. *Rev Med Dom.* 1994; 55(1): 58-60.
14. Darin N, Kimber E, Kroksmark AK, Tulinius M: Multiple congenital contractures: birth prevalence, etiology, and outcome. *J Pediatr.* 2002; 140(1): 61-7.