

Artículo original

Acortamiento relativo de clavícula en fracturas pediátricas: Su importancia en la decisión del tratamiento conservador

Leal-Oliva A,* Mora-Ríos FG,** Mejía-Rohenes C,*** López-Marmolejo A,**** Acevedo-Cabrera MJ*

Hospital Regional General Ignacio Zaragoza ISSSTE

RESUMEN. *Antecedentes:* Las fracturas de clavícula representan de 2 a 15% de las fracturas pediátricas. La literatura sugiere operar pacientes mayores de 9 años con acortamiento mayor o severa conminución en el trazo de fractura, pero nadie establece parámetros de acortamiento o angulación para el tratamiento conservador en niños. En pacientes pediátricos es importante tomar en cuenta el acortamiento relativo, es decir, aquel provocado por una fractura, ajustado a la longitud sana. *Objetivo:* Conocer la afectación del movimiento con relación al acortamiento relativo de clavícula en fracturas pediátricas tratadas de forma conservadora. *Material y métodos:* Estudio retrospectivo, longitudinal y observacional. Medimos radiográficamente el acortamiento relativo de la clavícula fracturada comparándola con el lado sano al momento de la fractura y una vez consolidada. El acortamiento se expresó en porcentajes. Las proyecciones utilizadas fueron: anteroposterior comparativa de hombros y panorámica con ambos hombros. Los pacientes se dividieron en 2 grupos: menores de 9 años y de 9 a 15 años. *Resultados:* Analizamos 94 fracturas, 31 mujeres y 63 hombres. No se presentó pseudoartrosis o consolidación viciosa sintomática. El pronóstico fue bueno sin importar el porcentaje de acortamiento inicial. La edad y el acortamiento tienen una relación pro-

ABSTRACT. *Background:* Clavicle fractures represent 2-15% of pediatric fractures. The literature suggests operating on patients over 9 years of age with major shortening or severe comminution in the fracture line. However, no one establishes shortening or angulation parameters for conservative treatment in children. In pediatric patients it is important to take into account relative shortening, that is, the one caused by a fracture when compared with the length of the healthy clavicle. *Objective:* To know the effect of relative clavicle shortening on movement in pediatric fractures treated conservatively. *Material and methods:* Retrospective, longitudinal, observational study. We radiographically measured the relative shortening of the fractured clavicle comparing it with the healthy side at the time of the fracture and after fracture healing. Shortening was expressed in percentages. The following views were used: comparative anteroposterior view of the shoulders and panoramic view of both shoulders. Patients were divided into 2 groups: under 9 years and 9-15 years of age. *Results:* We analyzed 94 fractures; 31 in females and 63 in males. No pseudoarthrosis or symptomatic malunion occurred. The prognosis was good regardless of the initial shortening percentage. Age and shortening are proportionally related with the rehabilitation period and the

Nivel de evidencia: IV

www.medigraphic.org.mx

* Médico Residente del cuarto año, Universidad La Salle. Hospital Regional General Ignacio Zaragoza ISSSTE.

** Médico adscrito al Servicio de Ortopedia. Módulo Pediátrico. Hospital Regional General Ignacio Zaragoza ISSSTE.

*** Jefe del Servicio y profesor titular de curso, Universidad La Salle. Hospital Regional General Ignacio Zaragoza ISSSTE.

**** Médico adscrito al Servicio de Ortopedia Pediátrica, Instituto Nacional de Pediatría, Secretaría de Salud.

Dirección para correspondencia:

Arturo Leal Oliva

Av. Zaragoza 1117, Col. Ejército Constitucionalista, Iztapalapa, México, D.F. Tel: 57 16 52 00, ext. 16725

E-mail: drmoraortoped@hotmail.com

Este artículo puede ser consultado en versión completa en <http://www.medigraphic.com/actaortopedica>

porcional al periodo de rehabilitación y restitución de los arcos de movilidad sin molestias. Los rangos de valores registrados para acortamiento fueron de 9.5 a 28%. **Conclusiones:** Las indicaciones quirúrgicas por acortamiento para fracturas de clavícula pediátrica deben revisarse. Hemos observado buenos resultados a pesar del acortamiento mayor y desplazamiento total.

Palabras clave: fractura, clavícula, niño, tratamiento, movimiento.

restoration of painless ranges of motion. The value ranges recorded for shortening were 9.5 to 28%. **Conclusions:** The surgical indications for shortening resulting from pediatric clavicle fractures should be revised. We have observed good results despite major shortening and total displacement.

Key words: fracture, clavicle, child, treatment, movement.

Introducción

Actualmente, existe un aumento en la tendencia de manejo quirúrgico para las fracturas de clavícula desplazadas en pacientes pediátricos desde los 9 años de edad en adelante. Esta tendencia está justificada por los reportes de mala evolución vistos en fracturas de clavícula desplazadas del tercio medio en adultos (consolidación viciosa sintomática o pseudoartrosis).¹

La consolidación viciosa sintomática se define como aquella fractura consolidada con angulación, acortamiento o asimetría comparada con el lado sano, acompañada de dolor, debilidad o síntomas neurológicos.²

Varios autores han reportado la superioridad clínica obtenida con el tratamiento quirúrgico para fracturas de clavícula en adultos,¹ pero en cuanto a la población pediátrica, existen pocos estudios que comparen el tratamiento quirúrgico contra el conservador.³ Dichos estudios concuerdan en que los pacientes candidatos a cirugía son aquellos con acortamiento mayor o severa conminución de la fractura. Sin embargo, ninguno establece qué parámetros de tolerancia para acortamiento o angulación en el tratamiento conservador deberán seguirse en niños o adolescentes. No obstante, señalan que el tratamiento quirúrgico en pacientes pediátricos es «un método seguro, con resultados predecibles y éxito funcional».^{4,5,6,7}

Incidencia y mecanismo de lesión

Las fracturas de clavícula representan de 2 a 15% de las fracturas generales en pacientes pediátricos.^{8,9} En 85% de los casos, el mecanismo de lesión más frecuente es la caída sobre el hombro o un golpe directo; debido a que el tercio medio de la clavícula es delgado y está desprovisto de estabilizadores musculares o ligamentarios, las fracturas del tercio medio de la clavícula son las más frecuentes. Las principales fuerzas musculares que desplazan los fragmentos de la fractura de clavícula son el esternocleidomastoideo en el fragmento medial y el peso del cuerpo junto con el pectoral mayor en el fragmento distal.^{10,11}

Bases de anatomía y desarrollo

La clavícula es el primer hueso en osificarse a las cinco semanas *in utero*.¹² La fisis medial aporta por sí sola 80% del crecimiento de la clavícula y su cierre ocurre hasta los 23 ó 25 años de edad.¹³ Para la edad de los 10 años, la clavícula habrá alcanzado 80% de su longitud total; después de esta edad solamente se modificará 20% su longitud.¹⁴ Durante los primeros años de vida, la clavícula tiene un patrón de crecimiento casi lineal independientemente del sexo. Pero esta relación se ve alterada a partir de la pubertad: los niños pueden presentar hasta el doble de crecimiento relativo en la clavícula entre los 12 y 18 años de edad; comparado con las niñas, quienes después de los 9 años de edad sólo presentarán 20% de crecimiento relativo en la longitud total de la clavícula.¹⁴ Morfológicamente, la clavícula es un hueso largo en forma de «S» con una epífisis medial que va hacia adelante y una epífisis lateral dirigida posteriormente.^{10,11} Funcionalmente, la clavícula conecta el esqueleto axial con la extremidad torácica, ayuda a soportar el peso de dicha extremidad, además de proteger las estructuras neurovasculares de la extremidad torácica. Participa principalmente en 3 ejes de movimiento: 1) anteropulsión y retropulsión escapular, 2) elevación y descenso escapular y 3) rotación y balanceo escapular.^{15,16}

Métodos de medición del acortamiento

Para medir el acortamiento de las fracturas de clavícula, Smekal y Deml,¹⁴ compararon la medición clínica contra tres métodos radiográficos. Ellos consideran que la proyección posteroanterior de tórax es equiparable a la tomografía axial computarizada para medir el acortamiento clavicular en fracturas, seguido por la proyección radiográfica con angulación a 15°. Asimismo, encontraron que la medición clínica es la menos fiable por su pobre congruencia con la tomografía axial. Otro estudio que evaluó el crecimiento postnatal de la clavícula también empleó la proyección panorámica posteroanterior de tórax para medir la longitud clavicular. Ellos también señalan que la variación de longitud entre clavícula derecha e

izquierda es de 0.036 mm, por lo que no tiene significancia estadística.⁹

Material y métodos

Realizamos un estudio retrospectivo, longitudinal y observacional. En él, analizamos 94 fracturas de clavícula en pacientes pediátricos atendidos de Marzo de 2007 a Marzo de 2012.

Los criterios de inclusión fueron: pacientes con fractura de clavícula del tercio medio, menores de 16 años de edad, de cualquier sexo y cuyo tratamiento de la fractura se haya realizado de forma conservadora. No se incluyeron a pacientes con fracturas en terreno patológico, fracturas expuestas o con lesión neurovascular asociada, pacientes en quienes por algún motivo se haya perdido el seguimiento durante su

tratamiento, pacientes que fueron sometidos a cirugía para tratar la fractura de clavícula, pacientes con otras lesiones o fracturas asociadas con traumatismo inicial y pacientes con algún tipo de enfermedad crónica sistémica.

Para medir radiográficamente el acortamiento de la clavícula fracturada, elegimos la proyección anteroposterior comparativa de hombros.¹⁴ Como puntos de referencia, tomamos la parte medial de la articulación esternoclavicular y la parte lateral de la articulación acromioclavicular. El acortamiento podía estar dado por angulación pura o cabalgamiento de la fractura. No hicimos diferencia entre la etiología del acortamiento, únicamente se registró la cifra del acortamiento. Para esto, asignamos el valor de 100% a la longitud de la clavícula sana y otorgamos un porcentaje de acortamiento a la clavícula fracturada.

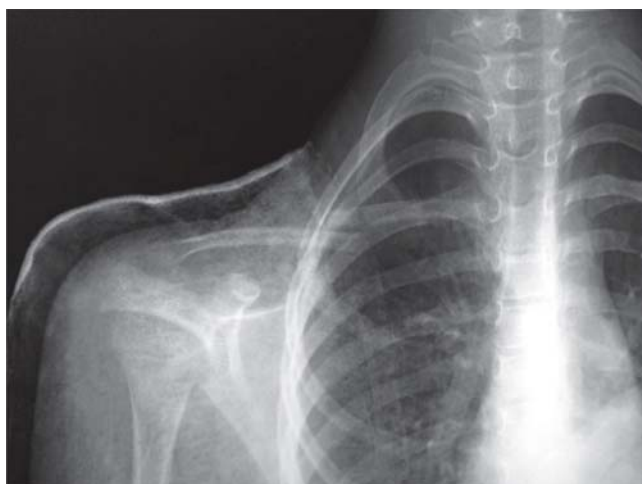

Figura 1. Radiografía anteroposterior del hombro derecho inicial a la fractura. Paciente de 8 años con acortamiento relativo de 15% y desplazamiento de 100%.

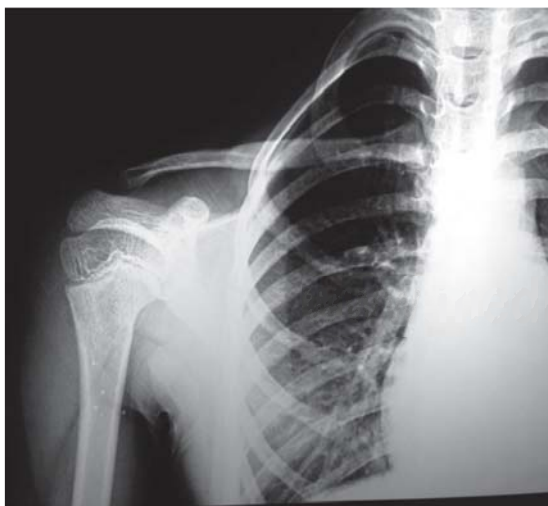

Figura 2. Radiografía anteroposterior del hombro derecho con fractura consolidada (secuencia de la figura 1). Se aprecia callo por osificación endocranal y el restablecimiento de la alineación en el plano frontal.

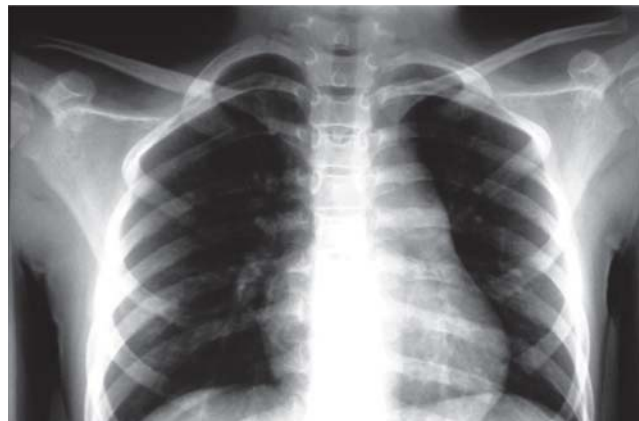

Figura 3. Radiografía anteroposterior panorámica mostrando ambos hombros (secuencia de las figuras 1 y 2). Paciente de 8 años de edad, 1 año de la fractura, donde se aprecia callo óseo en la clavícula derecha. El restablecimiento de la alineación en el plano frontal y un acortamiento final medido menor a 5%.

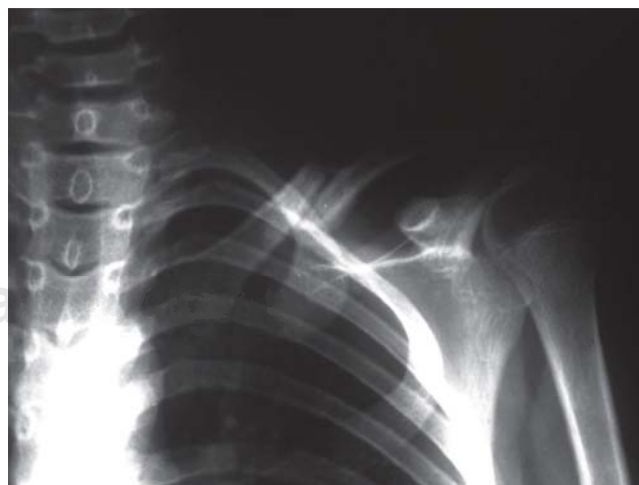

Figura 4. Radiografía anteroposterior del hombro izquierdo correspondiente a un paciente mayor de 9 años donde se aprecia la fractura de clavícula inicial. Con desplazamiento de 100% y acortamiento relativo medido de 17%.

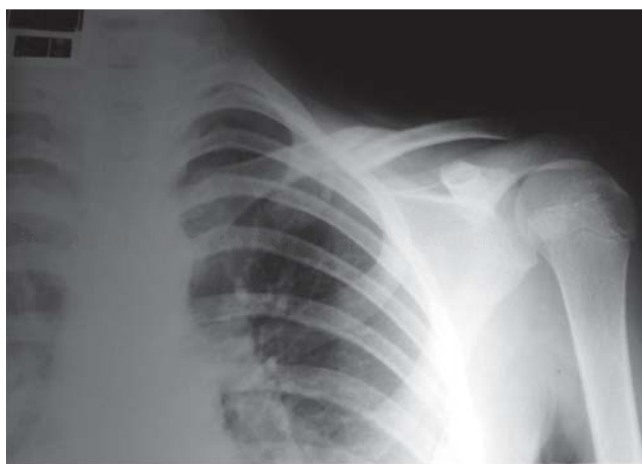

Figura 5. Radiografía anteroposterior de hombro izquierdo (secuencia de la *figura 4*), que corresponde a un paciente mayor de 9 años, donde se observa consolidación radiográfica de la fractura de clavícula. Persiste el cabalgamiento de los fragmentos y acortamiento clavicular.

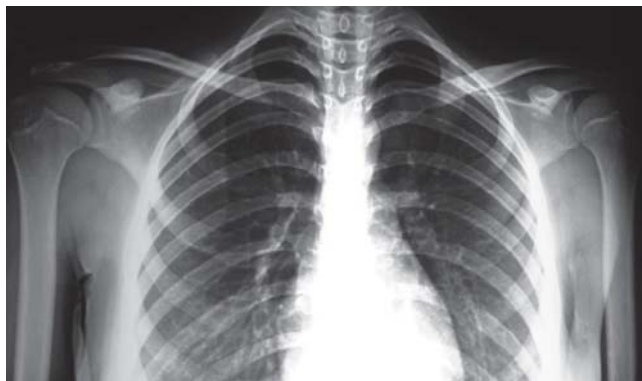


Figura 6. Radiografía anteroposterior (secuencia de la *figura 5*). Paciente mayor de 9 años a 2 años después de ocurrida la fractura. Se observa una adecuada alineación en el plano frontal, acortamiento relativo de 16%. Se observa también la medialización de la apófisis coracoides y fosa glenoidea.

Los registros del acortamiento radiográfico se llevaron a cabo utilizando las radiografías iniciales del Departamento de Urgencias y las radiografías de seguimiento solicitadas en la consulta externa. Además del registro radiográfico, valoramos clínicamente a los pacientes en busca de dolor residual o limitación funcional. Para el análisis de la información dividimos a los pacientes en 2 grupos por edad, basándonos en las recomendaciones de tratamiento citadas por Nirav y Pandya,³ además del hecho que la clavícula alcanza 80% de su longitud total a los 9 años en mujeres y a los 12 años en hombres. Los grupos entonces quedaron divididos en menores de 9 años y de 9 a 15 años.⁹

Resultados

El mayor número de pacientes se encontró en aquellos menores de 9 años de edad, contando con 66 pacientes (70%

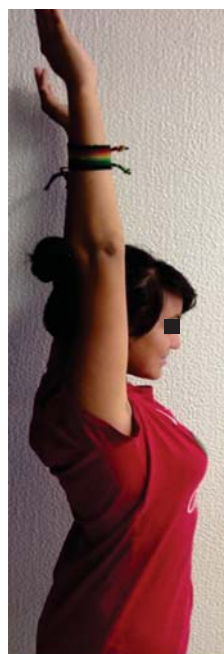

Figura 7. Fotografía clínica de la extensión del hombro después de 2 años ocurrida la fractura en un paciente mayor de 9 años.




Figura 8. Fotografía clínica de paciente correspondiente a la secuencia de las *figuras 4 a 7*. Durante la abducción por arriba de 90°, se encuentra asintomática.

de la muestra). En el grupo de menores de 9 años, el valor más bajo para una longitud clavicular sana fue de 35 mm. El valor máximo fue 110 mm. Los porcentajes de acortamiento relativo en el mismo grupo tuvieron un intervalo de 13.6 y hasta 28%. Los porcentajes más altos, los observamos en los recién nacidos y preescolares. En este grupo obtuvimos consolidación en 100% de los casos.

En el grupo de pacientes de 9 a 15 años, el valor mínimo obtenido para la longitud clavicular sana fue de 105 mm y el valor máximo fue de 160 mm. Los valores de acortamiento registrados en este grupo oscilaron entre 9.5 y 19%. Independientemente del mayor porcentaje de acortamiento, tampoco registramos casos de pseudoartrosis o consolidación viciosa sintomática. Cabe mencionar que la edad y el acortamiento tienen una relación proporcional al período de rehabilitación y restitución de los arcos de movilidad sin molestias. Sin embargo, el registro del tiempo transcurrido hacia la consolidación o valores de escalas funcionales para hombro van más allá del propósito particular de este estudio.

En la población pediátrica es importante reportar el acortamiento en porcentaje relativo a la longitud clavicular sana. De esta forma obtenemos una medida más real de la magnitud del acortamiento. Observamos que a menor edad, los pacientes son capaces de reconstituir acortamientos por arriba del sugerido para tratamiento quirúrgico. En nuestro estudio registramos pacientes que cumplían con los porcentajes de acortamiento recomendados para tratamiento quirúrgico, además del desplazamiento completo y presencia de tercer

fragmento que, a pesar de esas características, lograron una adecuada consolidación y función.

Discusión

En la literatura, la incidencia de fracturas de clavícula registrada es de 8 a 15%.¹⁸ En nuestro hospital se encuentra en los márgenes inferiores reportados en la literatura mundial (2%).⁸ Esto debido probablemente a que representa continuar un seguimiento en pacientes que no requirieron hospitalización o tratamiento quirúrgico, ya que son enviados para seguimiento en otro nivel de atención.

Tradicionalmente es aceptado que las fracturas de la clavícula en pacientes pediátricos tienen buen pronóstico y evolución cuando se tratan de forma conservadora.¹⁷ Pocos estudios comparan los resultados del tratamiento quirúrgico o conservador en adolescentes y niños, por lo que gran parte de las indicaciones se sugieren extrapolando los datos del tratamiento en adultos, esto es,⁵ en fracturas con 15-20 mm de acortamiento (adultos) y 13-14% (niños) y en fracturas con 100% de desplazamiento y severa conminución, además de las indicaciones absolutas de tratamiento quirúrgico como son la fractura expuesta o con inminencia de exposición y fracturas con lesión neurovascular asociada. Sin embargo, no es posible transpolar los indicadores de mal pronóstico para fracturas de adultos a los niños.²⁰ En los pacientes pediátricos es necesario tomar en cuenta el acortamiento relativo,¹⁴ es decir, el acortamiento provocado por una fractura ajustado a la longitud total de la clavícula considerando la variación individual. Dicho de otra forma: un acortamiento de 2 cm para una clavícula de 12 cm en un paciente pediátrico implicaría un acortamiento relativo de 16.6%, mientras que para un adulto el mismo valor de acortamiento ajustado a una clavícula de 17 cm sólo representaría 12%.¹⁴ Nirav y Pandya, sugieren operar a aquellos pacientes con un acortamiento relativo mayor a 13 ó 14%, no obstante, señalan que el acortamiento relativo por sí solo no es suficiente para indicar el tipo de tratamiento. Ellos sugieren considerar el desplazamiento y la conminución en la zona de fractura.³

En el hospital tratamos las fracturas de clavícula pediátricas de forma conservadora sin importar el grado de angulación o porcentaje de acortamiento, ya que hemos observado buenos resultados funcionales a pesar del acortamiento o desplazamiento inicial, tanto en menores de 9 años como en pacientes de 9 a 15 años (*Figuras 1 a 6*). Consideramos candidatos a tratamiento quirúrgico a aquellos pacientes con inminencia de exposición, fractura expuesta, lesión neurovascular asociada, consolidación viciosa sintomática o seudoartrosis.

Un estudio de biomecánica en cadáveres reporta que para un acortamiento clavicular de 10% se verá disminuida la rotación lateral y el balanceo escapular. Esto provoca un cambio en la orientación de la fosa glenoidea hacia caudal y ventromedial.¹⁹ A pesar de ser evidentes

los cambios en la posición escapular no existen estudios que investiguen los cambios en la cinemática de la cintura escapular *in vivo* ni en pacientes esqueléticamente inmaduros o sus implicaciones clínicas.³ En las radiografías panorámicas de ambos hombros obtenidas durante nuestro estudio, se aprecia la medialización escapular y el ligero balanceo escapular del lado afectado, sin embargo, los arcos de movilidad no se afectan clínicamente. Creemos que esto se debe al potencial de adaptación y compensación muscular que puede ocurrir durante el desarrollo (*Figuras 7 y 8*).

Con respecto al tratamiento quirúrgico de fracturas de clavícula en pacientes pediátricos, existen estudios que reportan buenos resultados funcionales y estéticos, con bajas tasas de complicaciones.^{2,4,6,7,19}

Conclusión

En nuestro estudio encontramos pacientes que cumplían con las características radiográficas sugeridas para ser tratados quirúrgicamente, ya sea por el acortamiento o presencia de un tercer fragmento óseo. Así mismo, observamos buenos resultados, basado en que se logra la consolidación del sitio de fractura. La deformidad angular y el acortamiento son mínimos, al igual que las repercusiones clínicas en los arcos de movilidad.

Dentro de las limitantes de nuestro estudio creemos que es necesaria una mayor muestra de pacientes para poder establecer cuáles son los parámetros de acortamiento o desplazamiento tolerables en la clavícula pediátrica. Se requiere un estudio comparativo entre los pacientes tratados quirúrgicamente y en forma conservadora, separando la muestra por grupos etarios y analizando los porcentajes de complicaciones, limitación en arcos de movilidad, dolor residual y satisfacción estética; además, el seguimiento ideal debería llevarse hasta que ocurra el cierre fisiario medial (21-25 años).

Bibliografía

1. McKee MD, Pedersen EM, Jones C, et al: Deficits following non-operative treatment of displaced, mid-shaft clavicle fractures. *J Bone Joint Surg Am.* 2006; 88: 35-40.
2. Vander Have KL, Perdue AM, Caird MS, Farley FA: Operative versus nonoperative treatment of midshaft clavicle fractures in adolescents. *J Pediatr Orthop.* 2010; 30(4): 307-12.
3. Pandya NK, Namdari S, Hosalkar HS: Displaced clavicle fractures in adolescents: facts, controversies and current trends. *J Am Acad Orthop Surg.* 2012; 20(8): 498-505. doi: 10.5435/JAAOS-20-08-498.
4. Kubiak R, Slongo T: Operative treatment of clavicle fractures in children: A review of 21 years. *J Pediatr Orthop.* 2002; 22(6): 736-9.
5. Prinz KS, Rapp M, Kraus R, Wessel LM, Kaiser MM: Dislocated mid-clavicular fractures in children and adolescents: Who benefits from operative treatment? *Z Orthop Unfall.* 2010; 148(1): 60-5
6. Mehlman CT, Yihua G, Bochang C, Zhigang W: Operative treatment of completely displaced clavicle shaft fractures in children. *J Pediatr Orthop.* 2009; 29(8): 851-5.
7. Namdari S, Ganley TJ, Baldwin K, et al: Fixation of displaced mid-shaft clavicle fractures in skeletally immature patients. *J Pediatr Orthop.* 2011; 31(5): 507-11.

8. Mora Ríos FG y cols: Fracturas más frecuentes en niños en el Hospital Regional General Ignacio Zaragoza del ISSSTE. *Rev Esp Med Quir ISSSTE*. 2012; 17(3): 175-8.
9. McGraw MA, Mehlman CT: Postnatal growth of the clavicle: birth to 18 years of age. *J Pediatr Orthop.* 2009; 29(8): 937-43.
10. Bishop JY, Flatow EL: Pediatric shoulder trauma. *Clin Orthop Relat Res*. 2005; 432: 41-8.
11. Beaty J, Rockwood C: Rockwood and Wilkins: Fractures in Children. The Upper Extremity, Clavicle Fractures. 6a ed. Ed. Lippincot Williams & Wilkins; 2006.
12. Gardner E: The embryology of the clavicle. *Clin Orthop Relat Res*. 1968; 58: 9-16.
13. Jit I, Kulkarni M: Times of appearance and fusion of epiphysis at the medial end of the clavicle. *Indian J Med Res*. 1976; 64(5): 773-82.
14. Smekal V, Deml C, Irenberger A, et al: Length determination in midshaft clavicle fractures: Validation of measurement. *J Orthop Trauma*. 2008; 22(7): 458-62.
15. Kapandji AI: Fisiología articular, esquemas comentados de mecánica humana. Vol. 1. 6a ed. Editorial Panamericana; 2009: 46-56.
16. Ludewig PM, Behrens SA, Meyer SM, et al: Three-dimensional clavicular motion during arm elevation: reliability and descriptive data. *J Orthop Sports Phys Ther*. 2004; 34: 140.
17. Lenza M, Belloti JC, et al: Conservative interventions for treating middle third clavicle fractures in adolescents and adults. *Cochrane Database Syst Rev*. 2009 15; 2: CD007121.
18. Nowak J, Mallmin H, Larsson S: The aetiology and epidemiology of clavicular fractures: a prospective study during a two-year period in Uppsala, Sweden. *Injury*. 2000; 31: 353-8.
19. Canadian Orthopaedic Trauma Society: Nonoperative treatment compared with plate fixation of displaced midshaft clavicular fractures: a multicenter, randomized clinical trial. *J Bone Joint Surg Am*. 2007; 89: 1-10.
20. Robinson CM, Court-Brown CM, McQueen MM, et al: Estimating the risk of nonunion following nonoperative treatment of a clavicular fracture. *J Bone Joint Surg Am*. 2004; 86(7): 1359-65.