

Caso clínico

Fractura de calcáneo como complicación de tratamiento percutáneo de fascitis plantar. Reporte de un caso

Apóstol-González S,* Herrera J,* Herrera I**

Instituto de Especialidades Quirúrgicas Los Mangos. Valencia-Venezuela

RESUMEN. La fascitis plantar, una entidad patológica autolimitante, es una causa común de dolor en el talón en pacientes adultos. El tratamiento quirúrgico está indicado cuando el paciente recibe tratamiento conservador bien vigilado sin obtener mejoría de síntomas entre 4-6 meses. Entre las complicaciones de las técnicas percutáneas se citan: infecciones, persistencia de dolor, lesiones neurológicas, entre otras. Nosotros reportamos un paciente con fractura de calcáneo posterior a fasciotomía plantar percutánea y resección de espolón calcáneo. Se hizo una revisión y discusión de la literatura.

Palabras clave: fractura, calcáneo, tratamiento, fascitis plantar, dolor.

ABSTRACT. Plantar fasciitis, a self-limiting pathologic entity, is a common cause of heel pain in adult patients. Surgical treatment is indicated when the patient does not improve after receiving conservative treatment for 4-6 months with proper surveillance. The complications of percutaneous techniques include: infection, persistent pain, and neurologic injuries, among others. We report the case of a patient with calcaneus fracture following percutaneous plantar fasciotomy and resection of a calcaneal spur. We conducted a review and discussion of the literature.

Key words: fracture, calcaneus, treatment, plantar fasciitis, pain.

Introducción

La fascitis plantar, una entidad patológica autolimitante, es una causa común de dolor en el talón en pacientes adultos; se estima que afecta a más de un millón de personas al año y dos tercios consultarán al médico. Afecta a personas sedentarias y atletas.^{1,2,3,4} La obesidad, la pronación excesiva del pie, ejercicios como correr y

trotar, así como la bipedestación prolongada son factores de riesgo para desencadenar la dolencia.^{1,4} En ocasiones, se logra visualizar un espolón óseo en la tuberosidad del calcáneo con relación al origen de la fascia plantar. En la mayoría de los casos, el dolor desaparece de manera espontánea, sin secuelas. Algunos pacientes ameritan tratamiento conservador, que incluye analgésicos antiinflamatorios, ejercicios de estiramiento, férulas y ortesis, con buen resultado.^{1,2,4,5} El tratamiento con ondas de choque está bien documentado con resultados favorables.^{1,4,6} El tratamiento quirúrgico está indicado cuando el paciente recibe tratamiento conservador bien vigilado sin obtener mejoría de síntomas entre 4 y 6 meses.^{1,2,3,4,7,8,9} La fasciotomía plantar con resección del espolón calcáneo es el procedimiento preferido por la mayoría de los cirujanos. Están descritas técnicas abiertas, endoscópicas y percutáneas.^{2,3,4,7,8,9,10}

Entre las complicaciones de las técnicas percutáneas se citan infecciones, persistencia del dolor y lesiones neurológicas. Nosotros reportamos un paciente con fractura de calcáneo posterior a fasciotomía plantar percutánea y resección de espolón calcáneo. Se hizo una revisión de la literatura y no se encontró publicado algún reporte similar.

*Especialista de la Unidad de Traumatología, Artroscopía y Cirugía de pie. Instituto de Especialidades Quirúrgicas Los Mangos. Valencia-Venezuela.

** Médico Residente del Servicio de Traumatología. Hospital «Ángel Larralde». Valencia-Venezuela.

Dirección para correspondencia:

Dr. Saúl Apóstol González

IEQ Los Mangos. Piso 3, Cons. 34. TIF. 0424-4554764.

Valencia, Carabobo, Venezuela.

Este artículo puede ser consultado en versión completa en <http://www.medigraphic.com/actaortopedica>

Caso clínico

Paciente femenina de 61 años que consultó en Mayo de 2012 por presentar dolor en ambos talones de más de seis meses de evolución, caracterizado por ser más intenso al levantarse en la mañana (primer paso) y al reincorporarse luego de permanecer sentada por tiempo prolongado. Al examen físico, la palpación de la región medial del calcáneo plantar provocaba un dolor agudo y punzante. La dorsiflexión pasiva del primer dedo del pie podía causar molestias en la fascia plantar proximal. La paciente no mejoró a pesar del tratamiento médico con AINE, infiltraciones locales con esteroides y fisioterapia. La paciente refería discapacidad para la realización de actividades habituales. En vista del fracaso con el tratamiento conservador, se sugirió realizar una cirugía. La paciente no refirió patologías crónicas. El estudio radiológico reportó espolones calcáneos bilaterales. Se realizó, bajo anestesia local y sedación en quirófano, fasciotomía plantar y resección de espolón calcáneo bilateral percutánea con abordaje plantar y monitorización con fluoroscopia (*Figura 1*). Egresó sin complicaciones. A los siete días, la paciente ingresó luego de sensación de chasquido, dolor e impotencia funcional en el talón izquierdo cuando caminaba en su domicilio. Acudió a consulta,

donde se realizó control radiológico y se evidenció solución de continuidad en el calcáneo con patrón de lengüeta, cuyo trazo iniciaba en la zona de resección del espolón calcáneo (*Figura 2*). La paciente fue llevada de emergencia a quirófano, donde se realizó reducción cruenta de fractura y osteosíntesis con tornillo canulado. La paciente evolucionó de manera satisfactoria y obtuvo en las semanas siguientes la curación de la fractura.

La fasciotomía plantar es un procedimiento común que se ha utilizado para el tratamiento del dolor crónico del talón.^{2,3,4,7,8,9} El mejoramiento de las tecnologías de imagen ha permitido realizar procedimientos con incisiones más pequeñas y mínima invasión. El tratamiento percutáneo con control fluoroscópico está documentado en reportes previos.^{2,10} Entre las diversas complicaciones, no hay referencias –en la revisión de la literatura hecha por nosotros– que discutan la posibilidad de una fractura de calcáneo posterior a este procedimiento. Manoli y colaboradores,¹¹ reportaron cuatro pacientes con fractura de calcáneo mientras caminaban tan pronto después de remover hueso de la superficie inferior del calcáneo. Afirman que la remoción ósea en espolones calcáneos y/o hueso osteomielítico puede causar esta complicación. La fractura de calcáneo es producida generalmente por fuer-

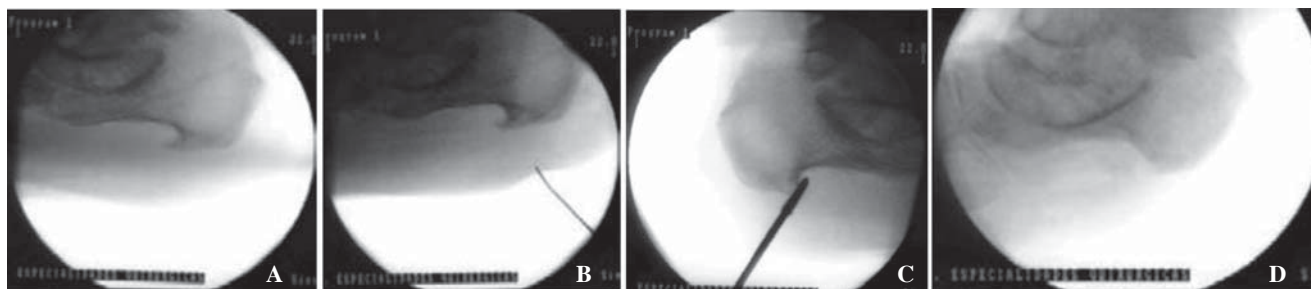


Figura 1. Secuencia radiológica del procedimiento. **A.** Visualización lateral del calcáneo. **B.** Marcaje de entrada del bisturí mini núm. 64 con ángulo de ataque paralelo a la cortical de la tuberosidad inferior del calcáneo. **C.** Luego de realizar la fasciotomía plantar, se procede a fresar con broca «burr» 3.0 mm el espolón. **D.** La cortical inferior del calcáneo permanece indemne.

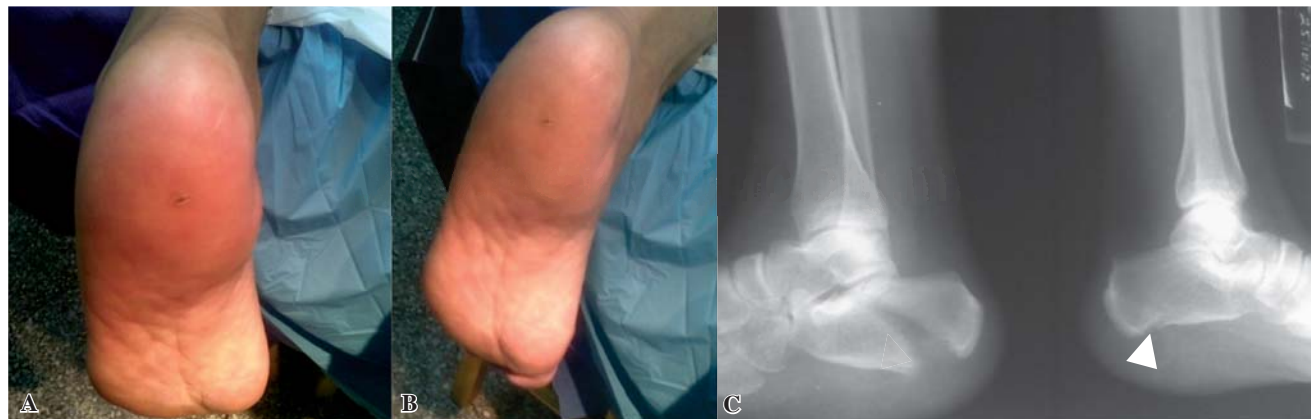

Figura 2. **A y B.** Aspecto clínico del pie, con edema y deformidad. Se observa la cicatriz del abordaje plantar en el talón. **C.** Imagen radiológica de la derecha donde se observa el sitio de lesión de la cortical inferior del calcáneo. Izquierda, radiografía donde se evidencia fractura del calcáneo.

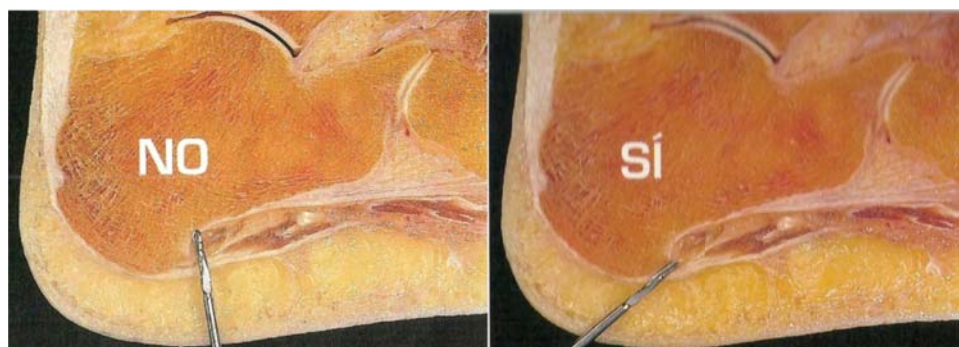


Figura 3.

Descripción del ángulo adecuado de entrada para la resección percutánea del espolón calcáneo. (Tomada de De Prado, Ripoll, Golanó. *Cirugía Percutánea del Pie*. Barcelona: Editorial Masson; 2004¹⁰).

zas de alta energía, caídas de altura, accidentes automovilísticos, heridas por armas de fuego y, ocasionalmente, explosiones.^{12,13,14} La estructura interna del calcáneo posee trabéculas óseas orientadas con trayectorias de cargas divergentes (sistema talámico y apofisario anterior). Por debajo de éste queda un espacio triangular cuya base es la cortical inferior del calcáneo.^{14,15,16} Cuando se realiza el proceso de excéresis del espolón en la zona inferior del calcáneo a través de un abordaje plantar, debe tenerse en cuenta el ángulo de ataque (Figura 3), no debe estar perpendicular a la cortical inferior del calcáneo, el fresado debe limitarse a la zona del espolón, intentando no lesionar la zona inferior del hueso.¹⁰ En este caso, la broca perfora y debilita la cortical inferior, dando un punto de partida para que la carga genere un vector de fuerza que sigue paralelo al sistema trabecular talámico, ocasionando una línea de fractura hasta la zona superior y anterior del calcáneo. Se puede afirmar que en condiciones normales, la cortical inferior posee la suficiente resistencia para soportar las cargas fisiológicas de las actividades habituales. Sólo una carga de alta energía genera fuerza suficiente para romper el equilibrio, con la subsiguiente fractura. La otra condición puede ocurrir cuando tenemos un hueso debilitado en su estructura (osteoporosis y tumores), donde puede ocurrir una fractura patológica con un trauma de baja a mediana energía.^{14,15} En este caso, el debilitamiento de la cortical inferior del calcáneo generó una condición de fragilidad que al someterse a la simple fuerza de carga repetida habitual (marcha), ocasionó la fractura. El resultado fue una fractura de trazo simple. Se realizó de manera inmediata reducción de la fractura y síntesis con tornillo canulado 7.0 mm, rosca 16 mm.^{14,15,16,17} Hubo curación de la fractura a las 12 semanas.

En conclusión, podemos afirmar que a pesar de la buena evolución que resulta del tratamiento conservador de la fascitis plantar, un número pequeño de pacientes tendrá indicado un procedimiento quirúrgico. En caso de cirugía percutánea, cuando se realice la excéresis del espolón calcáneo, debe tenerse en cuenta el ángulo de ataque y la integridad de la cortical inferior del calcáneo. La fractura de calcáneo posterior a este procedimiento es rara, pero debe contemplarse en la evolución de los pacientes y tomar precauciones para evitar las causas predisponentes.

Bibliografía

- Goff JD, Crawford RMD: Diagnosis and treatment of plantar fasciitis. *Am Fam Physician*. 2011; 84(6): 676-82.
- Apóstol-González S, Herrera J: Cirugía percutánea en fascitis plantar con espolón calcáneo. *Acta Ort Mex*. 2009; 23(4): 209-12.
- Núñez-Samper M, Llanos-Alcázar LF: *Biomecánica, medicina y cirugía del pie*. Capítulo 46. 2a. edición. Barcelona: Editorial Masson; 2007. pp. 481-94.
- Lee TH, Maurus PB. Capítulo 12: Calcanodinia. En: Coughlin M, Mann R, Saltzman Ch. *Pie y tobillo*. Madrid: Editorial Marbán; 2011. pp. 593-605.
- McMillan AM, Landorf KB, Gilheany MF, Bird AD, Morrow AD, Menz HB: Ultrasound guided injection of dexamethasone versus placebo for treatment of plantar fasciitis: protocol for a randomised controlled trial. *J Foot Ankle Res*. 2010: 3-15.
- Ahmed M, Ahmed O, Ehab MR: Endoscopic plantar fasciotomy versus extracorporeal shock wave therapy for treatment of chronic plantar fasciitis. *Arch Orthop Trauma Surg*. 2010; 130: 1343-7.
- Urovitz EP, Birk-Urovitz A, Birk-Urovitz E: Endoscopic plantar fasciotomy in the treatment of chronic heel pain. *Can J Surg*. 2008; 51(4): 281-3.
- Yañez-Arauz JM, Del Vecchio J, Raimondi N, Codesido MA: Riesgo de lesiones quirúrgicas en la fasciotomía plantar percutánea. Estudio anatómico en cadáveres frescos. *Rev Asoc Argent Ortop Traumatol*. 2011; 76: 141-5.
- Xu HL, Xu I, Zhang DY, Fu ZG, Wang TB, Zhang PX, Jiang BG: Minimally invasive treatment of the KobyGard system for plantar fasciitis: a retrospective study. *Chin Med J*. 2012; 125(22): 3966-71.
- De Prado M, Ripoll P, Golanó P: *Cirugía percutánea del pie. Técnicas quirúrgicas, indicaciones y bases anatómicas*. Capítulo 15: Fasciitis Plantar. Espolón calcáneo. Barcelona, España: Editorial Masson; 2004. pp. 237-9.
- Manoli A 2nd, Harper MC, Fitzgibbons TC, McKernan DJ: Calcaneal fracture after cortical bone removal. *Foot Ankle*. 1992; 13(9): 523-5.
- Bernstein J, Ahn J: Fractures in brief. Calcaneal fractures. *Clin Orthop Relat Res*. 2010; 468: 3432-4.
- Rammelt S, Amlang M, Barthel S, Gavlik JM, Zwipp H: Percutaneous treatment of less severe intraarticular calcaneal fractures. *Clin Orthop Relat Res*. 2010; 468: 983-90.
- Sanders RW, Clare MP: Capítulo 38: Fracturas del calcáneo. En: Coughlin M, Mann R, Saltzman Ch: *Pie y tobillo*. Madrid: Editorial Marbán; 2011. pp. 1703-51.
- Espinar-Salón E, Núñez-Samper M, Llanos-Alcázar LF, Sanz-Hospital FJ: Capítulo 46. Fracturas de los huesos del tarso. En: Núñez-Samper M, Llanos-Alcázar LF. *Biomecánica, medicina y cirugía del pie*. 2a. edición. Barcelona: Editorial Masson; 2007. pp. 481-94.
- Miric A, Brendan M, Patterson BM: Pathoanatomy of intra-articular fractures of the calcaneus. *J Bone Joint Surg Am*. 1998; 80-A(2): 207-12.
- Tomesen T, Biert JJ, Frölke JP: Treatment of displaced intra-articular calcaneal fractures with closed reduction and percutaneous screw fixation. *J Bone Joint Surg Am*. 2011; 93-A(10): 920-8.