

Artículo original

Reparación artroscópica de la luxación anterior recidivante de hombro. ¿Existe la curva de aprendizaje?

García-Lamas L,* Bravo-Giménez B,* Mellado-Romero M,* García-Rodríguez R,* Martín-López CM,*
Cano-Egea JM,* Vilá y Rico J*

Hospital Universitario «12 de Octubre» de Madrid

RESUMEN. *Objetivo:* Se realiza una revisión de los primeros casos intervenidos en nuestro centro de inestabilidad glenohumeral recidivante de hombro por vía artroscópica. El objetivo del trabajo es analizar la influencia de la curva de aprendizaje en los resultados obtenidos. *Material y métodos:* Estudiamos 137 pacientes intervenidos en el Hospital 12 de Octubre de Madrid, entre Febrero de 1999 y Marzo de 2010; 101 pacientes cumplían los criterios de inclusión, y dichos pacientes fueron divididos en dos grupos por orden cronológico: los 50 primeros y los 50 segundos. No existieron diferencias estadísticamente significativas en cuanto a sexo, edad y lateralidad entre ambos grupos ($p = 0.51$, $p = 0.15$ y $p = 0.23$, respectivamente), siendo por tanto los grupos comparables. Comparamos entre ambos grupos los resultados clínicos, evaluados por el número de luxaciones, reintervenciones y complicaciones: migración de los implantes, artrosis y neuropatía del nervio axilar. Comparamos también los resultados funcionales valorados por las escalas de Constant y Rowe. *Resultados:* Se produjeron cuatro episodios de reluxación en el grupo 1 y seis episodios en el grupo 2. Respecto al número de reintervenciones, se realizaron tres en el grupo 1 y seis en el grupo 2. No existen diferencias estadísticamente significativas en el número de episodios de reluxación y reintervención ($p = 0.50$ y $p = 0.48$, respectivamente). En nuestra serie la curva de aprendizaje no parece asociarse con mayor número de complicaciones ni índice de reluxaciones.

Palabras clave: hombro, luxación, artroscopía técnica.

ABSTRACT. *Objective:* We reviewed the first cases that underwent arthroscopic surgery at our center due to relapsing glenohumeral stability of the shoulder. The objective of this paper is to analyze the influence of the learning curve on the results obtained. *Material and methods:* We analyzed 137 patients who underwent surgery at Hospital 12 de Octubre in Madrid, Spain between February 1999 and March 2010. A total of 101 patients met the inclusion criteria, and these patients were divided into two groups using a chronological order, the first 50 patients and the second 50 patients. There were no statistically significant differences in sex, age and laterality between both groups ($p = 0.51$, $p = 0.15$ and $p = 0.23$, respectively), so the groups were comparable. We compared the following between both groups: clinical outcomes, number of dislocations, reoperations and complications, i.e., implant migration, arthrosis and axillary nerve neuropathy. We also compared the functional results, which were measured using the Constant and Rowe scales. *Results:* Four episodes of redislocation occurred in group 1 and 6 in group 2. Three reoperations were performed in group 1 and 6 in group 2. No statistically significant differences were found in the number of redislocations and reoperations ($p = 0.50$ and $p = 0.48$, respectively).

Key words: shoulder, dislocation, arthroscopy technic.

Nivel de evidencia: IV

* Departamento de Cirugía Ortopédica y Traumatología. Hospital Universitario «12 de Octubre» de Madrid.

Dirección para correspondencia:
Dra. Lorena García Lamas
Avenida de la Peseta Núm. 106, 5º B, CP 28054.
Teléfono: 0034 652 89 21 27
E-mail: Lorenaylla@hotmail.com

Este artículo puede ser consultado en versión completa en <http://www.medigraphic.com/actaortopedica>

Introducción

La articulación glenohumeral es la articulación que permite el mayor rango de movilidad del organismo. A su vez, es la articulación más inestable y por tanto, con mayor tendencia a la luxación. En 1938, Bankart describió a la lesión producida por la desinserción del ligamento glenohumeral inferior del margen anterior de la glenoides (*Figura 1*) como la lesión traumática característica encontrada en la luxación anterior recidivante de hombro.¹

Debido a que la estabilidad de la articulación glenohumeral es fundamental para su adecuado funcionamiento, cuando existe inestabilidad es habitual que se recurra a tratamiento quirúrgico,² siendo cada vez más frecuente el uso de técnicas artroscópicas a la hora de reparar lesiones de la articulación glenohumeral. Desde que en 1982 Johnson describió la primera técnica artroscópica para reparar la lesión de Bankart, también llamada como *staple technique* o técnica de la grapa,³ numerosas técnicas han sido descritas para mejorar la tasa de complicaciones,⁴ no obstante, en las primeras series, se han obtenido malos resultados en relación con la reparación abierta.^{5,6}

Existen metaanálisis que comparan la efectividad de la reparación abierta frente a la artroscópica para el tratamiento de esta patología.^{7,8,9,10} Por ejemplo, si comparamos los estudios publicados a partir del año 2002, algunos muestran mejores resultados con la utilización de técnicas abiertas,^{7,8,9} mientras que otros refieren mejores resultados con reparación artroscópica (*Figura 2*).^{10,11,12} Los procedimientos artroscópicos tienen un costo menor al disminuir la estancia hospitalaria y el tiempo quirúrgico respecto a la técnica de Bankart tradicional.¹³

Algunos trabajos refieren que la curva de aprendizaje necesaria para realizar una reparación artroscópica de la lesión de Bankart puede influir en la tasa de complicaciones que se asocia con esta técnica,⁹ pero ¿realmente existe la curva de aprendizaje en la reparación artroscópica de esta lesión? Dicho lo anterior, el objetivo de nuestro estudio es determinar si en nuestra experiencia la curva de aprendizaje influye en los resultados obtenidos en nuestro hospital desde que se usa la cirugía artroscópica para realizar reparación de la inestabilidad glenohumeral anterior traumática.

Material y métodos

Criterios de inclusión y exclusión

Con el propósito de estudiar el efecto de la curva de aprendizaje de la reparación de la lesión de Bankart por vía artroscópica, decidimos revisar los resultados obtenidos en los primeros pacientes intervenidos en nuestro centro desde el comienzo de la utilización de esta técnica. Para ello, diseñamos un estudio retrospectivo comparando los resultados obtenidos en los primeros casos intervenidos respecto a los últimos por tres cirujanos, con un mínimo de dos años de seguimiento.

Los criterios de inclusión fueron: 1) inestabilidad anterior recidivante (al menos dos episodios de luxación) de hombro de origen traumático, 2) reparación vía artroscópica mediante técnica simple con anclajes, 3) no haber sufrido cirugías previas en ese hombro y 4) examen y revisión clínica realizada al paciente al menos dos años después de la intervención quirúrgica por observadores independientes.

Los criterios de exclusión fueron: 1) reparación artroscópica tras el primer episodio de luxación o subluxación, 2) cirugía realizada por un médico diferente a los incluidos en el estudio, 3) otros tipos de inestabilidad como inestabilidad voluntaria, posterior o multidireccional (definida como inestabilidad en tres direcciones¹⁴) y 4) pérdida de seguimiento antes de los dos años tras la intervención.

Diseñamos el estudio dividiendo los pacientes en dos grupos: los primeros 50 pacientes intervenidos y los segundos 50 pacientes. Descartamos el último caso intervenido para que los grupos tuvieran el mismo número de miembros.

Se analizaron 100 casos seguidos durante al menos 24 meses (24-192) con una media de seguimiento de 58 meses, divididos en dos grupos según la fecha de intervención. En el grupo 1 (primeros 50 pacientes intervenidos) había 17 mujeres y 33 varones. En el grupo 2 (segundos 50 pacientes intervenidos) estaba constituido por 14 mujeres y 36 varones. La edad media del grupo 1 fue de 25.17 años (17-60), mientras que en el grupo 2 fue de 27.98 años (17-54). En el grupo 1, 22 hombros eran derechos y 28 izquierdos, siendo esta proporción contraria en el grupo 2, con 28 hombros izquierdos y 22 derechos.

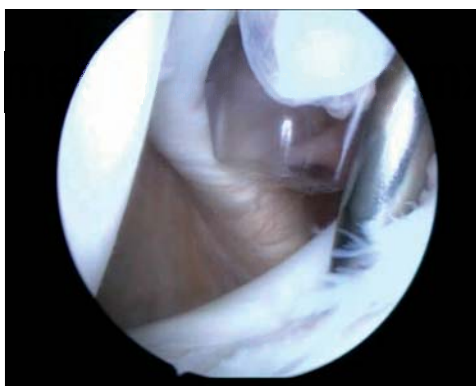
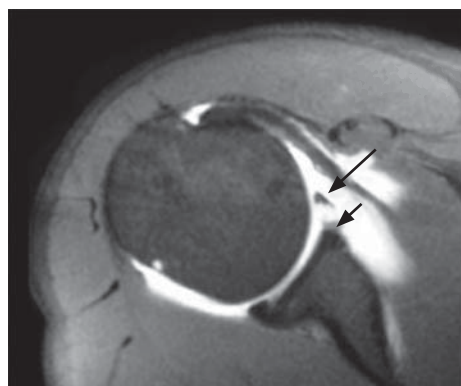


Figura 1.

A. Imagen de resonancia magnética: se muestra con las flechas una lesión capsulolabral anteroinferior con derrame articular. **B.** Imagen artroscópica de la lesión capsulolabral del reborde glenoideo anteroinferior.

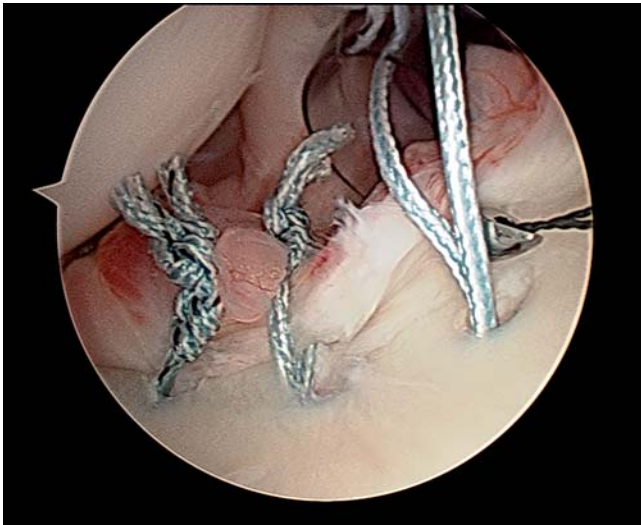

Figura 2. Reparación capsulolabral empleando un pasador (suture laso de Arthrex).

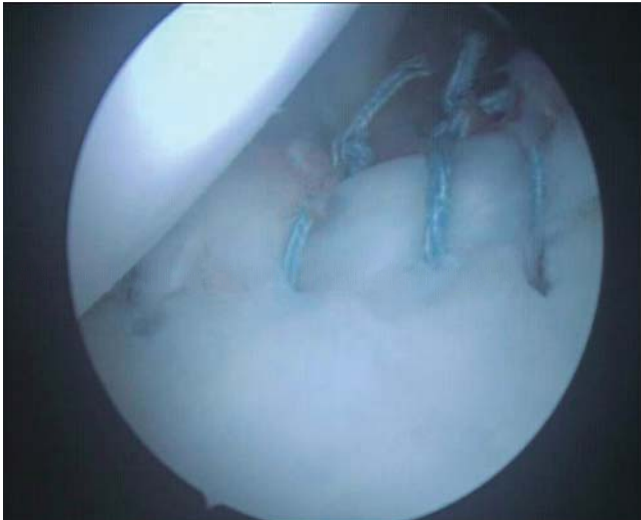

Figura 3. Reparación capsulolabral artroscópica con cuatro anclajes Bio-suture Tak (Arthrex).

Comparamos entre ambos grupos los resultados clínicos, evaluados por el número de luxaciones, reintervenciones, casos de migración de los implantes, artrosis y neuropatía del nervio axilar. También los resultados funcionales medidos por la puntuación media obtenida entre ambos grupos con la escala de Constant¹⁵ y Rowe.¹⁶ La primera evalúa cuantitativamente los resultados de funcionalidad general del hombro según parámetros subjetivos (dolor, nivel de actividad, posición activa de la mano) y objetivos (movilidad activa, fuerza en abducción). La escala de Rowe es más específica para valorar la inestabilidad de la articulación glenohumeral. Puntúa el dolor, la estabilidad, el balance articular y la función del miembro sobre un máximo de 100 puntos, categorizando los resultados en función de dicha puntuación en excelentes, buenos, moderados o ma-

los. Además analizamos si existían diferencias entre ambos grupos en el número de episodios de luxación antes de la realización de cirugía y en el número de anclajes colocados.

Técnica quirúrgica: En todos los casos, los pacientes fueron colocados en posición de silla de playa. Se utilizó una óptica estándar de 30° y se emplearon los portales habituales, posterior, anterosuperior y anteroinferior. Se procedió a la reparación capsulolabral con anclajes precargados con suturas de alta resistencia. Inicialmente se emplearon anclajes metálicos (super Revo de Linvatec) hasta el año 2004. Posteriormente, fueron sustituidos por anclajes biodegradables (Biosuturetak de Arthrex) (Figura 3).

Cuidados postoperatorios: Todos los pacientes fueron inmovilizados con un cabestrillo con el brazo en rotación interna durante tres semanas. Al día siguiente de la intervención quirúrgica se comenzaron a realizar movimientos pasivos pendulares. A partir de la tercera semana tras la intervención, se comenzó el tratamiento médico rehabilitador. La rotación externa de hombro se limitó a 45° hasta la sexta semana tras la intervención. Los ejercicios de fortalecimiento muscular comenzaron entre la 8ª y 12ª semana y el regreso a la actividad deportiva a partir del sexto mes postoperatorio aproximadamente, dependiendo del nivel de la actividad deportiva.

Análisis estadístico: Para la comparación de las variables del estudio se utilizaron los test de χ^2 , la prueba de Kruskal-Wallis y el test exacto de Fisher en función del tipo de variable a comparar. Las pruebas se emplearon para un intervalo de confianza de 95% ($p < 0.05$ para alcanzar significación estadística). El análisis estadístico fue realizado con el programa SAS Software, SAS Institute Inc., Cary, NC, USA.

Todos los pacientes incluidos en este estudio han dado su consentimiento para participar en el estudio así como para incorporar datos gráficos de los mismos.

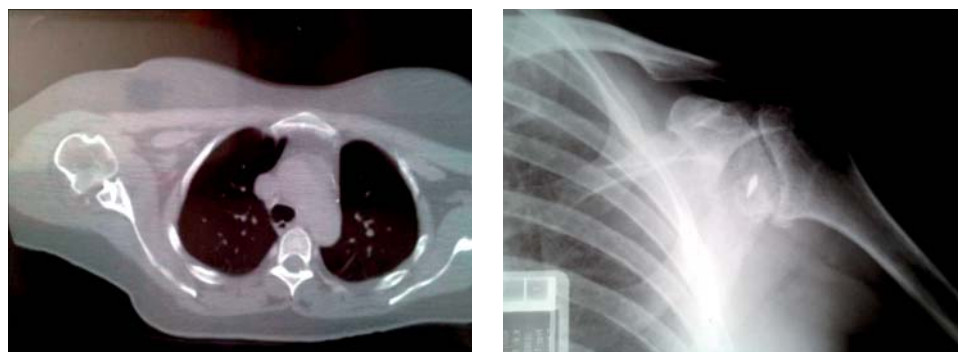
Resultados

La población de estudio fue de 137 pacientes intervenidos en nuestro centro entre Febrero de 1999 y Marzo de 2010; de ellos, 101 pacientes cumplían con los criterios de inclusión. De los 36 restantes que fueron descartados, 17 pacientes fueron por tener un seguimiento menor a 2 años, 10 pacientes por presentar inestabilidad multidireccional, posterior o voluntaria y 9 pacientes por haber sido sometidos previamente a alguna intervención en el hombro inestable.

No existieron diferencias estadísticamente significativas en cuanto a sexo, edad y lateralidad entre ambos grupos ($p = 0.51$, $p = 0.15$ y $p = 0.23$, respectivamente), siendo por tanto los grupos comparables.

Respecto al tiempo medio desde el primer episodio de luxación hasta la primera intervención quirúrgica, en el grupo 1 fue de 22.27 meses, mientras que en el grupo 2 fue de 25.54 meses no existiendo diferencias estadísticamente significativas entre los grupos ($p = 0.37$).

Donde sí encontramos diferencias estadísticamente significativas fue respecto al número de episodios de lu-

**Figura 4.**

Complicación por migración del implante metálico con condrólisis y evolución a necrosis cefálica que precisó implante de prótesis total de hombro.

Tabla 1. Análisis estadístico de los pacientes de ambos grupos.

Variable	Grupo 1	Grupo 2	Test estadístico	Probabilidad
Sexo				
Varón	33	36	χ^2	p = 0.5166
Mujer	17	14		
Lateralidad				
Derecha	22	28	χ^2	p = 0.2301
Izquierda	28	22		
Número de episodios previos a cirugía				
2	0	1	Kruskal-Wallis	p < 0.001
3	3	8		
4	1	8		
5	1	6		
> 5	45	25		
Edad media	25.17	27.98	Kruskal-Wallis	p = 0.1475
Tiempo medio hasta cirugía (meses)	22.27	25.54	Kruskal-Wallis	p = 0.3745
Número de medio de anclajes	2.51	3.46	Kruskal-Wallis	p < 0.001
Número de reluxaciones	4	6	χ^2	p = 0.5050
Número de reintervenciones	3	6	Test exacto de Fisher	p = 0.4870
Migración de los implantes	2	0	Test exacto de Fisher	p = 0.4949
Artrosis	1	1	Test exacto de Fisher	p = 1
Neuropatía nervio Axilar	3	0	Test exacto de Fisher	p = 0.2424
Escala Rowe				
Excelente	24	21	χ^2 de Mantel y Haenszel	p = 0.4666
Bueno	21	20		
Regular	2	7		
Malo	3	2		
Escala de Constant (puntuación media)	94.16	87.72	Kruskal-Wallis	p = 0.1834

xación necesarios para indicar la intervención quirúrgica. Mientras que en el grupo 1, de los 50 pacientes intervenidos, 45 presentaron más de cinco episodios de luxación previos a la cirugía, en el grupo 2 sólo en 25 de los 50 pacientes se dio esta circunstancia, el resto fueron intervenidos entre el segundo y el quinto episodio de luxación ($p < 0.001$).

En cuanto al número de anclajes empleados para la realización de la reparación quirúrgica también encontramos diferencias ($p < 0.001$): la media del grupo 1 fue de 2.51 (rango 1-5) anclajes y la del grupo 2 de 3.46 (rango 1-6).

Comparamos los resultados clínicos basándonos en el número de reluxaciones, reintervenciones y complicaciones, entendiendo como tales la migración de los implantes, la artrosis y la neuropatía del nervio axilar. Se produjeron cuatro episodios de reluxación en el grupo 1

y seis episodios en el grupo 2. Respecto al número de reintervenciones, se realizaron 3 en el grupo 1: una por migración de los implantes realizándose retirada de los mismos (*Figura 4*) y capsulorrafia térmica y dos más por reluxación realizándose en un caso una nueva reparación artroscópica y en el otro una reparación abierta por un abordaje mínimamente invasivo. En el grupo 2 se realizaron 6 reintervenciones, todas ellas por episodios de reluxación. En cuatro casos se realizó nueva reparación por vía artroscópica y en dos reparación abierta, realizándose una plicatura capsular abierta según la técnica de Neer en uno de los pacientes y un procedimiento de Bristow-Latarjet en el otro.

No existieron diferencias estadísticamente significativas en el número de episodios de reluxación y reintervención ($p = 50$

Tabla 2. Análisis global del índice de relajación.

Serie	Número de pacientes	Relajación (%)	Reintervención (%)
Weber, 1991	43	16	12
Steinberck & Jerosh, 1998	3	17	7
Kartus et al., 1998	18	0	0
Field et al., 1999	50	8	-
Karkoson et al., 2001	60	15	7
Kim, 2002	59	3	3
Hospital Universitario «12 de Octubre», 2013	100	10	9

y $p = 0.48$, respectivamente). En cuanto a las complicaciones, hubo 2 casos de migración de los implantes en el grupo 1 y ninguno en el grupo 2; asimismo, hubo un caso de artrosis en cada grupo y tres casos de neuropatía del nervio axilar en el grupo 1 y ningún caso en el grupo 2. No existieron diferencias estadísticamente significativas en relación con las complicaciones entre ambos grupos ($p = 0.49$, $p = 1$ y $p = 0.23$, respectivamente).

Por último, comparamos los resultados funcionales entre ambos grupos a través de la puntuación media obtenida en las escalas de Constant y Rowe en el momento de la revisión. En la escala de Constant se obtuvo una puntuación media de 94.16 (45-100) en el grupo 1 y de 87.72 (54-100) en el grupo 2. En la escala de Rowe hubo 24 pacientes con resultados excelentes en el grupo 1 y 21 en el grupo 2, teniendo 21 resultados buenos en el grupo 1 y 20 en el grupo 2; con 2 resultados regulares en el grupo 1 y 7 en el grupo 2 y con resultados malos en 3 en el grupo 1 y 2 en el grupo 2. No encontramos diferencias estadísticamente significativas entre los dos grupos en las puntuaciones obtenidas en estas escalas con $p = 0.18$ y $p = 0.46$, respectivamente (Tabla 1).

Discusión

En numerosas publicaciones, la reparación artroscópica de la inestabilidad glenohumeral anterior traumática es una técnica que ha sido demostrada eficazmente para tratar esta patología.^{17,18,19,20,21,22,23,24,25} También es la técnica que usamos en nuestro centro como primera opción, siempre y cuando las características de la lesión del paciente no la contraindiquen, como un defecto óseo en la glenoides mayor de 30% de la superficie articular, avulsión humeral de los ligamentos glenohumerales, así como pacientes con parálisis plexo braquial o disfunción escapulotorácica.²⁶

Realizamos este estudio con el objetivo de saber si la experiencia realizando esta técnica se correlacionaba con una disminución en el número de complicaciones, pensando que la respuesta sería positiva. Nos han sorprendido los resultados de este estudio, ya que el primer grupo de pacientes intervenidos no presentó mayor número de complicaciones que el segundo. Este resultado nos hizo pensar en cuáles habrían sido los motivos de estos resultados, y tenemos varias hipótesis: por un lado, los tres cirujanos que participaron en el estudio realizaron todas las intervenciones, y los tres realizaban previamente artroscopía de hombro, por lo que a es-

tos resultados no hay que añadir la curva de aprendizaje de la artroscopía en general ni de la artroscopía de hombro. Por otro lado, pensamos que existía un sesgo a la hora de elegir los casos para la realización de la cirugía, ya que probablemente en los primeros casos de la serie, cuando se estaba comenzando a utilizar esta técnica quirúrgica, se elegirían los casos más sencillos para la realización de la reparación por vía artroscópica. Esta segunda hipótesis no se confirma con el hecho de que los pacientes del primer grupo presentaban mayor número de episodios de luxación previos a la intervención quirúrgica que los del segundo grupo, dato que se ha relacionado con menor probabilidad de éxito de la cirugía artroscópica.²⁷

Este trabajo nos ha permitido conocer los resultados globales de nuestra serie en cuanto a complicaciones e índice de reintervenciones y relajaciones y si éstos eran similares al resto de las series publicadas en la bibliografía.^{17,18,19,20,21,22} Los resultados de esta comparación se muestran en la tabla 2.

La indicación de la reparación capsulolabral en la inestabilidad anterior de hombro es más precoz, es decir, después de un menor número de episodios de luxación. En nuestro hospital actualmente se realiza la indicación a partir del segundo episodio en pacientes jóvenes, aunque hace algunos años no era así, como hemos mencionado anteriormente en el primer grupo de pacientes, 90% habían presentado más de cinco episodios de luxación previos a la intervención quirúrgica.

También hemos cambiado nuestro método de actuación respecto a los primeros casos en el número de anclajes que implantamos, ya que actualmente a todos los pacientes se les coloca un mínimo de tres anclajes, basándonos en datos publicados en la bibliografía a este respecto; esto no era así en los primeros casos de la serie. Respecto al tipo de anclajes que utilizamos, al principio de la serie se implantaban anclajes metálicos super Revo de Linvatec, pero posteriormente éstos fueron sustituidos por anclajes biodegradables Biosuturetak de Arthrex. Los anclajes biodegradables presentan la ventaja de no observarse como artefactos en estudios de resonancia magnética y minimizar las lesiones condrales que presentaban los primeros. Por el contrario, en la literatura se han publicado la existencia de casos de sinovitis, osteólisis, reacción a cuerpo extraño, aflojamiento y lesiones condrales con el uso de éstos,^{28,29,30} por lo que ninguno de los dos tipos está exento de complicaciones.

Este trabajo tiene importantes limitaciones que se han ido desgranando a lo largo de la exposición del mismo, como el posible sesgo a la hora de elegir los casos o el hecho de que los cirujanos ya estaban familiarizados con la realización de cirugía artroscópica de hombro antes de comenzar a utilizar esta técnica para la reparación de la inestabilidad glenohumeral anterior. Por esto, hay que tomar estos resultados con cautela en cuanto a la curva de aprendizaje. Lo que si nos deja ver este estudio es el cambio de tendencia a la hora de indicar y realizar la técnica, cambios que también se aprecian en la bibliografía más actual acerca de este tema.

Como conclusión a este estudio, podemos decir que en nuestra serie la curva de aprendizaje no parece asociarse con un mayor número de complicaciones ni índice de reluxaciones. Además nuestros resultados globales son similares a los obtenidos en otras series publicadas. También cabe resaltar que cada vez indicamos la intervención con menor número de episodios de luxación previo y que utilizamos un mayor número de anclajes por paciente, siendo éstos biodegradables.

Agradecimientos

Por su ayuda en el tratamiento estadístico de nuestro trabajo al Dr. David Lora Pablos del Departamento de Epidemiología y Estadística del Hospital Universitario «12 de Octubre», Madrid.

Conflicto de intereses: Los autores declaran no tener ningún conflicto de intereses.

Bibliografía

- Bankart ASB: The pathology and treatment of recurrent dislocation of the shoulder joint. *Br J Med*. 1938; 23.
- Sachs RA, Stone ML, Paxton E, Kuney M, Lin D: Can the need for future surgery for acute traumatic anterior shoulder dislocation be predicted? *J Bone Joint Surg Am*. 2007; 89: 1665-74.
- Pope EJ, Ward JP, Rokito AS: Anterior shoulder instability: a history of arthroscopic treatment. *Bull NY Hosp J Dis*. 2011; 69(1): 44-9.
- Zuckerman JD, Matsen FA: Complications about the glenohumeral joint related to the use of screws and staples. *J Bone Joint Surg Am*. 1984; 66: 175-80.
- Hawkins RB: Arthroscopic stapling repair of shoulder instability: a retrospective study of 50 cases. *Arthroscopy*. 1989; 5(2): 122-8.
- Lane J, Sachs R, Riehl B: Arthroscopic staple capsulorrhaphy: a long-term follow-up. *Arthroscopy*. 1993; 9(2): 190-4.
- Lenters TR, Franka AK, Wolf FM, Leopold SS, Matsen FA: Arthroscopic compared with open repairs for recurrent anterior shoulder instability. *J Bone Joint Surg Am*. 2007; 89(2): 244-54.
- Mohitadi N, Bitar I, Sasyniuk T, Hollinshead R, Harper W: Arthroscopic versus open repair for traumatic anterior shoulder instability: A meta-analysis. *Arthroscopy*. 2005; 21(6): 652-8.
- Freedman K, Smith A, Romeo A, Cole B, Bach B: Open Bankart repair versus arthroscopic repair with transglenoid sutures or bioabsorbable tracs for recurrent anterior instability of the shoulder. *Am J Sports Med*. 2004; 32(6): 1520-7.
- Petrera M, Patella V, Patella S, Theodoropoulos J: A meta-analysis of open versus arthroscopic Bankart repair using suture anchors. *Knee Surg Sports Traumatol Arthrosc*. 2010; 18: 1742-7.
- Fabbricani C, Milaono G, Demontis A, Fadda S, Ziranu F, Mulas PD: Arthroscopic versus open treatment of Bankart lesion of the shoulder: a prospective randomized study. *Arthroscopy*. 2004; 20: 456-62.
- Bottoni CR, Smith EL, Berkowitz MJ, Towle RB, Moore JH: Arthroscopic versus open shoulder stabilization for recurrent anterior instability: a prospective randomized clinical trial. *Am J Sports Med*. 2006; 34: 1730-7.
- Hernández-Vaquero D, Fernández-Fairen M, Torres-Pérez A, Santamaría A: Cirugía de mínima invasión frente a cirugía convencional. Una aproximación desde la evidencia científica. *Rev Esp Cir Ortop Traumatol*. 2012; 56(6): 444-58.
- McFarland EG, Kim TK, Park HB, Neira CA, Gutierrez MI: The effect of variation in definition on the diagnosis of multidirectional instability of the shoulder. *J Bone Joint Surg Am*. 2003; 85: 2138-44.
- Constant CR, Murley AH: A clinical method of functional assessment of the shoulder. *Clin Orthop*. 1987; 214: 160-4.
- Rowe CR, Patel D, Southmayd WW: The Bankart procedure: a long-term end-results study. *J Bone Joint Surg Am*. 1978; 60-A: 1-16.
- Webber S: A prospective evaluation comparing arthroscopic and open treatment in the management of recurrent anterior glenohumeral dislocation. *Orthop Trans*. 1991; 15: 763.
- Steinbeck J, Jerosch J: Arthroscopic transglenoid stabilization versus open anchor suturing in traumatic anterior instability of the shoulder. *Am J Sports Med*. 1998; 26: 373-8.
- Kartus J, Ejerhed L, Funck E, Kohler K, Sernert N, Karlsson J: Arthroscopic and open shoulder stabilization using absorbable implants. A clinical and radiographic comparison of two methods. *Knee Surg Sports Traumatol Arthrosc*. 1998; 6: 181-8.
- Field L, Savoie F, Griffith P: A comparison of open and arthroscopic Bankart repair. *J Shoulder Elbow Surg*. 1999; 8: 195.
- Karlsson J, Magnusson L, Ejerhed L, Hultenheim I, Lundin O, Kartus J: Comparison of open and arthroscopic stabilization for recurrent shoulder dislocation in patients with a Bankart lesion. *Am J Sports Med*. 2001; 29: 538-42.
- Kim SH, Ha KI, Kim SH: Bankart repair in traumatic anterior shoulder instability: open versus arthroscopic technique. *Arthroscopy*. 2002; 18: 755-63.
- García-Rodríguez R, Díez-Nicolás E, Vilá-y-Rico J, Martín-López CM, Cano-Egea JM: Medium-term results of arthroscopic repair of relapsing anteroinferior glenohumeral instability. *Acta Ortop Mex*. 2011; 25(6): 346-52.
- Calvo Crespo AE, Caspari RB, Padgett LR: Tratamiento artroscópico de la inestabilidad anterior de hombro. *Rev Esp Cir Ortop Traumatol*. 1999; 43: 387-96.
- Su B, Levine WN: Surgical techniques: Arthroscopic Bankart repair. *J Am Acad Orthop Surg*. 2005; 13: 487-90.
- Jones CK, Field LD, Savoie III, FH: Reparación artroscópica de la inestabilidad: reparaciones anterior, posterior, multidireccional y de la microestabilidad. *Surgical Arthroscopy*. 1995; 479-99.
- Lintner SA, Speer KP: Traumatic anterior glenohumeral instability: the role of arthroscopy. *J Am Acad Orthop Surg*. 1997; 5: 233-9.
- Ozbaydar M, Elhassan B, et al: The use of anchors in shoulder surgery: a shift from metallic to bioabsorbable anchors. *Arthroscopy*. 2007; 23(10): 1124-6.
- Petty DH, Jazrawi LM, Estrada Ls, Andrews JR: Glenohumeral chondrolysis after shoulder arthroscopy: case reports and review of the literature. *Am J Sports Med*. 2004; 35: 509-15.
- Nho SJ, Provencher MT, Seroyer ST, Romeo AA: Bioabsorbable anchors in glenohumeral surgery. *Arthroscopy*. 2009; 25(7): 788-93.