

Artículo de revisión

Propuesta de algoritmo terapéutico para *hallux rigidus*

Herrera-Pérez M,* Pais-Brito JL,** Valderrabano V,*** Cortés-García P,* Déniz-Rodríguez B,*
Ayala-Rodrigo A*

Hospital Universitario de Canarias, Tenerife, España.
Hospital Universitario de Basilea, Suiza.

RESUMEN. El *hallux rigidus* es la artrosis más frecuente en el pie y tobillo y la segunda afectación más importante de la primera articulación metatarsfalángica tras el *hallux valgus*. Si no se trata, puede producir importantes alteraciones en la marcha, movilidad y actividades de la vida diaria. Pretendemos en este artículo de revisión presentar un algoritmo de tratamiento completo para todos los grados de esta enfermedad, tras una concienzuda revisión bibliográfica.

Palabras clave: *hallux valgus*, pie, dolor, clasificación, procedimientos quirúrgicos operativos, algoritmos.

ABSTRACT. *Hallux rigidus* is the most frequent arthrosis of the foot and ankle and the second most important condition involving the first metatarsophalangeal joint after *hallux valgus*. If left untreated, it may cause important alterations in gait, mobility and activities of daily living. The purpose of this review article is to describe a complete treatment algorithm for all grades of this condition, after a thorough bibliographic review.

Key words: *hallux valgus*, foot, pain, classification, surgical procedures operative, algorithms.

Introducción

El *hallux rigidus* es definido como la afectación de la primera articulación metatarsfalángica (MTF) y del complejo sesamoideo y se caracteriza por dolor, restricción de la movilidad y osteofitosis periarticular.^{1,2} Constituye la segunda patología más frecuente en la primera articulación MTF tras el *hallux valgus* y es la artrosis más frecuente del pie y tobillo, pues afecta a 2.5% de la población mayor de 50 años,^{2,3} siendo más frecuente en mujeres, encontrándose una historia familiar positiva en dos tercios de los casos y en 95% de los casos una afectación bilateral.²

Nivel de evidencia: III

* Universidad de La Laguna, Tenerife, España.

** Profesor Titular y Jefe de Servicio. Hospital Universitario de Canarias, Tenerife, España.

*** Catedrático y Jefe de Servicio de COT. Hospital Universitario de Basilea, Suiza.

Dirección para correspondencia:

Dr. Mario Herrera Pérez

Calle El Pilar 50, 4º piso, CP 38002, Sta. Cruz de Tenerife, España.

E-mail: herrera42@gmail.com

Este artículo puede ser consultado en versión completa en <http://www.medigraphic.com/actaortopedica>

Se han propuesto varias etiologías, pero su causa exacta no ha sido determinada: traumática (la más citada en la literatura), elevación del primer metatarsiano («*metatarsus primus elevatus*»), desequilibrio musculotendinoso, inflamatoria, infecciosa, metabólica, iatrogénica (a tratamiento quirúrgico: Keller-Brandes), osteocondritis de la cabeza del primer metatarsiano en los adolescentes, etc.

Actualmente, se ha demostrado que no existe una relación constatable con la hiper movilidad del primer radio, longitud metatarsiana, contractura del Aquiles o gastrocnemio, o bien, alteración estructural del pie (pie plano), *hallux valgus*, *metatarsus primus elevatus*, inicio adolescente de la enfermedad, ocupación del paciente y/o tipo del calzado.¹ Aunque sí parece que existen una serie de factores documentados asociados con el *hallux rigidus*, como por ejemplo: género femenino, presencia de *hallux valgus* interfalángico, *metatarsus adductus*, morfología plana o en Chevron de primera articulación tarsometatarsiana,² síntomas bilaterales en aquellos pacientes con historia familiar positiva y síntomas unilaterales en pacientes con historia traumática.¹

En los adultos, la entidad patológica más frecuentemente encontrada es la artropatía degenerativa, la cual presenta dolor articular mecánico con disminución de la dorsiflexión máxima y aumenta con el despegue durante la marcha.^{1,2} El

dolor referido por el paciente se presenta al forzar la dorsiflexión y con la desviación lateral del *hallux*. El dolor que inicialmente sólo aparece al final de la dorsiflexión puede presentarse a medio recorrido del rango de movilidad, indicativo de una mayor afectación articular, lo que dificulta, por tanto, el tratamiento conservador.² Si progresa, afecta también a la flexión plantar y finalmente a toda la movilidad, llegando a producir anquilosis y dolor constante.⁴

Podemos palpar cierto engrosamiento articular que puede ocasionar bursitis, tendinitis del extensor *hallucis longus*, neuritis por afectación de nervio cutáneo dorsomedial e incluso, ulceración cutánea por el osteofito que característicamente es dorsolateral (diagnóstico diferencial con el osteofito o bunio del *hallux valgus* que es plantar-medial).^{2,4}

El dolor provoca que el paciente presente una marcha antiálgica en supinación con callosidad en cabeza del quinto metatarsiano e incluso fracturas de estrés. Otro rasgo característico es la hiper movilidad compensadora de la articulación interfalángica con presencia de callosidad a dicho nivel.^{1,3}

Radiológico

La radiografía dorsoplantar y perfil en carga muestra pinzamiento por pérdida de cartílago de la mitad a 2/3 dorsales de la cabeza metatarsal y presencia del osteofito dorsolateral marginal característico (diagnóstico diferencial con *hallux valgus*). Otros hallazgos frecuentes son la formación de quistes y la esclerosis subcondral.

La radiografía oblicua es útil para valorar el estrechamiento de interlínea.³ En fases iniciales, los cambios afectan a la cara dorsal articular, para posteriormente englobar a toda la articulación si la enfermedad progresa.

Clasificación

Existen múltiples clasificaciones descritas (Regnauld, Hatrup y Johnson, Núñez-Samper) con amplia variabilidad interobservador, pero quizá la más completa y aplicable es la desarrollada por Coughlin y Shurnas en 2003 (Tabla 1).⁵

Tratamiento conservador. Se han descrito numerosos tratamientos, aunque la evidencia científica aún es escasa;³ no obstante, la mayoría de autores recomienda su utilización antes de plantear la cirugía.^{1,2,3,4} Grady et al.⁷ presentaron 55% de buenos resultados en una serie de 772 pacientes diagnosticados de *hallux rigidus* tratados mediante medidas conservadoras.

Los tratamientos no quirúrgicos incluyen:

- Órtesis plantares y modificaciones del calzado. Puntera ancha, tacón bajo, suela en balancín y ortesis plantar con barra retrocapital (mejor hecha a medida que prefabricada). Pueden reducir síntomas pero generalmente son mal toleradas.
- Infiltración con corticoides y hialuronato sódico. Los corticoides son efectivos a corto plazo en la disminución del dolor, pero sus efectos deletéreos sobre el cartílago

articular son bien conocidos. Solan et al.⁷ describieron cómo éstos son más efectivos en grados iniciales de la enfermedad. Resulta interesante el artículo de Pons et al.,⁹ ya que compara la infiltración con corticoides frente al ácido hialurónico. Ellos demostraron una disminución del dolor en ambos grupos a corto plazo (tres meses) y una tendencia a presentar menos dolor por más tiempo en el grupo del hialuronato, sin embargo, aproximadamente la mitad de los pacientes de cada grupo precisó cirugía al año de seguimiento.

Grado de recomendación moderada (B). La literatura justifica el intento de tratamiento conservador previo la cirugía en pacientes con *hallux rigidus* sintomático.

Tratamiento quirúrgico. En aquellos pacientes en los que el tratamiento conservador ha fracasado, existen numerosos procedimientos quirúrgicos descritos. Una clasificación práctica muy útil distingue entre:

- Procedimientos que preservan la articulación: procedimientos sobre partes blandas, queilectomía, osteotomías metatarsales y osteotomías falángicas y artroplastía de interposición.
- Procedimientos que sacrifican la articulación: artrodesis, artroplastía de resección y artroplastía de sustitución parcial o total.

La decisión final sobre el tratamiento más adecuado no es sencilla y deben considerarse los siguientes factores: edad, nivel de actividad, severidad de la enfermedad clínica y radiológica, comorbilidad, deseo del paciente y colaboración en las instrucciones del postoperatorio.

Procedimientos sobre partes blandas. Han sido descritos para estadios iniciales de *hallux rigidus*, fundamentalmente se cuenta con:

- Sinovectomía abierta o artroscópica: indicada en grado 0 (radiología negativa y engrosamiento sinovial).
- Liberación aislada de la placa y cápsula plantar, propugnada por Giannini et al.¹⁰
- Liberación de la tenosinovitis del flexor hallucis longus (FHL), si se diagnostica una tenosinovitis del FHL en *hallux rigidus* grados I o II.¹

Grado de recomendación insuficiente (I). Escasa evidencia científica, en general, no es recomendada.

- Queilectomía. Consiste básicamente en la resección del tercio dorsal (25-40%) de la superficie articular para eliminar el *impingement* óseo, incluyendo osteofitos en dorso y cara externa del primer metatarsiano en el eje de la diáfisis, osteofitos dorsales de la base de la falange, cuerpos libres, sinovectomía amplia y liberación de cápsula medial y lateral con ligamentos.^{6,10} Descrita también con técnicas percutáneas y artroscópicas (escasa evidencia científica). Otros autores recomiendan incluso perforaciones subcondrales o microfracturas si el resto de la cabeza muestra pérdida severa de cartílago.¹ El objetivo es la resección suficiente que, intraoperatoriamente, permita una dorsiflexión de 60-70°.

Tabla 1. Clasificación de Coughlin y Shurnas.

Grado	Rango de movilidad	Radiología	Sintomatología
0	40°-60° de dorsiflexión y/o pérdida de 10-20% comparada con el lado sano	Normal o hallazgos sutiles	Rigidez y pérdida de movilidad pasiva Engrosamiento sinovial
I	30°-40° de dorsiflexión y/o pérdida de 30-40% comparado con el lado sano	Espolón dorsal Mínimo pinzamiento articular Mínima esclerosis periarticular Mínimo aplanamiento de la cabeza metatarsiana	Leve u ocasional dolor subjetivo y rigidez Dolor en rango máximo de movilidad
II	10°-30° de dorsiflexión y/o pérdida de 50-75% comparada con el lado sano	Osteofito dorsal, lateral e incluso medial con aplanamiento de cabeza < 25% articulación dorsal afecta en radiografía lateral Leve a moderado pinzamiento y esclerosis Sesamoideos ± afectados	Moderado a severo dolor subjetivo y rigidez constante Dolor antes de la máxima dorsiflexión o flexión plantar
III	Dorsiflexión de 10° o menos y/o pérdida de 75-100% respecto al lado sano; notable pérdida de flexión plantar (< 10°)	Como en el grado II pero pinzamiento articular patente Cambios quísticos periarticulares, > 25% dorsal afectado en radiografía lateral Sesamoideos afectados (cambios quísticos y degenerativos)	Casi constante dolor y rigidez evidente Dolor durante todo el rango de movimiento (pero no a mitad del rango articular)
IV	Como grado III	Como grado III	Como grado III pero dolor característico en rango medio.

Las ventajas conocidas de esta técnica son la preservación de la movilidad y estabilidad, su escasa morbilidad y no cerrar el paso a procedimientos futuros.

Grado de recomendación (Figura 1):

- Moderada (B) para grados I y II.
- Insuficiente (I) y por tanto, no recomendada en grados III y IV.
- Débil (C): grados I, II y III seleccionados (aquellos con < 50% de afectación de cabeza) según Coughlin y Shurnas.⁵
- Osteotomías metatarsales. Varias osteotomías han sido descritas. Los objetivos que persiguen son descomprimir la articulación mediante el acortamiento del metatarsiano, realinear la articulación para mejorar el balance articular y corregir, si existe, el *metatarsus primus elevatus* mediante flexión plantar del primer radio (Green-Watermann, Austin-Youngswick, Weil-Barouk, etc).

Se han publicado numerosos estudios con escasa evidencia, datos inconsistentes y series no comparables. Es de destacar el estudio de Roukis,¹¹ revisión sistemática que reporta hasta 30% de metatarsalgia postoperatoria. Por su parte, Malerba et al.¹² reportan muy buenos resultados con la implementación de la osteotomía tipo Weil modificada para el primer metatarsiano (95% de pacientes con resultados buenos o excelentes y sólo un caso de metatarsalgia postoperatoria en una serie de 20 pacientes con *hallux rigidus* grado III).

Grado de recomendación débil (C). Ninguna osteotomía puede recomendarse definitivamente en el tratamiento del

hallux rigidus, principalmente por la alta tasa de metatarsalgia postoperatoria.²

- Osteotomías falángicas. Moberg et al.⁴ popularizaron la osteotomía dorsiflexora con cuña de base dorsal en la falange proximal del *hallux*. Posteriormente otros autores la asociaron con la queilectomía, con buenos resultados. La mayoría de estudios posee escaso número de pacientes y existe insuficiente evidencia. Recientemente,¹³ presentaron una serie de 46 pacientes donde compararon a la queilectomía aislada y a la queilectomía más el procedimiento de Moberg. Los resultados son similares aunque el grado de satisfacción de los pacientes del grupo de queilectomía más el procedimiento Moberg es notoriamente superior. Grado de recomendación insuficiente (I) como procedimiento aislado. Grado de recomendación moderado (B) más el procedimiento de Moberg.
- Artroplastía de resección tipo Keller: descompresión de articulación en osteoartritis MTF que reseca la base de la falange proximal para crear una neoarticulación fibrosa. Tiene consecuencias previsibles: acortamiento del primer dedo, debilidad en propulsión e inestabilidad, deformidad en hiperextensión (*cock-up*) y metatarsalgia de transferencia.^{1,2,3,4,13,14} Grado de recomendación moderado (B). Es aceptada en pacientes añosos (> 70 años) y con poca demanda funcional, aceptando las consecuencias previsibles.
- Tipo Valenti, también llamada «artrectomía con charnela», resección de cuña ósea de 90°, dorsal y montada sobre la interlínea, mantiene la movilidad dorsal.³

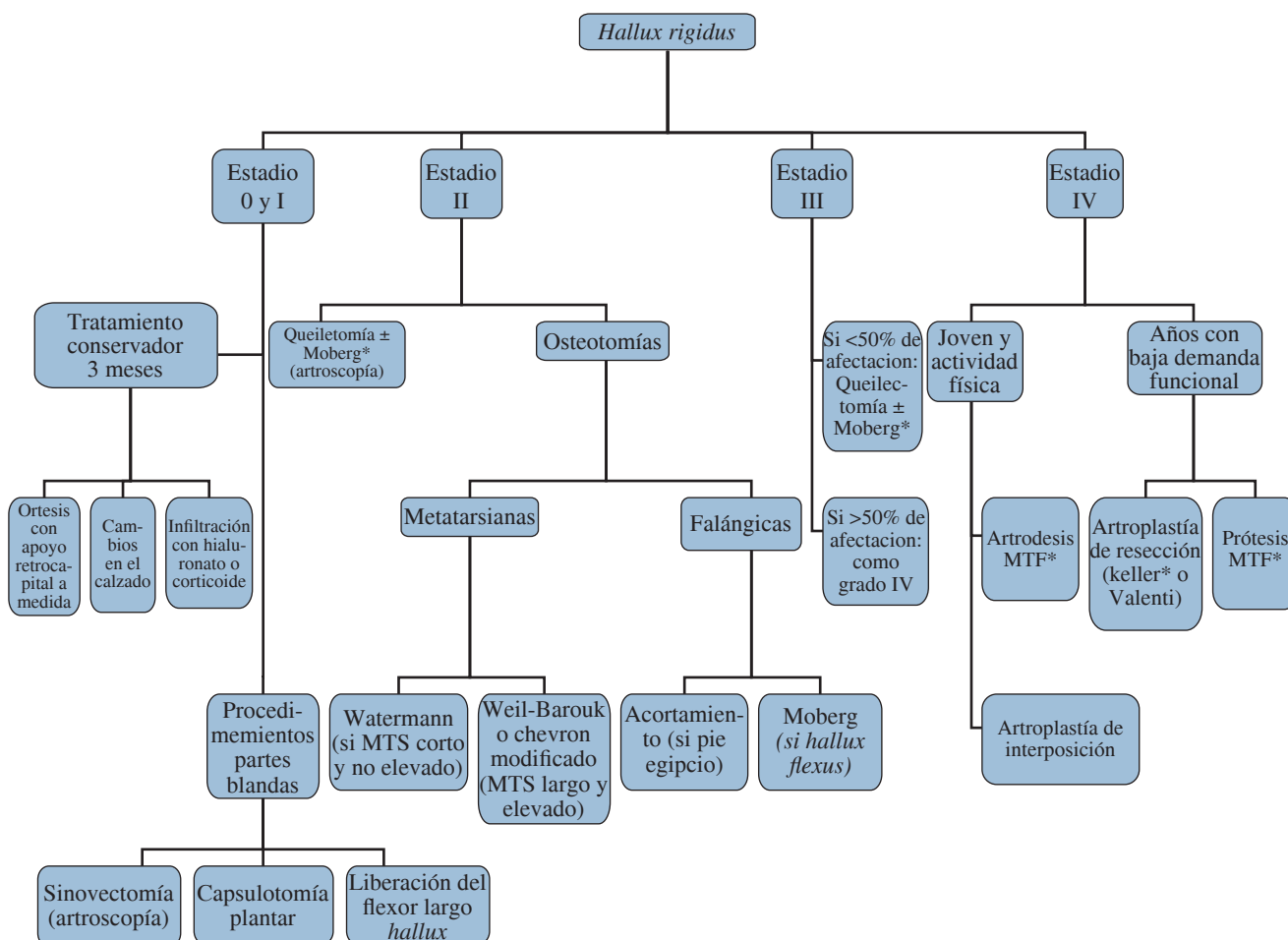


Figura 1. Algoritmo de tratamiento para *Hallux rigidus* (*demostrado por estudios de recomendación A o B).

Grado de recomendación insuficiente (I).

- Artroplastía de interposición. Ha ganado popularidad especialmente en pacientes menores de 60 años con grados avanzados de *hallux rigidus* que requieran preservar la movilidad y algo de estabilidad. Se ha utilizado como espaciador biológico: extensor *hallucis brevis* (EHB), delgado plantar y grácil.^{1,2,4} Se puede destacar la utilización de matriz tisular recombinante descrito por Berlet et al.¹⁵ Teóricamente, implica una menor resección ósea y mayor estabilidad y movimiento, sin embargo, estudios más recientes no encuentran diferencias entre este procedimiento y el Keller clásico.¹⁶

Grado de recomendación insuficiente (I): Puede ser una alternativa en pacientes activos con *hallux rigidus* grados III y IV, aunque son necesarios estudios más precisos para determinar qué técnica de interposición es la mejor.

- Artroplastía de sustitución total. Teóricamente elimina el dolor, mantiene estabilidad y movilidad.
 - Implantes de silicona. Tras diseños iniciales de Swanson con alto índice de fracasos, mejoría de últimos diseños,

pero persiste preocupación por desgaste y aflojamiento, reacción de cuerpo extraño y afectación sistémica de microfragmentos de silicona en sangre.^{1,4}

Grado de recomendación débil (C).

- Implantes metálicos. La literatura sigue demostrando mejores resultados con la artrodesis metatarsofalángica.¹⁷ Grado de recomendación insuficiente (I).

- Artroplastía de sustitución parcial-hemiartroplastía. Pueden ser hemiarthroplastías del componente falángico o metatarsiano. La mayoría de estudios publica tasas elevadas de radiolucencias y aflojamientos, pero es la artrodesis metatarsofalángica superior la que produce en grado de satisfacción, escala AOFAS y escala analógica visual (EVA).^{2,4}

Grado de recomendación débil (C): Mejores resultados con la hemiarthroplastía falángica que con la metatarsiana.

- Artrodesis metatarsofalángica del primer dedo. Es el actual patrón oro o técnica estándar en el tratamiento del *hallux rigidus* sintomático severo (grado III y IV).^{12,3,4,13,17} Los me-

jores resultados se relacionan con una correcta posición de la fusión (10-15° de dorsiflexión y 10-15° de valgo), aunque un estudio reciente prospectivo no encuentra relación entre la alineación del *hallux* y los resultados clínicos.¹⁸ Sigue planteándose la discusión en torno al sistema de fijación ideal, si bien desde el punto de vista biomecánico, la placa dorsal más el tornillo interfragmentario es la síntesis más estable.¹⁹

Grado de recomendación moderada (B) para tratamiento de *hallux rigidus* en estadio final.

- Artroscopía. Técnicamente exigente está indicada en: sinovitis, extracción de cuerpos libres, exéresis de osteofito dorsal, *hallux rigidus* grados I y II inicial de Coughlin, lesiones osteocondrales y primer paso de artrodesis metatarsofalángica.²¹

Grado de recomendación insuficiente (I).

- Técnica percutánea o MIS. Se refiere al uso de técnicas por mínima incisión (*minimally invasive surgery –MIS*), tratamiento en auge en los últimos diez años. En nuestro medio, Mesa-Ramos²² publicó un estudio prospectivo de 22 casos en los que realizó una técnica percutánea sin implantar osteosíntesis, destacando una mayor efectividad que el tratamiento clásico, en términos de resultados clínicos y satisfacción de pacientes. A pesar de estos resultados *a priori* satisfactorios, todavía no se dispone de estudios con alto nivel de evidencia que justifiquen su uso generalizado. Grado de recomendación insuficiente (I).

Discusión^{1,2,4}

1. El primer tratamiento del *hallux rigidus* sintomático debe ser conservador.
2. Los procedimientos sobre partes blandas no están contrastados, si bien hay que reseñar los resultados óptimos descritos con la artroscopía en estadios I y II iniciales.
3. La queilectomía es un procedimiento contrastado en grados de Coughlin I, II y III seleccionados; la adición de una osteotomía falángica tipo Moberg mejora la satisfacción de los pacientes.
4. No existe la evidencia suficiente que justifique el uso de las osteotomías falángicas, metatarsianas o ambas en el tratamiento del *hallux rigidus*.
5. La artroplastía de resección tipo Keller puede considerarse en *hallux rigidus* grado IV en pacientes añosos y con bajas demandas funcionales, asumiendo sus potenciales complicaciones.
6. La artroplastía de interposición podría ser útil en pacientes jóvenes activos con grados avanzados de deterioro que no deseen la artrodesis metatarsofalángica.
7. La artrodesis metatarsofalángica sigue siendo la opción más fiable para pacientes con *hallux rigidus* grado IV y sus

resultados siguen siendo superiores a la artroplastía parcial o total de la articulación metatarsofalángica.

Bibliografía

1. Shields NN: *Hallux rigidus*. Orthopaedic knowledge update: Foot and Ankle 4. EUA: AAOS; 2008.
2. Deland JT, Williams BR: Surgical management of *hallux rigidus*. *J Am Acad Orthop Surg*. 2012; 20(6): 347-58.
3. Jardé O, Trinquier JL: *Hallux rigidus*. *Encycl Med Chir Appareil locomoteur*. 1996; 14A: 10-128.
4. Yee G, Lau J: Current concepts review: *Hallux rigidus*. *Foot Ankle Int*. 2008; 29(6): 637-46.
5. Coughlin MJ, Shurnas PS: *Hallux rigidus*. Grading and long-term results of operative treatment. *J Bone Joint Surg*. 2003; 85(11): 2072-288.
6. Momoh EO, Anderson JG: *Hallux rigidus*; current concepts in surgical treatment. *Current Orthop Pract*. 2009; 20(2): 136-9.
7. Grady JF, Axe TM, Zager EJ, Sheldon LA: A retrospective analysis of 772 patients with *hallux limitus*. *J Am Podiatr Med Assoc*. 2002; 92: 102-8.
8. Solan MC, Calder JD, Bendall SP: Manipulation and injection for *hallux rigidus*: Is it worthwhile? *J Bone Joint Surg Br*. 2001; 83(5): 706-8.
9. Pons M, Alvarez F, Solana J, Viladot R, Varela L: Sodium hyaluronate in the treatment of *hallux rigidus*. A single-blind, randomized study. *Foot Ankle Int*. 2007; 28(1): 38-42.
10. Giannini S, Ceccarelli F, Faldini C, Bevoni R, Grandi G, Vannini F: What's new in surgical options for *hallux rigidus*? *J Bone Joint Surg*. 2004; 86-A(2): 72-83.
11. Roukis TS: Clinical outcomes after isolated periarticular osteotomies of the first metatarsal for *hallux rigidus*: A systematic review. *J Foot Ankle Surg*. 2010; 49(6): 553-60.
12. Malerba F, Milani R, Sartorelli E, Haddo O: Distal oblique first metatarsal osteotomy in grade 3 *hallux rigidus*: A long-term follow up. *Foot Ankle Int*. 2008; 29(7): 677-82.
13. Mann RA, Coughlin MJ, DuVries HL: *Hallux rigidus*. A review of the literature and a method of treatment. *Clin Orthop*. 1979; 142: 57-63.
14. Keiserman LS, Sammarco VJ, Sammarco GJ: Surgical treatment of the *hallux rigidus*. *Foot Ankle Clin*. 2005; 10(1): 75-96.
15. Berlet GC, Hyer CF, Lee TH, Philbin TM, Hartman JF, Wright ML: Interpositional arthroplasty of the first MTP joint using a regenerative tissue matrix for the treatment of advanced *hallux rigidus*. *Foot Ankle Int*. 2008; 29(1): 10-21.
16. Schenk S, Meizer R, Kramer R, Aigner N, Landsiedl F, Steinboeck G: Resection arthroplasty with and without capsular interposition for treatment of severe *hallux rigidus*. *Int Orthop*. 2009; 33(1): 145-50.
17. Gibson A, Thomson CE: Arthrodesis or total replacement arthroplasty for *hallux rigidus*. *Foot Ankle Int*. 2005; 26(9): 680-90.
18. van Doeselaar DJ, Heesterbeek PJ, Louwerens JW, Swierstra BA: Foot function after fusion of the first metatarsophalangeal joint. *Foot Ankle Int*. 2010; 31(8): 670-5.
19. Politi J, John H, Njus G, Bennett GL, Kay DB: First metatarsal-phalangeal joint arthrodesis: A biomechanical assessment of stability. *Foot Ankle Int*. 2003; 24(4): 332-7.
20. Álvarez F, Viladot R: *Hallux rigidus*. Algoritmo de tratamiento. En: Tratado de cirugía del antepié. Euromedice-Badalona; 2010. 97-8.
21. Vilá y Rico J: Artroscopía de la articulación metatarsofalángica del hallux. En: Tratado de cirugía del antepié. Barcelona: Euromedice-Badalona; 2010. pp. 221-4.
22. Mesa-Ramos M, Mesa-Ramos F, Carpintero P. Evaluation of the treatment of *hallux rigidus* by percutaneous surgery. *Acta Orthop Belg*. 2008; 74(2): 222-6.