

Caso clínico

Fracturas múltiples de la columna cervical. Reporte de un caso

Vargas-Mena R,* Dufoo-Olvera M,** García-López OF,*** López-Palacios JJ,****
 Aburto-Trejo JA,**** Capiz-Ruiz ER*

Hospital General «La Villa», Secretaría de Salud del Distrito Federal

RESUMEN. Introducción: Las fracturas múltiples en la columna cervical son una entidad relativamente infrecuente, acerca de la cual la información disponible a nivel mundial es escasa. Existe una tendencia en los casos reportados a manejar dicha entidad de manera conservadora, con combinación de tracciones esqueléticas y diversas órtesis, con resultados variables. Existen pocos reportes de fracturas múltiples manejadas quirúrgicamente. **Objetivo:** Reportar un caso clínico de fractura múltiple cervical manejado quirúrgicamente en dos tiempos y su seguimiento, en el Centro de Atención a Lesionados Raquimedulares de la Ciudad de México, en el Hospital General «La Villa» de los SSDF. **Material y métodos:** Se presenta el caso clínico de un paciente masculino de 46 años de edad quien sufre accidente automovilístico con trauma raquimedular con fracturas de C2 a C6, ASIA C. Se decide su tratamiento quirúrgico a dos tiempos con instrumentación posterior y anterior sucesivamente. Se reporta el seguimiento clínico y radiológico a casi dos años de evolución. **Resultados:** A 19 meses de seguimiento el paciente se encuentra neurológicamente en ASIA D, con un leve déficit motor en el miembro torácico izquierdo. Reincorporado a su trabajo habitual y con movilidad aceptable en la columna cervical. **Conclusiones:** La evolución satisfactoria presentada por el paciente, tanto en su recuperación neurológica como en la reincorporación a sus labores cotidianas permite recomendar el manejo quirúrgico

ABSTRACT. Introduction: Multiple cervical spine fractures are a relatively infrequent entity and thus the available information on them is scarce worldwide. The cases reported are usually managed conservatively, with a combination of skeletal traction and various braces, with variable results. There are only a few reports of multiple fractures treated surgically. **Objective:** This is a report of a clinical case of a multiple cervical fracture treated surgically in 2 stages at the Mexico City Center for Patients with Spine and Spinal Cord Injury (Centro de Atención a Lesionados Raquimedulares de la Ciudad de México), located at «La Villa» General Hospital, SSDF. **Material and methods:** We report the clinical case of a male, 46 year-old patient involved in a motor vehicle accident who sustained spine and spinal cord injuries consisting of ASIA C C2-C6 fractures. It was decided to perform two-stage surgery with posterior and anterior instrumentation. We report the 19-month clinical and radiological follow-up. **Results:** In the 19-month follow-up visit, the patient was found to be ASIA D according to the neurological assessment, with mild motor deficit of the left thoracic limb. The patient had returned to his usual job and had acceptable cervical spine mobility. **Conclusions:** The patient's appropriate course from the neurological perspective and his return

* Cirujano de Columna Vertebral.

** Jefe del Servicio de Columna.

*** Jefe de Servicio de Rehabilitación.

**** Médico adscrito.

Centro de Atención a Lesionados Raquimedulares de la Ciudad de México (CALRM).

Dirección para correspondencia:

Dr. Rodrigo Vargas Mena

Calle 36 Núm. 428 x33 y 35,

Col. Jesús Carranza, CP 97109, Mérida, Yucatán, México.

E-mail: rodrigovargasmena@hotmail.com

Este artículo puede ser consultado en versión completa en <http://www.medigraphic.com/actaortopedica>

de fracturas múltiples, individualizando cada caso e interviniendo de acuerdo con la personalidad de cada fractura, con lo cual se puede esperar la obtención de resultados favorables.

Palabras clave: columna, fractura, neuritis, dolor, vértebras cervicales.

to his daily activities leads to recommending the surgical management of multiple fractures, customizing it in each case according to the fractures' characteristics. Favorable results may be expected from this approach.

Key words: spine, fracture, neuritis, pain, cervical vertebrae.

Introducción

Existen pocos reportes acerca de las fracturas múltiples en la columna cervical. Se trata de casos que se observan con mayor frecuencia en poblaciones pediátricas y que son resultado de mecanismos de alta energía, tales como accidentes automovilísticos o de motocicleta, que suelen acompañarse de múltiples lesiones asociadas, frecuentemente en cara y cráneo. Las fracturas cervicales de tres o más niveles son extremadamente raras.¹

Debido a la diversa naturaleza de los distintos tipos de lesiones, la estrategia de tratamiento óptimo se encuentra menos definida en fracturas cervicales multinivel comparadas con fracturas que involucran un solo nivel. En par-

ticular, la utilidad de la cirugía para lesiones complejas que involucran varios niveles permanece controvertida. El tratamiento conservador para las fracturas cervicales inestables usualmente se lleva a cabo con el uso de tracción cervical y con el uso de un halo-chaleco, ya que éste proporciona una inmovilización más rígida para ciertas regiones de la columna comparada con otro tipo de órtesis.^{2,3}

En los reportes encontrados en la literatura, se ha preferido el manejo conservador sobre el quirúrgico por la restricción importante de la movilidad cervical y el riesgo significativo de enfermedad degenerativa adyacente en los segmentos no fusionados que se obtiene con la artrodesis extensa.⁴

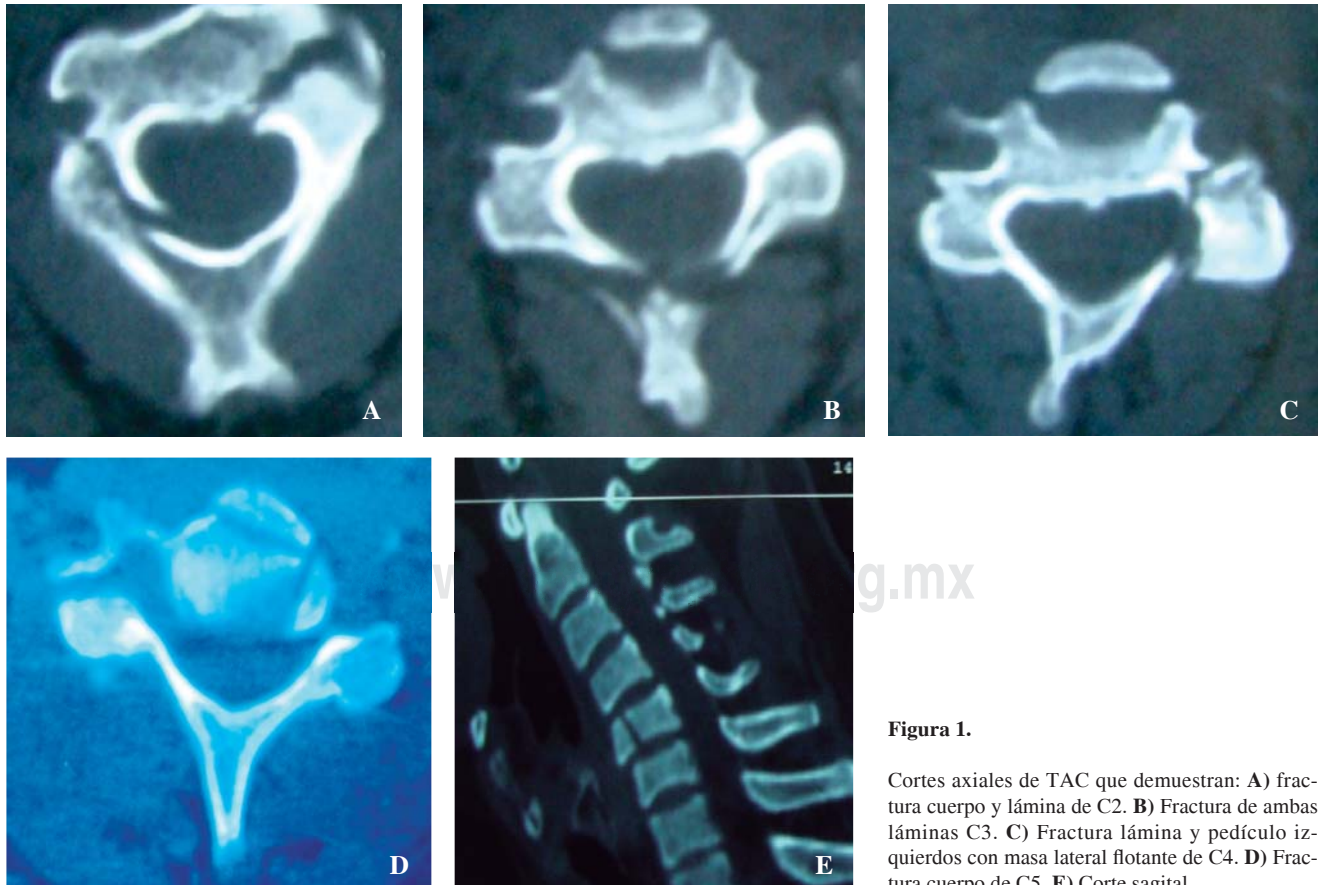
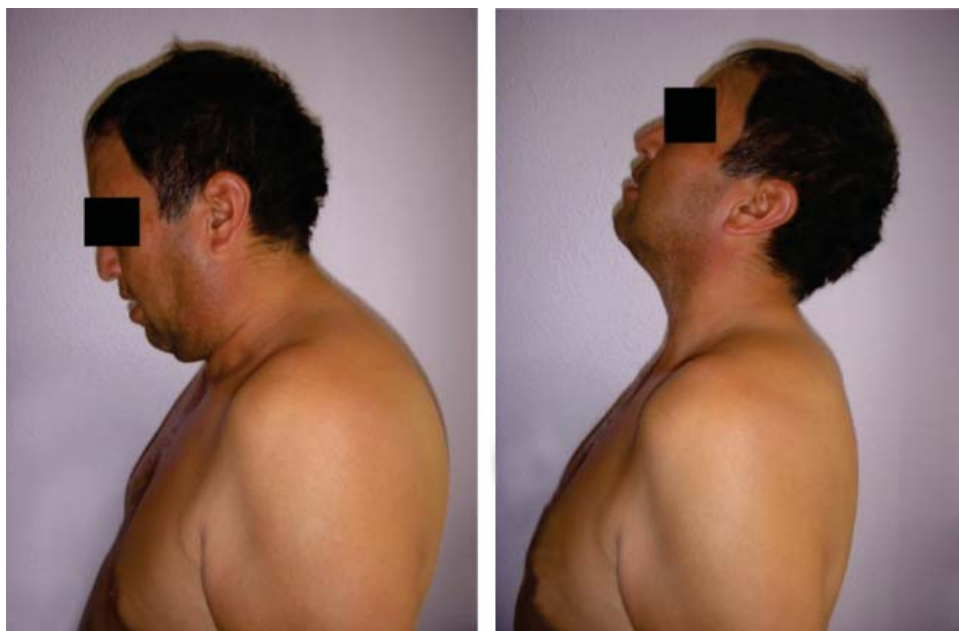

Figura 1.

Cortes axiales de TAC que demuestran: A) fractura cuerpo y lámina de C2. B) Fractura de ambas láminas C3. C) Fractura lámina y pedículo izquierdos con masa lateral flotante de C4. D) Fractura cuerpo de C5. E) Corte sagital.



Figuras 2 y 3.

Arcos de movilidad en flexión y extensión de la columna cervical.

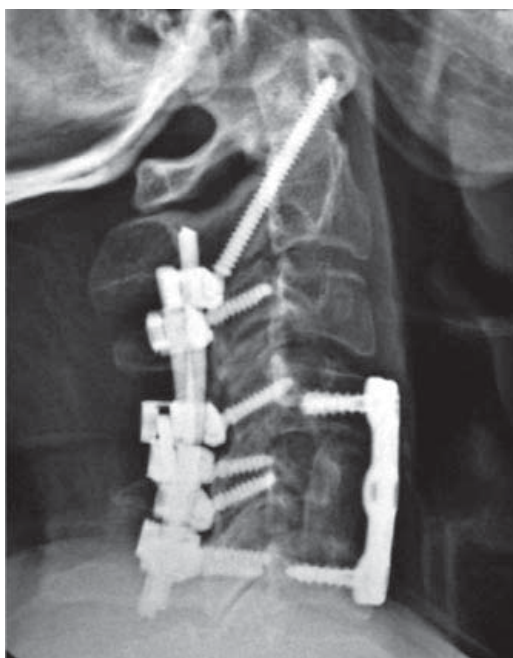


Figura 4. Proyección radiográfica lateral.

Presentación del caso

Se trata de un paciente masculino de 46 años de edad quien inicia su padecimiento el día 15/09/10, al encontrarse conduciendo un vehículo automotor que, al aminorar la velocidad para dar una vuelta, es impactado por alcance. El paciente refirió conducir a baja velocidad, viajaba solo, portaba cinturón de seguridad; posterior al impacto, recibió traumatismo directo en el cráneo e indirecto en la región cervical, presentando pérdida del estado de alerta por tiempo indeterminado y sin recordar los sucesos posteriores. Es trasladado

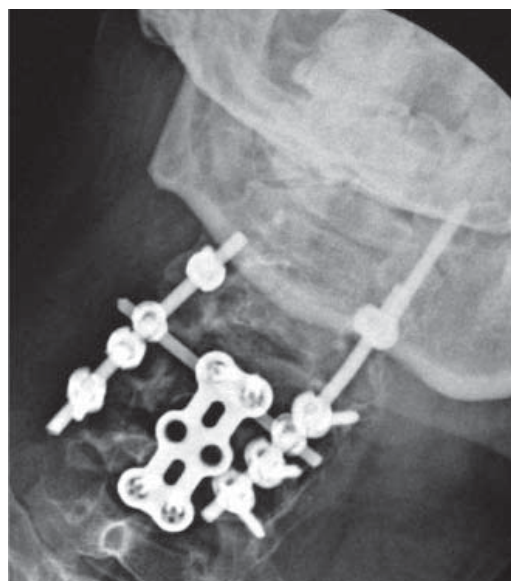


Figura 5. Proyección radiográfica AP.

por familiares a un hospital privado, en donde se le valoró por Ortopedia, quien descartó fractura y por Neurocirugía, que determinó TCE leve y lo sometió a un lavado quirúrgico y cierre de escalpe, sugiriendo resonancia, con diagnóstico de posible esguince cervical. Fue trasladado a nuestro centro hospitalario donde, a su llegada, se encuentra clínicamente sin compromiso neurológico central y cardiorrespiratorio, extremidades torácicas con MTD sin alteraciones en la fuerza o sensibilidad, con arcos de movilidad conservados, MTI con hipoestesias en dermatomo C7 y C8; resto normales. Fuerza muscular 2/5 para C7 y C8, 0/5 para T1, ROTS C7 izquierdo ausente; resto presentes normales. Las extremidades pélvicas se encontraron con fuerza 3/5 para todos los miotomas bila-

teralmente, con sensibilidad conservada, ROTS presentes y normales a excepción de reflejo tricipital izquierdo ausente; el control de esfínteres fue normal.

Se realizaron entonces estudios radiográficos, observándose en la TAC, fractura del cuerpo de C2, distal a la apófisis odontoides, con trazo oblicuo de la izquierda hacia la derecha, de anterior a posterior, con fractura de la lámina del lado derecho. Se evidenció también fractura de ambas láminas de C3, fractura de lámina y pedículo de C4, con masa lateral flotante del lado derecho, correspondiente a lesión por compresión-extensión en estadio II de Allen y Ferguson. Se pudo observar además fractura del cuerpo vertebral de C5 en lágrima, con retrolistesis del cuerpo vertebral menor a 50% y una lesión por compresión-flexión en estadio IV de Allen y Ferguson (*Figura 1*).

Se decidió inicialmente la opción de tratamiento conservador, colocándose tracción esquelética con tenaza de Gardner, con vigilancia estrecha y aumento progresivo de peso, con radiografías seriadas que no demostraron adecuada alineación del segmento y que al cuarto día de colocación de la tracción, presentaron deterioro neurológico progresivo en la fuerza y sensibilidad de las cuatro extremidades, por lo cual se decidió manejo quirúrgico.

Se realizó, en un primer tiempo, un abordaje posterior, colocándose únicamente un tornillo transarticular de C2 a C1 de lado izquierdo. El tamaño y la orientación de la cabeza del tornillo dificultaban seriamente la colocación de un tornillo en C3 del mismo lado, por lo que se decidió colocar un tornillo transfacetario en C3 del lado derecho. Se colocó un tornillo en C4 del lado izquierdo y se evitó el lado derecho por tratarse de una faceta flotante por fractura de lámina y pedículo del mismo lado. Se finalizó la osteosíntesis posterior con tornillos en las facetas de C5 y C6 bilateralmente. En un segundo tiempo quirúrgico, se realizó un abordaje anterior con corporectomía de C5, colocación de injerto autólogo e instrumentación con placa cervical C4 a C6 y tornillos.

Al egresar el paciente, fue enviado a Rehabilitación y se continuó seguimiento en la consulta externa. A 19 meses de seguimiento, el paciente se reincorporó a sus actividades laborales, tal como lo hacía previo a la lesión. A la exploración física se encuentra únicamente un déficit motor parcial en C6 y C7 del lado izquierdo con fuerza 4/5, los arcos de movilidad de la columna cervical son aceptables para el paciente y no cursa hasta el momento con ninguna otra complicación relacionada (*Figuras 2 y 3*).

El control postoperatorio al momento del seguimiento final demostró una adecuada consolidación de las fracturas y artrodesis de los segmentos instrumentados, sin datos de fatiga o aflojamiento del material de síntesis (*Figuras 4 y 5*).

Discusión

Gleizes en un período de 14 años revisó 31 casos de aquellas lesiones combinadas que involucraban la colum-

na cervical baja y alta. Generalmente, es frecuente que se presenten lesiones de la arteria vertebral.⁵ Vaccaro y colaboradores encontraron cinco casos de fracturas de odontoides combinadas con fracturas de la columna subaxial de entre 372 pacientes. Iencean reportó únicamente un caso de fracturas combinadas en 342 pacientes con lesiones de columna cervical.^{6,7} Las lesiones de odontoides combinadas con fracturas de la columna subaxial se han reportado hasta con incidencias de 12% de todas las fracturas de odontoides.⁸

La facilidad o dificultad de alinear la columna mediante tracción, así como el estado neurológico del paciente durante la progresión de dicho tratamiento debe determinar el continuar con tratamiento conservador o cambiar la decisión a manejo quirúrgico, tal como sucedió con nuestro paciente.

En caso de decidir un tratamiento conservador, el tratamiento con ortesis externas no se encuentra libre de complicaciones y requiere de monitorización frecuente para garantizar que la reducción se mantenga.

Con esta lesión altamente inestable, consideramos que una fijación rígida sería capaz de mantener una adecuada alineación y proporcionar suficiente estabilidad hasta la consolidación. En cuanto a la vía posterior, las instrumentaciones con tornillos proveen mayor rigidez que las técnicas de alambrado. Al tener una columna anterior lesionada se requiere igualmente la restitución de la capacidad de carga empleándose injerto autólogo complementado con una placa anterior.

La evolución satisfactoria presentada por el paciente clínicamente, tanto en su recuperación neurológica como en la reincorporación a sus labores cotidianas, así como el resultado observado radiográficamente, permite recomendar el manejo quirúrgico de fracturas múltiples, individualizando cada caso y decidiendo el abordaje de acuerdo con la personalidad de cada fractura, con lo cual se puede esperar la obtención de resultados favorables.

Bibliografía

1. Letts M, Davidson D, Healy D: Simultaneous fracture of every cervical vertebra. A case study. *Spine*. 2002; 27(20): E446-50.
2. Bucholz RD, Cheung KC: Halo vest versus spinal fusion for cervical injury: evidence from an outcome study. *J Neurosurg*. 1989; 70: 884-92.
3. Phipatanakul W, Minster G: Fractures of the second through the fifth cervical vertebra with multilevel bilateral pedicle involvement: a case report. *J Bone Joint Surg Am*. 2003; 85: 1347-50.
4. Tannoury T, Zmurko M, Tannoury CH, Anderson G, Chan D: Multiple unstable cervical fractures with cord compromise treated nonoperatively. A case report. *Spine*. 2006; 28(11): E234-8.
5. Gleizes V, Jacquot FP, Signoret F, et al: Combined injuries in the upper cervical spine: clinical and epidemiological data over a 14-year period. *Eur Spine J*. 2000; 9: 386-92.
6. Vaccaro AR, An HS, Lin S, et al: Noncontiguous injuries of the spine. *J Spinal Disord*. 1992; 5: 320-9.
7. Iencean SM: Double noncontiguous cervical spinal injuries. *Acta Neurochir (Wien)*. 2002; 144: 695-701.
8. Li F, Chen Q, Xu K: The treatment of concomitant odontoid fracture and lower cervical spine injuries. *Spine*. 2008; 33(19): E693-8.