

## Caso clínico

## Condroblastoma de la cabeza femoral y reconstrucción con aloinjerto osteocondral. Reporte de caso

Orlando-Díaz C,\* Guzmán-Vargas R,\* Rincón-Cardozo DF,\*\* Mantilla-León N,\*\*\* Camacho-Casas JA\*\*\*\*

Hospital Universitario De Santander

**RESUMEN.** El condroblastoma de la cabeza femoral es un tumor poco frecuente (aproximadamente 1 o 2% de los tumores benignos de hueso), se presenta con mayor frecuencia en pacientes jóvenes de sexo masculino. El condroblastoma es más frecuente en el húmero proximal, fémur proximal, fémur distal y tibia proximal. La cabeza femoral es el tercer sitio más frecuente. No existe un tratamiento específico para esta entidad; se han descrito desde osteotomías acetabulares, injertos osteocondrales, injertos vascularizados de peroné, etcétera, todos reportando buenos resultados. Pero es clínicamente impredecible si no recibe tratamiento. Se presenta un caso que se manejó con aloinjerto osteocondral y la evolución de tres años posterior al procedimiento quirúrgico.

**Palabras clave:** condroblastoma, fémur, reconstrucción, injerto.

**ABSTRACT.** Femoral head chondroblastoma is an infrequent tumor, accounting for approximately 1-2% of benign bone tumors. It occurs more frequently in young male patients. It's most frequent locations include the proximal humerus, proximal femur, distal femur and proximal tibia. The femoral head is the third most frequent site of this tumor. There is no specific treatment for this entity; reported treatments range from acetabular osteotomies and osteochondral grafts, to vascularized fibular grafts, all of them with good results. However, this tumor is clinically unpredictable if left untreated. We report a case managed with osteochondral graft and followed-up for three years after the surgical procedure.

**Key words:** chondroblastoma, femur, reconstruction, graft.

### Introducción

El condroblastoma de la cabeza femoral es un tumor poco común que representa aproximadamente 1 o 2% de los tumores benignos del hueso.<sup>1,2,3,4,5,6,7,8,9,10,11,12</sup> Tiene la característica de presentarse en pacientes jóvenes del sexo masculino,

además de producir, la mayoría de veces, destrucción ósea sin alterar la superficie articular. El condroblastoma es más frecuente en el húmero proximal, fémur proximal, fémur distal y tibia proximal.<sup>2,3,4,7,9,10,11,12</sup> La cabeza femoral es el tercer sitio más frecuente.<sup>2,3</sup> Actualmente, no existe un tratamiento de elección o específico para esta entidad aunque se han descrito, entre otros, osteotomías acetabulares, injertos osteocondrales e injerto vascularizado de peroné que han reportando buenos resultados.<sup>2,3,4</sup> Asimismo, es clínicamente impredecible si no recibe tratamiento,<sup>1,6,9</sup> con la posibilidad de presentar metástasis a pulmón.<sup>3,5,6,7,9,10</sup>

Además de lo infrecuente de esta entidad, la dificultad técnica para su abordaje, hace demandante el tratamiento, dado que el manejo es realizar curetaje de la lesión y aplicar injertos o cemento óseo,<sup>3,6,7,8</sup> llevando a alteraciones en el crecimiento por la lesión del cartílago fisario o alteraciones articulares por un manipulación de la articulación.<sup>2,3,4,8</sup> La presentación clínica en donde la lesión sobrepasa la superficie articular e ingresar en la articulación es muy inusual.<sup>2</sup> Por tal motivo, queremos mostrar el comportamiento extra-

\* Docente del Programa de Ortopedia y Traumatología.

\*\* Residente del cuarto año del Programa de Ortopedia y Traumatología.

\*\*\* Ortopedista y traumatólogo.

\*\*\*\* Estudiante de pregrado de Medicina.

Universidad Industrial de Santander, Hospital Universitario De Santander, Bucaramanga, Santander.

Dirección para correspondencia:

Carlos Orlando Díaz

ESE. Hospital Universitario De Santander octavo piso, Postgrado de Ortopedia y Traumatología de la UIS.

Carrera 33 Núm. 28-126, Bucaramanga, Santander, Colombia

E-mail: ortopediouis@gmail.com

Este artículo puede ser consultado en versión completa en <http://www.medigraphic.com/actaortopedica>

ño de un condrolastoma de la cabeza femoral con extensión articular, el manejo que se dio en nuestra institución y el resultado con este tipo de manejo.

### Caso clínico

Presentamos el caso de un paciente masculino de 14 años de edad con un cuadro clínico de un año y medio de evolución de dolor en la rodilla derecha y cojera, quien niega otra sintomatología y tiene antecedentes negativos. Al examen físico presentó dolor a la flexoextensión de la cadera derecha. No presentó signos de inestabilidad en la rodilla; la evaluación neurovascular distal fue normal. Se tomó una radiografía antero-posterior de pelvis que mostró una lesión osteolítica en epífisis femoral derecha, y se realizó una TAC de cadera que evidenció una lesión quística condral que comprometía la superficie cortical y el cartílago adyacente (*Figuras 1 A-D*).

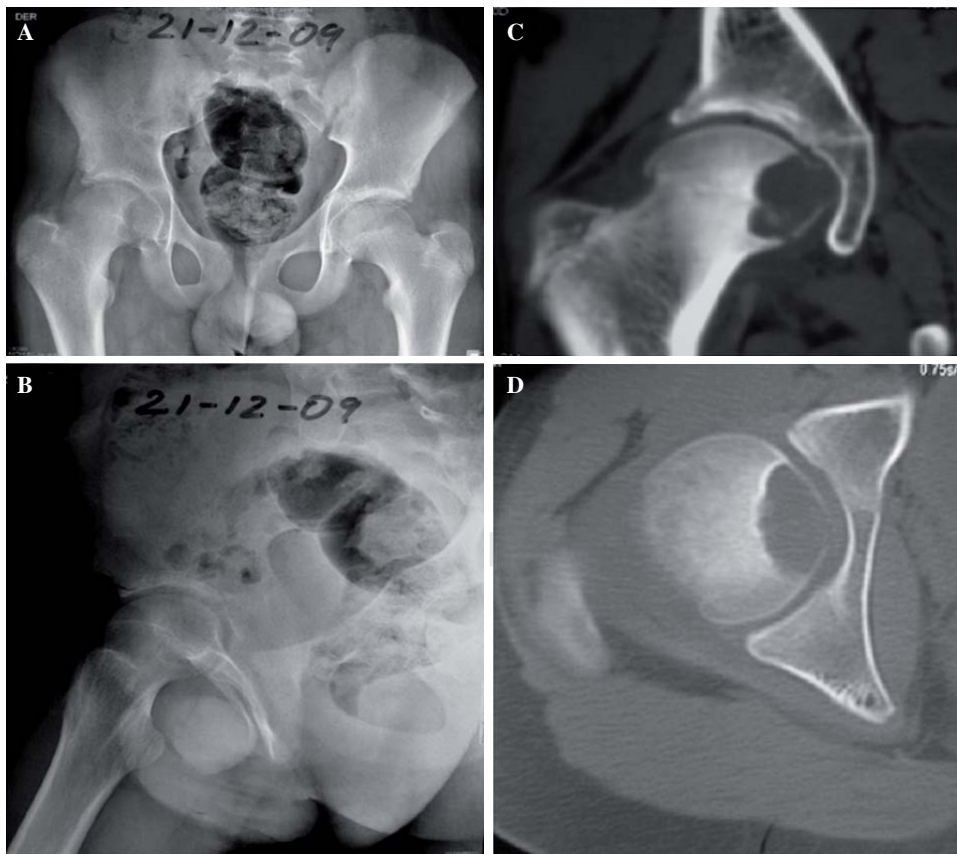
Posteriormente fue llevado su caso a la junta de ortopedia de la institución con un diagnóstico de tumor benigno cabeza femoral derecho con una propuesta: luxación quirúrgica cadera derecha con curetaje del fémur derecho y colocación aloinjerto más osteosíntesis de la cabeza femoral derecha. La cirugía se realizó sin complicaciones y con buen resultado postoperatorio (*Figuras 2 A-D*); se realizaron controles periódicos y se ordenaron sesiones de fisioterapia. El paciente llegó finalmente a la recuperación completa de sus

arcos de movilidad sin dolor y al cabo de tres años asistió a control, donde se tomaron radiografías de la cadera derecha que evidenciaron osteosíntesis en adecuada posición, con signos incipientes de integración ósea del aloinjerto (*Figuras 3 A-D*).

### Discusión

El condrolastoma fue descrito inicialmente en 1942 por Jaffe y Lichtenstein como una variante del tumor de células gigantes,<sup>5,10</sup> posteriormente Kolodny, Ewing y Codman acuñaron el nombre por el cual hoy se le conoce.<sup>10</sup> Esta lesión neoplásica se define como un tumor benigno caracterizado por su alta celularidad y tejido levemente indiferenciado con áreas de matriz cartilaginosa intracelular y áreas focales de calcificación. Es un tumor poco frecuente y se presenta en 1% de los tumores primarios de hueso y 9% de los tumores benignos del hueso.<sup>1,2,3,4,5,6,7,8,9,10,11,12</sup> Once por ciento de los condrolastomas se presentan en la cabeza femoral,<sup>10</sup> siendo esta localización la tercera en frecuencia.<sup>2,3</sup> El tumor emerge de la fisis de crecimiento o de un remanente de ella, con expansión metafisaria y epifisaria respetando el cartílago articular.<sup>2,4</sup>

Noventa y dos por ciento de los casos se presentan en pacientes menores de 20 años.<sup>1,8,9</sup> La edad media de presentación es a los 15 años<sup>3</sup> y es más frecuente en hombres en un relación de 2:1, en comparación el sexo femenino.<sup>2,3,5,11</sup>

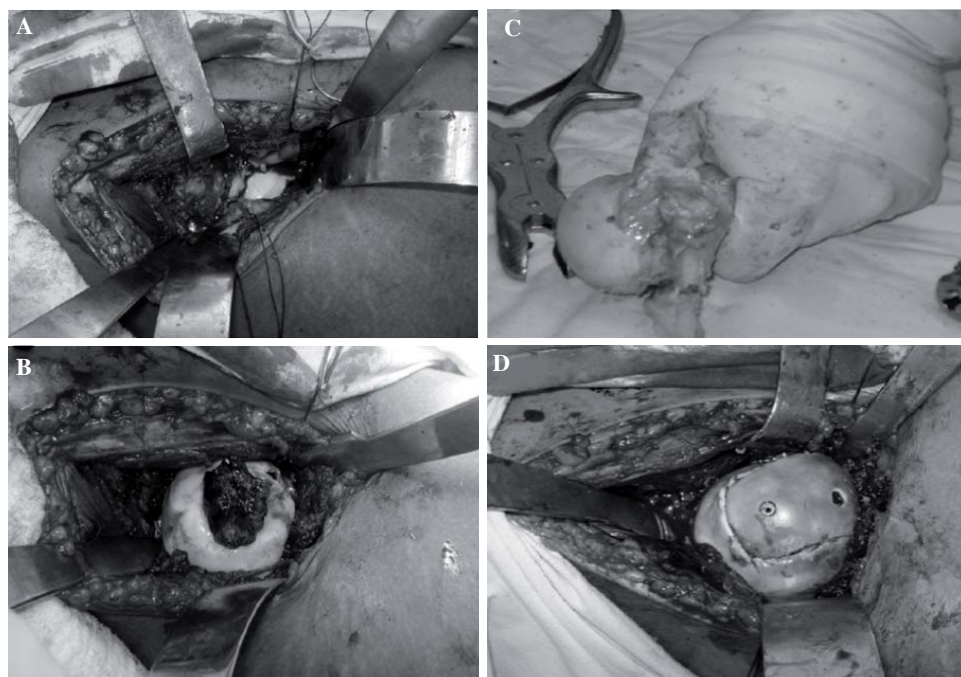


**Figura 1.**

Radiografía AP de pelvis que muestra lesión osteolítica en cabeza femoral derecha y TAC de cadera que muestra lesión quística condral.

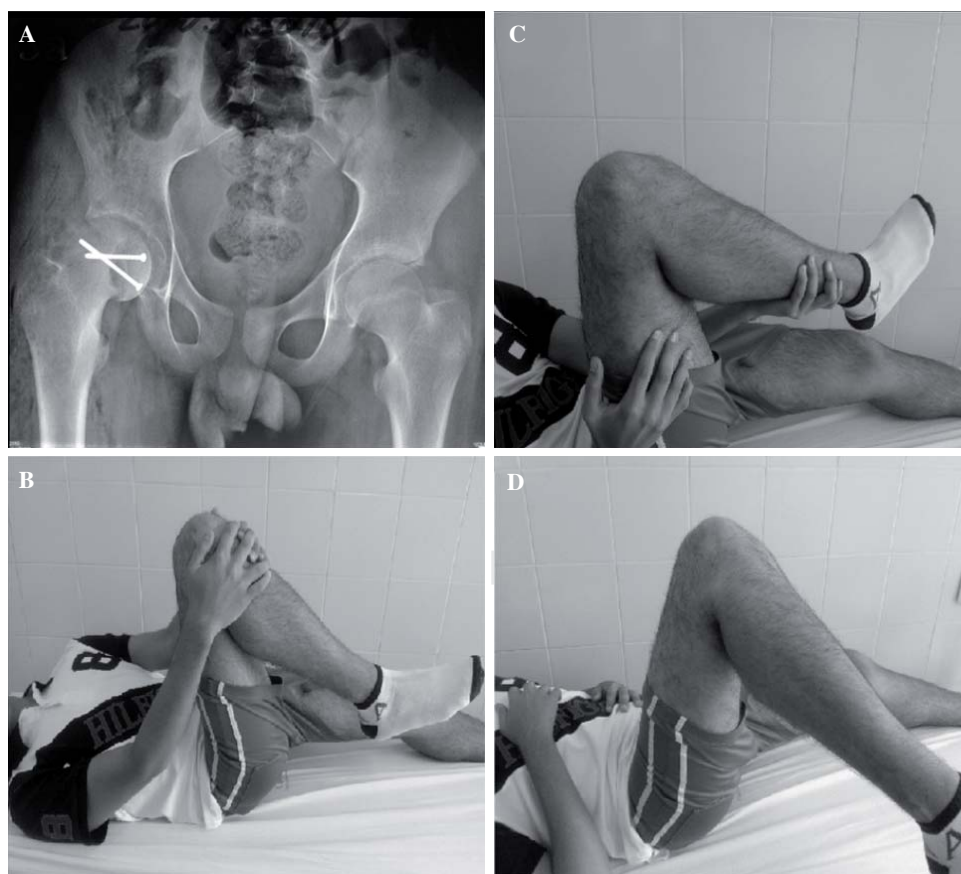
Los síntomas iniciales son la cojera, dolor intermitente y el edema de la articulación, los cuales son poco específicos y muchas veces esta patología se presenta en el contexto de una fractura patológica.<sup>2,5,6,8,11,12</sup>

Entre las características radiológicas tenemos la apariencia radiolúcida, las lesiones líticas redondas que emergen de los núcleos de crecimiento, márgenes escleróticos con hueso maduro perilesional y que en 25% de los casos



**Figura 2.**

Cirugía para extracción de tumor benigno en cabeza femoral.



**Figura 3.**

Radiografía que evidencia osteosíntesis en posición adecuada y recuperación completa de arcos de movilidad sin dolor.

se presentan calcificaciones intralesionales.<sup>2,3,5,6,8</sup> La tomografía permite determinar la relación con la placa de crecimiento y el compromiso articular; la resonancia magnética, por su parte, determina el tamaño y la intensidad de la lesión: en T1 tiene una baja intensidad y en T2 una intensidad mixta.<sup>4,5</sup>

La característica macroscópica del tumor es de tipo blanda, «carnosa», con tejido vascular que semeja al origen del cartílago; el hueso perilesional presenta destrucción trabecular. Veinte por ciento se extiende a la articulación de la cadera usualmente por el ligamento redondo.<sup>4,5</sup> Microscópicamente se observan células poligonales con núcleo vascofilo y citoplasma eosinófilo, tendientes a formar conglomerados que forman mosaicos, además de que se encuentran en islas de cartílago inmaduro y rodeadas de células gigantes multinucleadas. El patrón de alambre de gallinero se produce por calcificación entre los islotes de cartílagos o los condroblastos.<sup>4,5,10,12</sup>

El tratamiento de esta lesión es complejo, la quimioterapia no está indicada y la radioterapia está contraindicada porque puede producir transformación maligna a sarcoma.<sup>1,5</sup> Se reporta una recurrencia entre 10 y 20%, esto depende de la biología del tumor y de la inadecuada técnica quirúrgica.<sup>3,4,5,6,7,8,10,11</sup> Se han descrito metástasis pulmonares en 1% de los pacientes.<sup>3,6</sup> Entre las opciones de manejo se cuenta con el uso de colgajo óseo con pedículo muscular,<sup>2</sup> osteotomía rotacional acetabular,<sup>9</sup> uso de injerto vascularizado de peroné,<sup>6</sup> uso de artroscopía,<sup>10</sup> ablación por radiofrecuencia,<sup>8</sup> técnica de osteotomía tipo puerta en la cabeza y uso de injertos;<sup>4</sup> sin embargo, la mayoría de estos casos donde se han reportado son de pacientes sin alteración de la superficie articular. En el trabajo de Panagiotis Givissis y cols., muestran un caso de expansión hacia la articulación; este extraño comportamiento del tumor es raramente reportado en la literatura. No obstante, el manejo propuesto fue la luxación controlada de la cadera, la resección con visión directa de la lesión tumoral y la colocación de un injerto osteocondral; a los dos años de seguimiento, encontraron estos autores una adecuada integración del injerto evidenciada por tomografía sin cambios de artrosis articular, y con adecuada movilidad y sin dolor.<sup>2</sup>

El uso de injerto osteocondral según los reportes de casos han dado buenos resultados con integración favorable.<sup>1,2,7</sup> Este tipo de manejo presenta adecuados resultados, la técnica quirúrgica no es muy demandante y el único riesgo es la lesión de la circulación hacia la cabeza femoral. Hasta el momento no se ha reportado alteración con los casos descritos y depende a su vez de la técnica que se use; es recomendado no realizar apoyo por seis semanas y continuar con apoyo progresivo hasta las ocho semanas, luego, dependiendo de la evidencia radiográfica, se deberá brindar apoyo completo.

Los riesgos de cirugía son los inherentes a todo procedimiento quirúrgico en esta región como son la infección, dolor, necrosis a vascular de la cabeza femoral y debido a que se usa injerto se corre el riesgo de la no integración del mismo, colapso articular y cambios osteoartrosicos. Aunque en nuestro caso, no se evidenciaron en el paciente o en los otros reportes de casos.

De esta manera queremos mostrar nuestra experiencia del postgrado de Ortopedia y Traumatología de la UIS en el Hospital Universitario De Santander para el manejo de un paciente masculino, joven con diagnóstico de condroblastoma de la cabeza femoral con comportamiento extraño de expansión articular, manejado en nuestra institución con luxación quirúrgica controlada cadera derecha y colocación aloinjerto de cabeza húmero tallada en espejo de la lesión más osteosíntesis con tornillos canulados de 3.5 mm que, al cabo de tres años de seguimiento, ha mostrado buenos resultados funcionales y signos de integración, además de los arcos de movilidad conservados y sin dolor.

#### Bibliografía

1. Holguín E, Murcia M, Soto C, Gómez LC: Condrolastoma en la cabeza femoral y reconstrucción con aloinjerto osteocondral mediante luxación controlada de la cadera: reporte de caso. *Rev Col Or Tra.* 2009; 23(4): 222-5.
2. Givissis P, Agathangelidis F, Christodoulou E, Christodoulou A: Chondrolastoma of the femoral head disrupting the articular cartilage. Description of a novel surgical technique. *Acta Orthop Belg.* 2012; 78(3): 414-7.
3. Strong DP, Grimer RJ, Carter SR, Tillman RM, Abudu A: Chondrolastoma of the femoral head: management and outcome. *Int Orthop.* 2010; 34(3): 413-7.
4. Iwai T, Abe S, Miki Y, Tokizaki T, Matsuda K, Wakimoto N, et al: A trapdoor procedure for chondrolastoma of the femoral head: a case report. *Arch Orthop Trauma Surg.* 2008; 128(8): 763-7.
5. Rajaram A, Tamurian RM, Reith JD, Bush CH: Hip pain in an 18-year-old man. *Clin Orthop Relat Res.* 2008; 466(1): 248-54. doi: 10.1007/s11999-007-0003-8.
6. Riedel B, Franklin C, Seal A, Stevanovic M: Free vascularized fibula graft to treat chondrolastoma of the hip. *Orthopedics.* 2012; 35(2): e259-61.
7. Stilli S, Marchesini Reggiani L, Boriani L, Donzelli O: Osteochondral allograft in a femoral head chondrolastoma: a case report. *Hip Int.* 2010; 20(2): 280-3.
8. Petsas T, Megas P, Papathanassiou Z: Radiofrequency ablation of two femoral head chondrolastomas. *Eur J Radiol.* 2007; 63(1): 63-7.
9. Maezawa K, Nozawa M, Takagi T, Imai D, Shitoto K, Kurosawa H: Rotational acetabular osteotomy for benign chondrolastoma of the femoral head. A case report. *J Bone Joint Surg Am.* 2005; 87(6): 1358-62.
10. Thompson MS, Woodward JS Jr: The use of the arthroscope as an adjunct in the resection of a chondrolastoma of the femoral head. *Arthroscopy.* 1995; 11(1): 106-11.
11. Lin PP, Thenappan A, Deavers MT, Lewis VO, Yasko AW: Treatment and prognosis of chondrolastoma. *Clin Orthop Relat Res.* 2005; 438: 103-9.
12. Diwanji SR, Cho SG, Kong IK, Yoon TR: Hip pain in a 24-year-old woman. *Clin Orthop Relat Res.* 2007; 461: 262-8.