

Artículo de revisión

Prótesis reversa de hombro

Valero-González FS*

Hospital Ángeles Pedregal. GASS. Ciudad de México, D.F.

La artroplastía de hombro se ha convertido en uno de los procedimientos quirúrgicos que más han evolucionado en los años recientes debido a que logra resultados predecibles, supera la barrera de los 10 años de sobrevida del implante y tiene un índice alto de satisfacción por los pacientes. Entre los diseños más recientes y con mayor impacto terapéutico está la prótesis reversa. El objetivo del presente trabajo es presentar una revisión del estado actual de la artroplastía de hombro con prótesis reversa, sus orígenes, indicaciones, resultados, complicaciones y por último, un panorama actual del empleo de este implante.

Historia

Si bien muchos de los cirujanos ortopedistas ignoran el hecho de que la prótesis de hombro precede en su concepción e implantación a las de la cadera y rodilla, de acuerdo con los trabajos de Gluck y Peàn del siglo XIX,^{1,2,3} los resultados adversos obtenidos hicieron que los intentos por llevarla a cabo decrecieran hasta la segunda mitad del siglo XX. Fue con los trabajos de Neer en 1955 que esta opción terapéutica fue tomando forma y volviéndose una realidad.⁴ Como la mayoría de las prótesis articulares, la de hombro se concibió para el tratamiento de los procesos degenerativos de la articulación, ya sea por el proceso biológico de envejecimiento o como consecuencia de alguna enfermedad: artritis inflamatorias o lesión de origen traumático que desencadene la destrucción de la misma. Sin embargo, el hombro, debido a su peculiar arquitectura y biomecánica, está

expuesto a otro mecanismo de falla que no comparte con el resto de las articulaciones: el desgarramiento de los tendones del manguito de los rotadores.

Podríamos decir que el desgarramiento del manguito de los rotadores (DMR) es la afección que más ha impulsado el estudio de la mecánica articular del hombro, estableciendo que la estabilidad y por ende el funcionamiento articular, depende de que la cabeza humeral se mantenga en contacto con la cavidad glenoidea a lo largo de la excursión de los movimientos del hombro; no es difícil de entender que cualquier afección de las estructuras responsables de mantener la cabeza humeral en su lugar —el manguito de los rotadores— conlleva a la falla articular y por tanto al desgaste de la misma.^{5,6} A esta enfermedad, resultado del desgarramiento del manguito de los rotadores, Neer la denominó artropatía por desgarramiento del manguito de los rotadores (ADMR).⁶ Existen dos clasificaciones acerca de esta entidad, la primera establecida por el Dr. Hamada,⁷ la cual es una clasificación radiológica y que tiene el mérito de ser la primera y por tanto la más empleada; sin embargo, como muchas clasificaciones radiológicas, sólo se trata de una clasificación descriptiva, que identifica en cinco grados el deterioro progresivo de la articulación glenohumeral y por tanto no es útil para establecer un plan terapéutico. La segunda clasificación la realizó el Dr. Ludwig Seebauer.⁵ Ésta tiene la cualidad de ser producto del análisis del comportamiento de la enfermedad y de las repercusiones que sobre la mecánica articular tiene el desgarramiento del manguito de los rotadores, de este modo, Seebauer incorpora el centraje de la cabeza humeral y la estabilidad a su clasificación, obteniendo cuatro variantes y a partir de ellas se pueda establecer el tratamiento y el pronóstico.⁸

Nivel de evidencia: V (opinión del experto)

* Director de la Clínica de Reconstrucción Articular de Hombro y Codo. Titular del Curso de Alta Especialidad en Cirugía de Reconstrucción Articular de Hombro y Codo. Facultad Mexicana de Medicina, Universidad La Salle.

Dirección para correspondencia:
Dr. Fernando Sergio Valero González.
Centro de Especialidades Quirúrgicas.
Camino a Santa Teresa Núm. 1055-970,
Colonia Héroes de Padierna, CP 10700,
Delegación Magdalena Contreras, México, D.F.
E-mail: shoulder.elbow@gmail.com

Este artículo puede ser consultado en versión completa en <http://www.medigraphic.com/actaortopedica>

Las opciones protésicas del tratamiento de la ADMR en sus etapas avanzadas se limitaron al uso de hemiartróplastia con el empleo de cabezas grandes que se apoyaran en la glenoides y el acromion para permitir devolver el movimiento al hombro sin que los resultados fueran consistentes, lo que llevó a partir de los años 70 a los cirujanos a pensar en un concepto diferente en el diseño de la artroplastía del hombro, un diseño en el que se invirtieran los papeles de la anatomía normal. De esta forma, aparecen los diseños de Neer (Mark III), Leeds, Kessel, Liverpool, Stanmore, Mac Nab, DANA, Tri-esférica, etc., diseños que se abandonaron por sus pésimos resultados.^{9,10}

En 1985, el Profesor Paul Grammont presentó su concepto de medialización y descenso del centro de rotación de la ar-

ticulación, concepto que resultó en el punto medular para los resultados positivos de su diseño y que además cambió los conceptos de la artroplastia de hombro. En 1987 presentó los resultados de su diseño inicial de la prótesis reversa consistente en una glenósfera cementada y un componente humeral de polietileno. Con este constructo se obtuvo la ausencia de dolor en todos los participantes y rangos de flexión frontal por arriba de los 100° en la mayoría, salvo en tres casos en que lograron menos de 60°.11,12 Estos resultados llevaron al rediseño del implante y en 1991 se presentó el nuevo diseño denominado como DELTA I y que se caracterizaba por un tallo humeral monoblock, con una copa estándar, una metaglena fijada por un poste central y dos tornillos divergentes a la glenoides y la glenósfera con fijación periférica a la metaglena; esta última característica presentó complicaciones, por lo que se rediseñó cambiando por una fijación con un cono Morse en la segunda generación. Por último, en 1994 se presentó el diseño final: la DELTA III (Delta CTA™. De Puy, Warsaw, Indiana, EUA), con las características de tener un vástago humeral modular cementado, una metáfisis atornillada al vástago y con un ángulo cuello-vástago de 155° (Figura 1), fijación de la metaglena con cuatro tornillos, dos de los cuales son divergentes y la glenósfera con fijación atornillada a la metaglena.9,10,12 Este diseño llegó a los Estados Unidos en 2004 y a México en 2007. En 2006 se presentó la última versión de este implante que presenta ahora dos opciones: la opción para ADMR que tiene el componente humeral no cementado modular (Figuras 2 y 3), con metaglena de base curva y tornillos poliaxiales y la opción para fracturas con el componente humeral monoblock.

En 2004, el Dr. Mark Frankle presentó su diseño en el que no se cumplen con los principios de Grammont, el centro de rotación se encuentra más cercano al anatómico que

en la DELTA, además el ángulo cuello-vástago es de 135°.13 A partir de ese momento se han desarrollado diferentes diseños de prótesis reversa. La mayoría de ellos siguiendo los conceptos de Grammont o adaptándolos a sus diseños.

Indicaciones y resultados

Como hemos definido previamente, la prótesis reversa surge como la respuesta a la ADMR. Es, por tanto, la primera indicación, existiendo seguimientos hasta de 15 años en la literatura.14 La segunda indicación formal de la prótesis reversa son las secuelas de fracturas y la tercera la artroplastia de revisión. Con la revisión de los resultados del implante en la ADMR, se fueron estableciendo indicaciones relativas como las fracturas agudas del extremo proximal de húmero en el adulto, la pseudoartrosis de las fracturas del cuello del húmero, la necrosis avascular, tumores, etc.15,16,17

Artropatía por desgarro del manguito de los rotadores

La indicación absoluta de la prótesis reversa en la ADMR se establece cuando el paciente refiere dolor intenso localizado en el hombro que en ocasiones aumenta por la noche y refiere como lo más importante la disminución de la movilidad de la articulación, y por tanto, la limitación resultante al no poder elevar el brazo para alcanzar los 80° de flexión frontal. Esta característica se conoce como seudoparálisis; no obstante, la movilidad pasiva revela una excursión completa del hombro. En los estudios de imagen estándar se pueden o no encontrar datos de cambios degenerativos y en la resonancia magnética se pone en evidencia el desgarro del manguito de los rotadores que afecta por lo menos a dos tendones con retracción severa

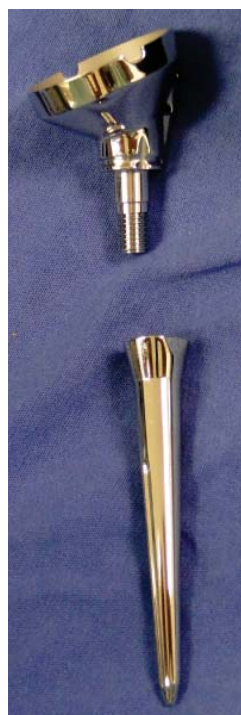

Figura 1.

Foto de una Delta III/CTA™ (De Puy, Warsaw, IN, USA). Modular en la que se observan los dos elementos del componente humeral, el vástago y la metáfisis que se unen por atornillado de las piezas.



Figura 2.

Foto de una Delta Xtend™ (De Puy, Warsaw, IN, USA). Modular en la que se observan los dos elementos del componente humeral, el vástago y la metáfisis que se unen por atornillado de las piezas. Se observa la ceja en el vástago humeral que se orienta con el compás de la metáfisis.



Figura 3.

Foto de una Delta Xtend™ (De Puy, Warsaw, IN, USA). Modular en la que se observa ya armado el componente humeral, con la orientación seleccionada para la retroversión.

(Patte 3) y atrofia acentuada (Goutollier > 2) con fracaso del tratamiento fisiátrico. Es importante señalar que la presencia de movilidad completa del hombro en ausencia de pseudoparálisis y la ausencia de un deltoides competente contraindica la implantación de la prótesis reversa, sin importar los hallazgos de imagen, por lo que se deberá de buscar otras opciones.^{14,17,18,19}

Los resultados de la prótesis reversa en la ADMR hasta el momento han sido satisfactorios, en general, se logra el control del dolor por arriba de 81% de los pacientes sometidos al procedimiento con un promedio en las series de 1/10 en la escala visual análoga (EVA). La recuperación de la flexión frontal por arriba de los 70° se establece con un promedio en las series de 120°. La rotación externa alcanza los 15° en promedio. La recuperación en la escala de Constant normalizada es de 40 puntos.^{13,14,18,19,20,21,22} Cuando se ha comparado a la hemiartroplastía con la prótesis reversa en el tratamiento de la ADMR, el mayor puntaje de las escalas corresponde a la artroplastía reversa.²³

Secuela de fracturas

Existen secuelas de fractura, específicamente de aquellas en las que la función del manguito de los rotadores se ha visto comprometida. Tal es el caso de la resorción de las tuberosidades, la consolidación atípica y la falta de consolidación de las mismas. La consideración primaria es cuando en todas estas entidades el manguito de los rotadores presenta daño anatómico o bien, la pérdida del brazo de palanca por media-

lización de la tuberosidad mayor y ha llevado a una insuficiencia y ulterior atrofia del manguito de los rotadores.^{15,16,17,21}

Los resultados muestran en promedio 122° de flexión frontal, 9° de promedio en la rotación externa, rotación interna con el pulgar en T12 y dolor en 2.6 puntos en la escala de EVA. La corrección del Constant fue de 40 puntos de promedio.²¹

Artroplastía de revisión

En la revisión de la artroplastía fallida, estos casos pueden tener su origen en una falla de la técnica (*Figuras 4 y 5*), en la inestabilidad, el aflojamiento aséptico y en la infección en la mayoría de los casos. Como hemos ya definido, la indicación se establece cuando existe insuficiencia o pérdida de la función del manguito de los rotadores, acompañada de una atrofia que se estadifica como un Goutallier > 2.^{15,16,17,21}

A pesar de notar resultados limitados: flexión frontal promedio de 113°, RE promedio de 1° y RI promedio con el pulgar en L5, el dolor en promedio se refiere en 4.5/10 de EVA, la corrección del Constant es de 32 puntos en promedio, por lo que el uso de la artroplastía reversa en la revisión de una prótesis fallida es una buena opción.

Fracturas agudas del extremo proximal del húmero

La indicación en las fracturas del extremo proximal del húmero surge ante los resultados no satisfactorios en los pa-

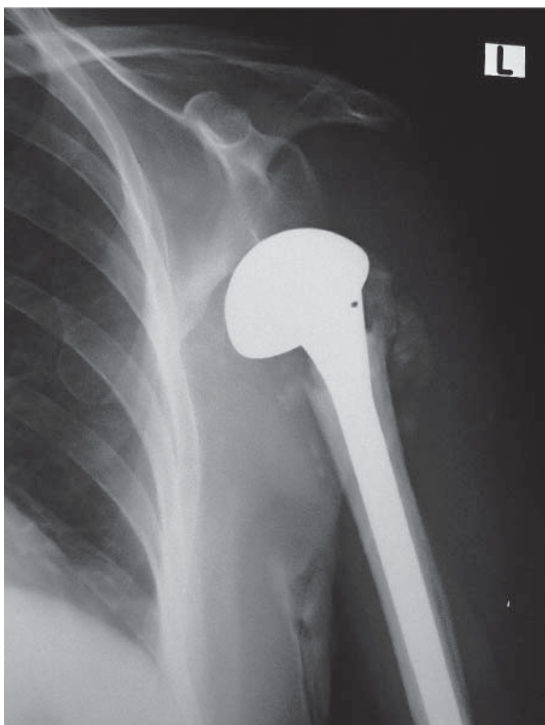


Figura 4. Foto clínica de una radiografía AP de hombro izquierdo en la que se aprecia la falla en la implantación de una prótesis anatómica en una fractura. Se puede apreciar la subluxación inferior por falta de planeación de la altura y la versión anterior por arriba de 0°.

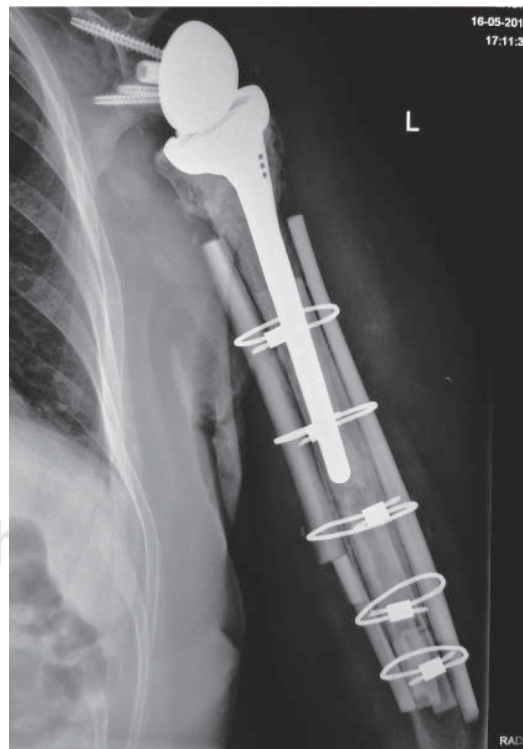


Figura 5. Foto clínica de una radiografía AP de húmero izquierdo en la que se aprecia el tratamiento del caso de la figura 4, con una prótesis reversa, presentando mala calidad ósea y fractura periprotésica en el PO mediato.

cientes adultos mayores de > 70 años tratados con osteosíntesis o hemiartróplastia, debido a las características del hueso con pérdida de la densidad ósea, la tendencia a la falta de unión de las tuberosidades o a la resorción de las mismas, que determinan la aparición de un manguito rotador insuficiente y asimismo explica los puntajes bajos en las escalas de evaluación y el alto grado de falta de satisfacción en los pacientes de ese grupo de edad.^{24,25,26}

Las ventajas que se le reconocen a la artroplastia reversa en el tratamiento de las fracturas del extremo proximal del húmero (*Figuras 6 y 7*) es la rápida reincorporación a las actividades de la vida diaria y la mejor calidad de movimiento que se obtiene. Los resultados de la prótesis reversa comparados con la hemiartróplastia han demostrado mejores resultados a cinco años, con una mejor flexión frontal, con escalas con valores más altos y sin cambios en la tasa de revisión en relación con la hemiartróplastia.^{27,28,29,30,31}

Osteoartritis glenohumeral con deficiencia glenoidea y la luxación glenohumeral crónica

En este grupo se incluyen dos entidades que comparten la característica de la erosión glenoidea, la primera de ellas con la inestabilidad posterior resultante por afección severa de la glenoides —B2 y C— y la segunda con un defecto capital humeral significativo y el déficit glenoideo por fractura o desgaste del reborde glenoideo por el roce continuo de la cabeza humeral luxada. Aunque el tratamiento de estas lesiones puede tener diferentes opciones, la mayoría se agrupan en la reconstrucción con injerto óseo en la glenoides. Debido a que son pocos los casos en que la corrección de

la versión se obtiene con sólo el rimado de la glenoides, el uso de injertos podría usarse para restablecer la orientación; sin embargo, en ocasiones el resultado no es el deseado, por lo que se emplea la prótesis reversa para resolver este problema. Algunos autores han planteado la opción de injerto óseo más prótesis reversa para evitar la exagerada medialización del centro de rotación de la prótesis; sin embargo, los estudios sobre esta indicación no son numerosos y faltan seguimientos a largo plazo.^{32,33,34,35,36,37}

Artritis reumatoide

Al igual que como sucede en las indicaciones originales de la prótesis reversa, el caso de la artritis reumatoide está dado por la afección del manguito de los rotadores así como la erosión de la glenoides en los estadios avanzados. Es importante señalar que las características de disminución de la densidad ósea por la misma enfermedad o por el tratamiento establecido en el hueso del húmero, así como las diferentes formas de erosión de la glenoides que puede inclusive presentar defectos cavitarios centrales, hace que la indicación de la prótesis reversa y su realización sea llevada por cirujanos con experiencia en artroplastia y en casos selectos. No obstante lo anterior, los primeros reportes con seguimientos en el corto y mediano plazo reportan mejoría de la escala de Constant en 40 puntos, flexión frontal con promedio de 138°, promedio de rotación externa 46° y promedio de la rotación interna colocando el pulgar en L3. El promedio de calificación de la disminución del dolor se ha reportado en 1/10 en EVA, calificando el resultado como satisfactorio o excelente en 90% de los casos.^{37,38,39,40}

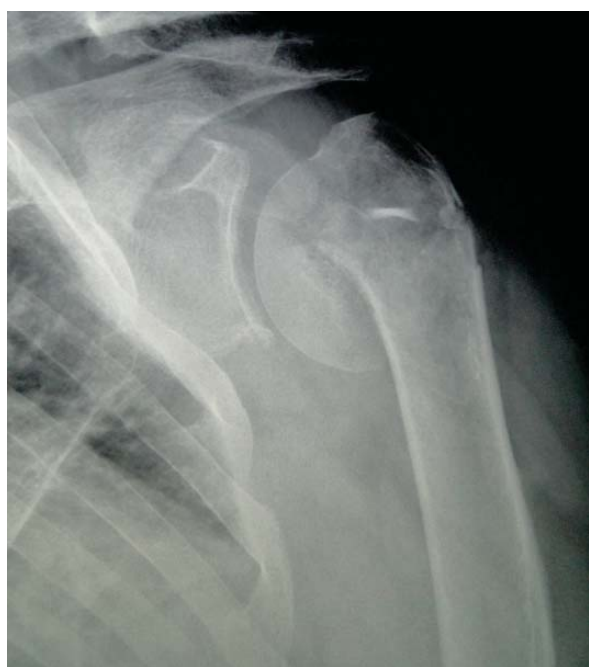

Figura 6. Foto clínica de una radiografía AP que muestra una fractura aguda del húmero proximal izquierdo.

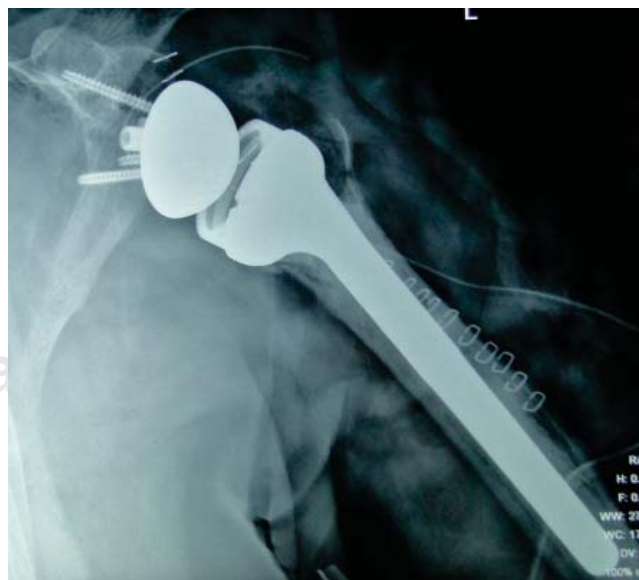


Figura 7. Foto clínica de una radiografía AP postoperatoria del caso de la figura 6 que muestra una prótesis reversa monoblock cementada. Se puede apreciar la reconstrucción de la tuberosidad mayor en la Rx.

Otras indicaciones

En la actualidad y producto del progreso en la capacitación de los cirujanos en el uso del implante, las indicaciones de la prótesis reversa se han ido expandiendo, como podría ser el caso de la siringomielia. Sin embargo, no existe aún suficiente evidencia para poder recomendar su uso, a pesar de que los reportes muestran buenos resultados, en estos casos la indicación se deberá hacer de forma individual y analizando la relación costo-beneficio para el paciente.^{41,42,43}

Complicaciones

Los reportes sobre complicaciones de la artroplastía de hombro con prótesis reversa han sido cambiantes desde los primeros reportes hace 20 años, pasando de reportes de 50% de complicaciones hasta aquellos más recientes donde se reportan 14.6% de complicaciones, cifra que es equivalente al 14% de la tasa de complicaciones reportada para la prótesis anatómica;^{44,45} algunos llegan a reportar incluso 9% de complicaciones en cirugías realizadas por equipos de alto volumen en artroplastía de hombro.⁴⁶

La inestabilidad se ha llegado a reportar hasta en 31% en los primeros reportes.⁴⁷ En los reportes posteriores a 2008 se reportó con 5% en promedio, entre las artroplastías primarias (4%) y las de artroplastías de revisión (9%), la explicación está dada por la experiencia del cirujano, el balance de tejidos deficiente y la ausencia o insuficiencia del subescapular como los factores más reportados.^{45,46,47,48}

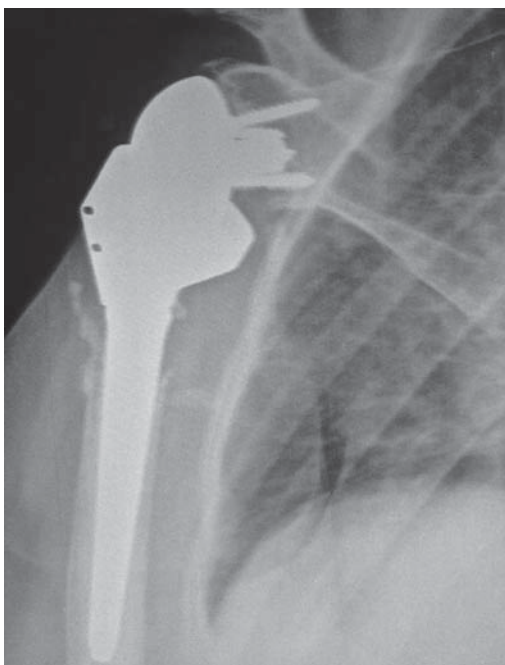


Figura 8. Foto clínica de una radiografía AP de húmero derecho, en la que se aprecia la zona de impacto en el cuello de la glenoides. Asimismo, se puede observar que la glenósfera se encuentra excéntrica en la copa de la metáfisis, lo que indica desgaste del polietileno por el *notching* e inestabilidad del mismo.

La complicación más frecuente reportada es el pinzamiento infra glenoideo (*notching*), resultado del choque del implante con el cuello de la glenoides. Existen diferentes explicaciones para este padecimiento, se ha cuestionado el ángulo de 155° del diseño de Grammont como el responsable del choque, llegándose a reportar su presencia hasta 91% de los casos en que utilizó una DELTA III. Buscando la explicación además del diseño, se ha encontrado a la arquitectura ósea de la escápula, la colocación de la metaglena y la presencia o no de déficit óseo previo, como algunos de los factores que pueden condicionar que aparezca el choque. No se ha logrado establecer las repercusiones del pinzamiento, se ha vinculado al aflojamiento por el debris del polietileno y también a la inestabilidad; sin embargo, no todos los pacientes con pinzamiento evolucionan a aflojamiento o la inestabilidad (*Figuras 8 a 10*), lo que sí se conoce es que una vez que se establece, la mayoría de las

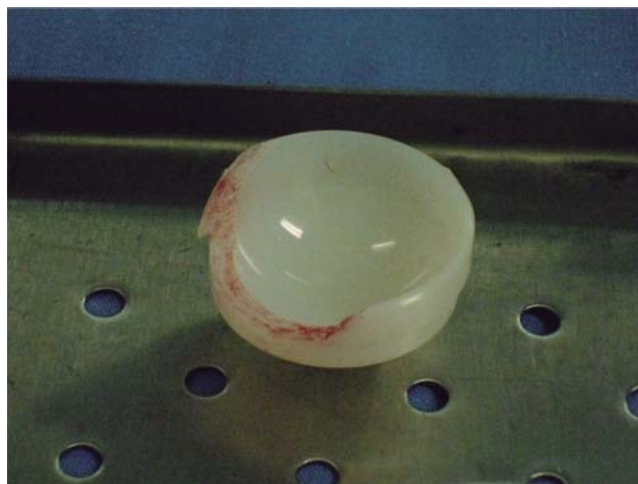

Figura 9. Foro clínica del inserto extraído del hombro de la figura 8 durante la revisión, donde es evidente el desgaste. Los componentes se encontraron estables, sólo se cambió el polietileno.

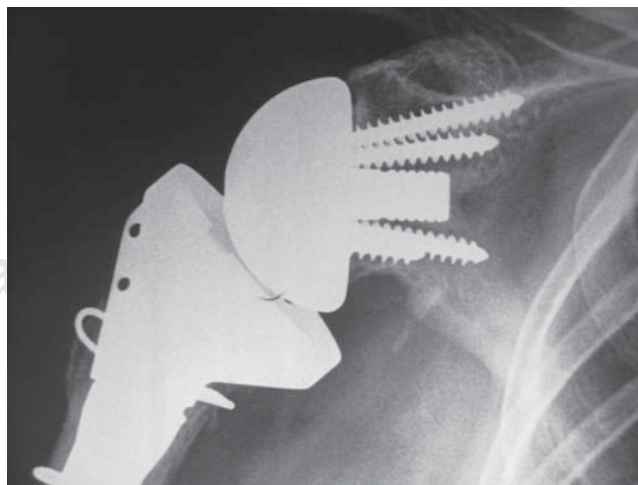


Figura 10. Foto clínica de una radiografía AP de hombro derecho en el que se puede apreciar el *notching* en un estadio 2, sin que haya ocasionado desgaste del polietileno o inestabilidad.

veces es progresivo, estabilizándose en la mayoría de los casos, sin ocasionar falla del componente glenoideo. Estudios recientes han demostrado que la colocación inferior de la metaglena y la corrección del ángulo glenoideo llevándolo a 10° hacia caudal pueden evitar o disminuir la presentación del choque o pinzamiento.^{45,47,48,49,50,51}

La infección se reporta en algunas series hasta en 5% de los casos; sin embargo, el dominio de la técnica por parte de los cirujanos disminuye el tiempo quirúrgico; asimismo, el uso de drenajes que eviten la formación de hematomas, el control de las comorbilidades presentes también disminuye la posibilidad de la infección. Sin embargo, el número de cirugías previas incide directamente en las posibilidades de que se presente una infección, de ahí que la artroplastía reversa de revisión tiene una tasa de infección de hasta 9%.^{45,47,48}

Los hematomas son también un punto a considerar cuando se hace artroplastía de anatomía reversa, su frecuencia se ha reportado entre 1 y 21%, fundamentalmente el origen de los mismos es una técnica quirúrgica deficiente, con indolencia en la realización de la hemostasia y la falta de idea de que se generan espacios por la falta de los tendones del manguito de los rotadores y el diseño mismo del implante. La disección precisa acompañada de la hemostasia correcta, así como el empleo de drenajes cerrados, disminuyen la formación de hematomas.^{44,45,47,48}

Las fracturas transoperatorias se presentan en 1.5% de los casos. La técnica quirúrgica deficiente, la mala calidad ósea y la falta de planeación preoperatorias son factores que favorecen las fracturas en la cirugía. El manejo de las mismas no difiere del que se emplean en las artroplastías anatómicas.^{45,47,48} Las fracturas del acromion en el postoperatorio tienen una incidencia de 1.5-3% y, como hemos mencionado, guarda relación con la técnica quirúrgica empleada en la implantación de la prótesis. Una osteotomía humeral muy alta, una metaglena colocada baja más una glenósfera excéntrica y grande son los ingredientes para tener una fractura del acromion.^{45,47,48}

Discusión

A 25 años de la presentación por Paul Grammont de la prótesis reversa con un diseño funcional, el implante ha ido tomando su lugar dentro de las opciones para el tratamiento de las diversas afecciones del hombro en las que el común denominador es la ausencia o insuficiencia del manguito de los rotadores. Se trata de un implante que con los diseños actuales permite obtener resultados predecibles, con un porcentaje alto de satisfacción por parte de los pacientes a quienes se les implanta. Los resultados reportados muestran una mejoría significativa en las escalas más usadas en la evaluación de resultados en los procedimientos artroplásticos del hombro, tanto en el escala de la Asociación de Cirujanos de Hombro y Codo (ASES), la escala de la Universidad de California en los Ángeles (UCLA), la escala de Oxford (OSS) y en el caso de la escala más utilizada: la de Constant Murley, se puede esperar una mejoría de 40 puntos a partir

del valor preoperatorio. El control de dolor determinado por el uso de una escala visual análoga (EVA) se ubica en todas las series en 1/10, lo que se debe considerar exitoso. La calidad del movimiento mejora sustancialmente en el área que más importa al paciente; la flexión frontal alcanzando en promedio más de 120°, las rotaciones, si bien mejoran, aún guardan relación con la lesión que dio origen a la indicación de la artroplastia. La pérdida del redondo menor por lesión o atrofia severa, permite esperar una recuperación parcial de la rotación externa. La rotación interna es dependiente de la habilidad quirúrgica del cirujano en la colocación de la glenósfera y la versión humeral, además en el tipo de implante, cuando se usan diseños lateralizados las rotaciones son más amplias, por la mejoría del fulcro.^{44,52,53,54,55}

Si bien en los primeros reportes se llegaron a reportar hasta 50% de complicaciones en la prótesis reversa, los trabajos de los últimos siete años muestran que las complicaciones han disminuido de forma dramática, hasta mostrar el mismo porcentaje que el que se observa en el uso de la prótesis anatómica. La razón de esto se puede entender en el hecho de que la prótesis reversa se autorizó en Estados Unidos de América en 2004, lo que disparó los reportes de complicaciones en la literatura en tanto se llevaba a cabo la curva de aprendizaje de los cirujanos americanos. Esto es importante porque al igual que sucede con la prótesis anatómica, los cirujanos con bajo volumen de artroplastía por año reportan la mayoría de las complicaciones. El trabajo de Kempton et al. señala que la mayoría de las complicaciones aparecen en las primeras 40 artroplastías con prótesis reversa, si bien es un dato interesante, faltan más reportes de este tipo para apoyar esa cifra como un estándar.^{44,46,52,53,54,55}

Existen aún algunos puntos por aclarar que requieren de una mayor cantidad de estudios controlados para definir, primero, cuál es el mejor abordaje: el supero-lateral o el deltopectoral; segundo, el diseño medializado es superior a lateralizado o sólo es cuestión de mercado; tercero, el *notching* ha sido ya doblegado con las técnicas de distalización de la glenósfera, porque los diseños que mencionaban la ausencia de *notching*, ya han tenido reportes de hasta 15% de presentación, etc.

En nuestro país, la prótesis reversa está disponible desde 2007, siendo usada de forma rutinaria desde esa fecha hasta 2013 en el Instituto Nacional de Rehabilitación y en el Hospital Ángeles del Pedregal desde 2007 hasta la fecha. Las indicaciones han sido las mismas que las ya referidas y hasta este momento las complicaciones han resultado menores. Sin embargo, esta experiencia se verá en un trabajo que se publicará en el futuro próximo.

En definitiva, la prótesis reversa es una opción razonable y confiable para aquellos pacientes que son portadores de una artropatía por desgarro del manguito de los rotadores con o sin artritis asociada, las otras indicaciones deben de pasar por el hecho de no contar con un manguito rotador competente e íntegro. Que debido a lo novedoso del procedimiento sigue siendo dependiente su resultado final del cirujano que lleve a cabo el procedimiento.

Bibliografía

1. Gluck T: Referat iJber die durch das moderne chirurgische Experiment gewonnenen positiven Resultate, betreffend die Naht und den Ersatz van Defecten hoherer Gewebe, sowie Jber die Verwerthung resorbirbarer und lebendiger Tampons in der Chirurgie. *Archiv für Klinische Chirurgie*. 1891; 41: 187-239.
2. Bankes MJ, Emery RJ: Pioneers of shoulder replacement: Themistocles Gluck and Jules Emile Pean. *J Shoulder Elbow Surg*. 1995; 4(4): 259-62.
3. Lugli T: Artificial shoulder joint by Pean (1893): the facts of an exceptional intervention and the prosthetic method. *Clin Orthop Relat Res*. 1978; (133): 215-8.
4. Neer CS 2nd: Articular replacement for the humeral head. *J Bone Joint Surg Am*. 1955; 37-A(2): 215-28.
5. Visotsky JI, Basamania C, Seebauer L, Rockwood CA, Jensen KI: Cuff tear arthropathy: pathogenesis, classification, and algorithm for treatment. *J Bone Joint Surg Am*. 2004; 86-A Suppl 2: 35-40.
6. Neer CS 2nd, Craig EV, Fukuda H: Cuff-tear arthropathy. *J Bone Joint Surg Am*. 1983; 65(9): 1232-44.
7. Hamada K, Fukuda H, Mikasa M, Kobayashi Y: Roentgenographic findings in massive rotator cuff tears. *Clin Orthop Relat Res*. 1990; (254): 92-6.
8. Guerra-Soriano F, Ruiz-Suárez M, Encalada-Díaz MI, Pérez-Domenech J, Moscona-Mishy L, Valero-González FS: The Seebauer classification for the staging of arthropathy due to rotator cuff massive tear: intra- and interobserver concordance analysis. *Acta Ortop Mex*. 2010; 24(6): 390-4.
9. Flatow EL, Harrison AK: A history of reverse total shoulder arthroplasty. *Clin Orthop Relat Res*. 2011; 469(9): 2432-9.
10. Jazayeri R, Kwon YW: Evolution of the reverse total shoulder prosthesis. *Bull NYU Hosp Jt Dis*. 2011; 69(1): 50-5.
11. Grammont P, Trouilloud P, Laffay JP, Deries X: Concept study and realization of a new total shoulder prosthesis. *Rhumatologie*. 1987; 39: 407-18.
12. Baulot E, Sirveaux F, Boileau P: Grammont's idea: The story of Paul Grammont's functional surgery concept and the development of the reverse principle. *Clin Orthop Relat Res*. 2011; 469(9): 2425-31.
13. Frankle M, Siegal S, Pupello D, Saleem A, Mighell M, Vasey M: A reverse shoulder prosthesis for glenohumeral arthritis associated with severe rotator cuff deficiency: a minimum two year follow up study of sixty patients. *J Bone Joint Surg Am*. 2005; 87(8): 1697-705.
14. Ek ET, Neukom L, Catanzaro S, Gerber C: Reverse total shoulder arthroplasty for massive irreparable rotator cuff tears in patients younger than 65 years old: results after five to fifteen years. *J Shoulder Elbow Surg*. 2013; 22(9): 1199-208.
15. Routman HD: Indications, technique, and pitfalls of reverse total shoulder arthroplasty for proximal humerus fractures. *Bull Hosp Jt Dis*. 2013; 71 Suppl 2: 64-7.
16. Hatzidakis AM, Norris TR, Boileau P: Reverse shoulder arthroplasty indications, technique, and results. *Techniques in Shoulder & Elbow Surgery*. 2005; 6(3): 135-49.
17. Drake GN, O'Connor DP, Edwards TB: Indications for reverse total shoulder arthroplasty in rotator cuff disease. *Clin Orthop Relat Res*. 2010; 468(6): 1526-33.
18. Cuff D, Pupello D, Virani N, Levy J, Frankle M: Reverse shoulder arthroplasty for the treatment of rotator cuff deficiency. *J Bone Joint Surg Am*. 2008; 90(6): 1244-51.
19. Feeley BT, Gallo RA, Craig EV: Cuff tear arthropathy: current trends in diagnosis and surgical management. *J Shoulder Elbow Surg*. 2009; 18: 484-94.
20. Nolan BM, Ankersen E, Wiater JM: Reverse total shoulder arthroplasty improves function in cuff tear arthropathy. *Clin Orthop Relat Res*. 2011; 469(9): 2476-82.
21. Boileau P, Watkinson D, Hatzidakis AM, Hovorka I: Neer award 2005: the Grammont reverse shoulder prosthesis: results in cuff tear arthritis, fracture sequelae, and revision arthroplasty. *J Shoulder Elbow Surg*. 2006; 15(5): 527-40.
22. Cuff D, Clark R, Pupello D, Frankle M: Reverse shoulder arthroplasty for the treatment of rotator cuff deficiency: a concise follow-up, at a minimum of five years, of a previous report. *J Bone Joint Surg Am*. 2012; 94(21): 1996-2000.
23. Young SW, Zhu M, Walker CG, Poon PC: Comparison of functional outcomes of reverse shoulder arthroplasty with those of hemiarthroplasty in the treatment of cuff-tear arthropathy: a matched-pair analysis. *J Bone Joint Surg Am*. 2013; 95(10): 910-5.
24. Mata-Fink A, Meinke M, Jones C, Kim B, Bell JE: Reverse shoulder arthroplasty for treatment of proximal humeral fractures in older adults: a systematic review. *J Shoulder Elbow Surg*. 2013; 22(12): 1737-48.
25. Jones RB: Hemiarthroplasty for proximal humeral fractures. Indications, pitfalls, and technique. *Bull Hosp Jt Dis*. 2013; 71 Suppl 2: 60-3.
26. Chalmers PN, Slikker W 3rd, Mall NA, Gupta AK, Rahman Z, Enriquez D, et al: Reverse total shoulder arthroplasty for acute proximal humeral fracture: comparison to open reduction-internal fixation and hemiarthroplasty. *J Shoulder Elbow Surg*. 2014; 23(2): 197-204.
27. Garrigues GE, Johnston PS, Pepe MD, Tucker BS, Ramsey ML, Austin LS: Hemiarthroplasty versus reverse total shoulder arthroplasty for acute proximal humerus fractures in elderly patients. *Orthopedics*. 2012; 35(5): e703-8.
28. Boyle MJ, Youn SM, Frampton CM, Ball CM: Functional outcomes of reverse shoulder arthroplasty compared with hemiarthroplasty for acute proximal humeral fractures. *J Shoulder Elbow Surg*. 2013; 22(1): 32-7.
29. Sebastián-Forcada E, Cebrián-Gómez R, Lizaur-Utrilla A, Gil-Guillén V: Reverse shoulder arthroplasty versus hemiarthroplasty for acute proximal humeral fractures. A blinded, randomized, controlled, prospective study. *J Shoulder Elbow Surg*. 2014; 23(10): 1419-26.
30. Russo R, Della Rotonda G, Cautiero F, Ciccarelli M: Reverse shoulder prosthesis to treat complex proximal humeral fractures in the elderly patients: results after 10-year experience. *Musculoskelet Surg*. 2015 [Epub ahead of print].
31. Schairer WW, Nwachukwu BU, Lyman S, Craig EV, Gulotta LV: Reverse shoulder arthroplasty versus hemiarthroplasty for treatment of proximal humerus fractures. *J Shoulder Elbow Surg*. 2015 [Epub ahead of print].
32. Beran MC, Donaldson CT, Bishop JY: Treatment of chronic glenoid defects in the setting of recurrent anterior shoulder instability: a systematic review. *J Shoulder Elbow Surg*. 2010; 19(5): 769-80.
33. Neyton L, Boileau P, Nove-Josserand L, Edwards TB, Walch G: Glenoid bone grafting with a reverse design prosthesis. *J Shoulder Elbow Surg*. 2007; 16(3 Suppl): S71-8.
34. Strauss EJ, Roche C, Flurin PH, Wright T, Zuckerman JD: The glenoid in shoulder arthroplasty. *J Shoulder Elbow Surg*. 2009; 18(5): 819-33.
35. Boileau P, Moineau G, Roussanne Y, O'Shea K: Bony increased-offset reversed shoulder arthroplasty: minimizing scapular impingement while maximizing glenoid fixation. *Clin Orthop Relat Res*. 2011; 469(9): 2558-67.
36. Bateman E, Donald SM: Reconstruction of massive uncontained glenoid defects using a combined autograft-allograft construct with reverse shoulder arthroplasty: preliminary results. *J Shoulder Elbow Surg*. 2012; 21(7): 925-34.
37. Holcomb JO, Hebert DJ, Mighell MA, Dunning PE, Pupello DR, Pliner MD, et al: Reverse shoulder arthroplasty in patients with rheumatoid arthritis. *J Shoulder Elbow Surg*. 2010; 19(7): 1076-84.
38. Young AA, Smith MM, Bacle G, Moraga C, Walch G: Early results of reverse shoulder arthroplasty in patients with rheumatoid arthritis. *J Bone Joint Surg Am*. 2011; 93(20): 1915-23.
39. John M, Pap G, Angst F, Flury MP, Lieske S, Schwyzer HK, et al: Short-term results after reversed shoulder arthroplasty (Delta III) in patients with rheumatoid arthritis and irreparable rotator cuff tear. *Int Orthop*. 2010; 34(1): 71-7.
40. Rittmeister M, Kerschbaumer F: Grammont reverse total shoulder arthroplasty in patients with rheumatoid arthritis and nonreconstructible rotator cuff lesions. *J Shoulder Elbow Surg*. 2001; 10(1): 17-22.
41. Matsushashi T, Nagahama K, Suenaga N, Oizumi N, Minami A: Mid-term outcomes after humeral head replacement with rotator cuff repair in patients with syringomyelia shoulder neuroarthropathy: A report on three cases. *J Shoulder Elbow Surg*. 2011; 20(8): e8-15.
42. Crowther MA, Bell SN: Neuropathic shoulder in syringomyelia treated with resurfacing arthroplasty of humeral head and soft-tissue li-

- ning of glenoid: A case report. *J Shoulder Elbow Surg.* 2007; 16(6): e38-40.
43. Ueblacker P, Ansah P, Vogt S, Imhoff AB: Bilateral reverse shoulder prosthesis in a patient with severe syringomyelia. *J Shoulder Elbow Surg.* 2007; 16(6): e48-51.
 44. Kempton LB, Ankerson E, Wiater JM: A complication-based learning curve from 200 reverse shoulder arthroplasties. *Clin Orthop Relat Res.* 2011; 469(9): 2496-504.
 45. Zumstein MA, Pinedo M, Old J, Boileau P: Problems, complications, reoperations, and revisions in reverse total shoulder arthroplasty: a systematic review. *J Shoulder Elbow Surg.* 2011; 20(1): 146-57.
 46. Simovitch RW, Gerard BK, Brees JA, Fullick R, Kears JC: Outcomes of reverse total shoulder arthroplasty in a senior athletic population. *J Shoulder Elbow Surg.* 2015; pii: S1058-2746(15)00135-4.
 47. Cheung E, Willis M, Walker M, Clark R, Frankle MA: Complications in reverse total shoulder arthroplasty. *J Am Acad Orthop Surg.* 2011; 19(7): 439-49.
 48. Farshad M, Gerber C: Reverse total shoulder arthroplasty-from the most to the least common complication. *Int Orthop.* 2010; 34(8): 1075-82.
 49. Lévine C, Garret J, Boileau P, Alami G, Favard L, Walch G: Scapular notching in reverse shoulder arthroplasty: is it important to avoid it and how? *Clin Orthop Relat Res.* 2011; 469(9): 2512-20.
 50. Sadoghi P, Leithner A, Vavken P, Hölzer A, Hochreiter J, Weber G, et al: Infraglenoidal scapular notching in reverse total shoulder replacement: a prospective series of 60 cases and systematic review of the literature. *BMC Musculoskelet Disord.* 2011; 12: 101.
 51. de Wilde LF, Poncet D, Middernacht B, Ekelund A. Prosthetic overhang is the most effective way to prevent scapular conflict in a reverse total shoulder prosthesis. *Acta Orthop.* 2010; 81(6): 719-26.
 52. Steen BM, Cabezas AF, Santoni BG, Hussey MM, Cusick MC, Kumar AG, et al: Outcome and value of reverse shoulder arthroplasty for treatment of glenohumeral osteoarthritis: a matched cohort. *J Shoulder Elbow Surg.* 2015; pii: S1058-2746(15)00043-9.
 53. Cáceres-Sánchez L, Mesa-Mateo A, Barrionuevo-Sánchez FJ, García-Benítez B, Expósito-Triano S: Total reverse shoulder replacement. Evaluation of the clinical results and complications in a series of 52 cases. *Rev Esp Cir Ortop Traumatol.* 2015; pii: S1888-4415(15)00027-2.
 54. Samitier G, Alentorn-Geli E, Torrens C, Wright TW: Reverse shoulder arthroplasty. Part 1: Systematic review of clinical and functional outcomes. *Int J Shoulder Surg.* 2015; 9(1): 24-31.
 55. Alentorn-Geli E, Samitier G, Torrens C, Wright TW: Reverse shoulder arthroplasty. Part 2: Systematic review of reoperations, revisions, problems, and complications. *Int J Shoulder Surg.* 2015; 9(2): 60-7.