

## Artículo original

## Manejo quirúrgico del pie cavo anterior en pacientes con Charcot-Marie-Tooth; evolución a 5 años

Parra-Téllez P,\* Hernández-González JL,\*\* López-Gavito E,\* Vázquez-Escamilla J\*\*\*

Instituto Nacional de Rehabilitación Luis Guillermo Ibarra Ibarra

**RESUMEN.** La neuropatía hereditaria motora y sensitiva presenta deformidad en los pies, como varo, cavo y dedos en garra. La enfermedad de Charcot-Marie-Tooth tiene descrita diversas técnicas quirúrgicas. *Objetivo:* Evaluar el resultado clínico y funcional de la osteotomía basal en «V» de los metatarsianos centrales con elevación del primer metatarsiano, osteotomía dorsal más osteotomía de cierre y elevación del quinto metatarsiano en los pacientes de Charcot-Marie-Tooth en un período de cinco años. *Material y métodos:* Es un estudio prospectivo, aleatorio, longitudinal, observacional y descriptivo en un período comprendido de cinco años. El total de pacientes que cumplieron los criterios de inclusión fueron 24, 16 del sexo masculino y 8 del sexo femenino. Con un total de 34 pies, a siete se les realizó el procedimiento quirúrgico en el pie derecho, a siete en el pie izquierdo y a 10 de manera bilateral, quedando un total de 34 pies tratados. *Resultados:* Se encontró un coeficiente de correlación de Pearson de -0.1 y una T de 1.71. Con ello se observó una diferencia estadística significativa entre las variables con lo que a los seis meses encontramos que el tratamiento quirúrgico tiene beneficios representativos. *Conclusiones:* El estudio realizado mostró un valor estadístico significativo tanto en la función, dolor y alineación en pacientes que se sometieron al tratamiento quirúrgico, comparado con el grado previo al evento quirúrgico, por lo que se recomienda continuar con esta técnica en todos los pacientes que sean portadores de pie cavo anterior.

**Palabras clave:** pie cavo anterior, Charcot-Marie-Tooth, resultado clínico, tratamiento quirúrgico.

**ABSTRACT.** Hereditary sensorimotor neuropathy involves foot deformities such as varus and cavus foot and claw toes. Several surgical techniques have been described to treat Charcot-Marie-Tooth disease. *Objective:* To assess the clinical and functional result of «V» basal osteotomy of the central metatarsals with elevation of the first metatarsal, dorsal osteotomy plus closing osteotomy, and elevation of the fifth metatarsal in Charcot-Marie-Tooth patients during a five-year period. *Material and methods:* Prospective, randomized, longitudinal, observational and descriptive study conducted during a five-year period. Twenty-four patients met the inclusion criteria: 16 males and 8 females. Seven underwent the surgical procedure in the right foot, seven in the left, and 10 in both feet, for a total of 34 feet treated. *Results:* The Pearson correlation coefficient was -0.1 and T = 1.71. A statistically significant difference was seen between the variables, which meant that, in the six-month follow-up, surgical treatment had representative benefits. *Conclusions:* The study found a statistically significant value for function, pain and alignment in patients who underwent surgical treatment, compared with their status prior to surgery. It is therefore recommended to continue using this technique in all patients presenting with anterior cavus foot.

**Key words:** anterior cavus foot, Charcot-Marie-Tooth, clinical results, surgical treatment.

### Nivel de evidencia: IV

\* Adscrito al Servicio de Deformidades Neuromusculares y Patología de Pie y Tobillo.

\*\* Residente de Alta Especialidad en Cirugía de Pie y Tobillo y DNM.

\*\*\* Jefe de Servicio de Deformidades Neuromusculares y Patología de Pie y Tobillo.

Dirección para correspondencia:

Dra. Patricia Parra Téllez

Servicio de Deformidades Neuromusculares y Patología de Pie y Tobillo.

Calzada México-Xochimilco Núm. 282 6to piso, Col. Arenal de Guadalupe, Del. Tlalpan, CP 14289, México, D.F.

E-mail: drapatparra@hotmail.com

Este artículo puede ser consultado en versión completa en <http://www.medigraphic.com/actaortopedica>

## Introducción

La enfermedad fue descrita por primera vez en 1886 por el neurólogo francés Jean Martin Charcot y su alumno Marie, así como de forma independiente por Tooth en Inglaterra.<sup>1,2</sup>

La descripción de Charcot de la enfermedad fue exhaustiva, pero su explicación de la fisiopatología es incorrecta, pues lo atribuyó a una mielopatía; aunque Tooth describió la enfermedad un poco más tarde, clasificándola con precisión como un trastorno nervioso periférico.<sup>2</sup>

La enfermedad de Charcot-Marie-Tooth (CMT) no es en realidad una sola enfermedad, sino un grupo de defectos hereditarios en las proteínas de la mielina.<sup>1,3</sup>

Hoy, la enfermedad de Charcot-Marie-Tooth es entendida en términos genéticos, ya que existen diferentes defectos genéticos específicos que se han encontrado en su estudio.<sup>4</sup>

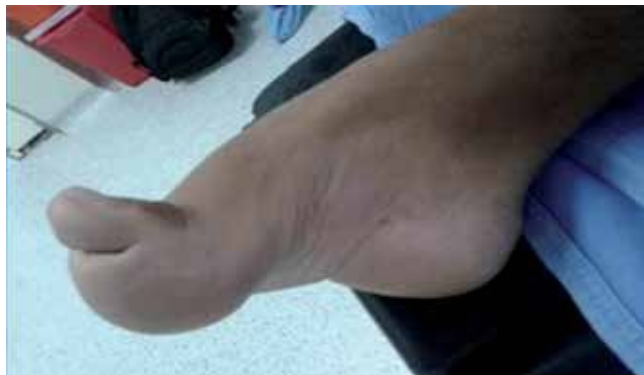Existen subtipos en la enfermedad de Charcot-Marie-Tooth:<sup>1</sup>

CMT-1, es la forma más común por encima de 50% de todos los casos. Es un defecto autosómico dominante y se caracteriza por velocidad de conducción lenta en un rango de 10 a 30 m/s, resultado de la desmielinización. En este subtipo hay una subdivisión: CMT-1A corresponde al 80%, la cual muestra un defecto en la segmentación de la proteína 22 de la mielina, ocasionando una trisomía dentro del cromosoma 17. El subtipo CMT-1B comprende del 5 al 10%, y se caracteriza por una mutación en el gen de la mielina  $P_0$ . Por último, en el subtipo CMT-1C el defecto genético aún se desconoce.

CMT-2, es la segunda forma más común, se presenta en 20% de los casos, con un defecto autosómico dominante; tiene la característica de que la velocidad de neuroconducción es normal; no existe evidencia de desmielinización; se ha identificado un defecto en la separación cromosomal en el loci.

CMT-X: el defecto se encuentra en otra proteína constituyente de la mielina, la conexina 32.

CMT-4: defecto autosómico recesivo; se describen defectos en diferentes cromosomas; aún se encuentra en estudio.



**Figura 1.** Características clínicas del pie cavo, varo y dedos en garra.

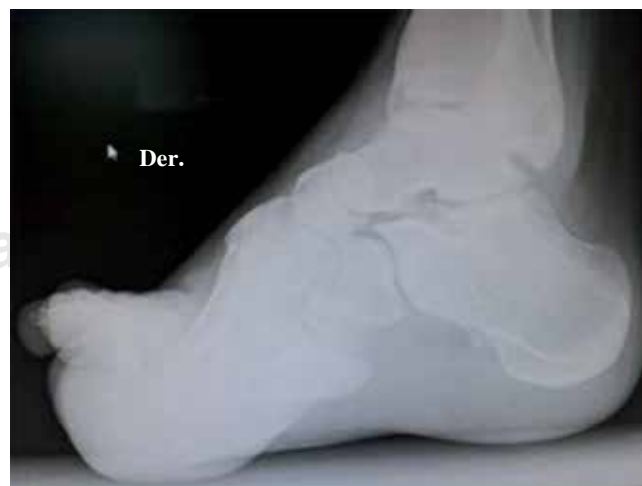La enfermedad de CMT es la causa más común de neuropatía hereditaria periférica, con una incidencia de 1 en 2,500 individuos.<sup>5,6</sup> Esta patología puede ser diagnosticada por medio de un estudio de electromiografía y biopsia del nervio sural.

La neuropatía hereditaria motora y sensitiva forma un grupo de alteraciones neurológicas; inicialmente presenta deformidad en los pies, como varo, cavo y dedos en garra (*Figura 1*),<sup>7,8</sup> una inherente forma de atrofia muscular de los peroneos, caracterizada por una progresiva debilidad y atrofia de los músculos distales, originándose en el pie y piernas y posteriormente en manos y antebrazos.

El desarrollo del pie cavo observado en la enfermedad de CMT es ocasionado por el imbalance muscular alrededor del pie y el tobillo (*Figura 2*).<sup>9</sup> Un modelo de hipotéticas propuestas por diversos autores describe una relación en la cual los músculos eversores que se encuentran débiles son dominados por los músculos inversores, los cuales se encuentran más fuertes causando un antepié y retropié en aducción.<sup>10</sup> De manera parecida, los flexores dorsales están débiles y son dominados por los flexores plantares causando una primera flexión plantar del metatarso y pie cavo anterior.<sup>8</sup> Además de lo antes comentado, se puede mencionar que el CMT incluye debilidad, hiperqueratosis dolorosas, inestabilidad lateral del tobillo y progresivo aumento del arco plantar.<sup>8,9,11</sup>

Durante la marcha normal, el centro de la presión plantar va cerca de la cabeza metatarsal; la flexión plantar hace que las cabezas metatarsianas tengan mayor apoyo plantar en 12%; el pie normal presenta un balance muscular entre los intrínsecos y extrínsecos, tejidos blandos y huesos que mantienen esta función; en relación con la enfermedad de CMT, esta relación se encuentra alterada, mostrando un aumento en la sobrecarga de las cabezas de los metatarsianos.<sup>7</sup>

Muchas soluciones quirúrgicas y no quirúrgicas han sido descritas para tratar la enfermedad de CMT, por ejemplo: procedimientos a partes blandas (alargamiento de la fascia



**Figura 2.** Imagen radiográfica de un pie cavo anterior donde se muestra el efecto óseo del imbalance muscular.

plantar), alargamiento del tendón de Aquiles, transferencia de Jones, transferencia del peroneo largo al corto, artrodesis interfalángicas, osteotomías a los metatarsianos, osteotomías a mediopié, osteotomías al calcáneo, triple artrodesis.<sup>8</sup>

Sobre el manejo quirúrgico del cavo anterior en la enfermedad de CMT se ha descrito poco; sin embargo, hemos encontrado en la literatura un conjunto de osteotomías de cierre a nivel dorsal sobre la base de los metatarsianos únicamente para tratar el cavo anterior; sin embargo, no existen estudios que muestren resultados sobre estas osteotomías.<sup>8</sup>

Se sabe que la neuropatía de Charcot-Marie-Tooth es progresiva; evoluciona con mayor deformidad pese al manejo de tejidos blandos; en adultos jóvenes los procedimientos quirúrgicos en partes blandas no proveen una completa corrección de la deformidad; las osteotomías a nivel del retropié solo muestran correcciones a nivel del varo y cavo; la fasciotomía plantar no modifica la sobrecarga sobre los metatarsianos ni corrige el cavo y la tenotomía de los extensores. En 1984, el Dr. Antonio Viladot, en su libro patología del antepié describe, según comunicación personal del Dr. Golfard, una osteotomía de la base del segundo al cuarto metatarsiano para corregir la metatarsalgia, cambiando el apoyo de la cabeza de los metatarsianos.<sup>7</sup>

Con lo antes descrito se decidió hacer un estudio empleando un conjunto de osteotomías en forma de «V» de la base del segundo al cuarto metatarsiano acompañado de una osteotomía de la base del primer metatarsiano y una osteotomía de la base del quinto metatarsiano con la finalidad de retirar sobrecarga a los metatarsianos. El propósito de este estudio es evaluar a largo plazo los resultados de este procedimiento quirúrgico en pacientes con diagnóstico de neuropatía hereditaria motora sensitiva (CMT), que acuden al Servicio de Deformidades Neuromusculares y Patología de Pie.

El objetivo es evaluar el resultado clínico y funcional de la osteotomía basal en V de los metatarsianos centrales con elevación del primer metatarsiano con osteotomía dorsal más osteotomía de cierre y elevación del quinto metatarsiano en los pacientes de Charcot-Marie-Tooth en un período de cinco años.

## Material y métodos

Es un estudio prospectivo, aleatorio, longitudinal, observacional y descriptivo en un período comprendido de cinco años.

Se incluyeron a todos los pacientes del Servicio de Deformidades Neuromusculares que contaron con el diagnóstico de neuropatía hereditaria motora sensitiva tipo II (Charcot-Marie-Tooth), manejados quirúrgicamente con osteotomías dorsales V al segundo, tercer y cuarto metatarsianos tipo Golfard, osteotomía dorsal a la base del primer metatarsiano y osteotomía de elevación al quinto tipo Chevron modificado, de marzo del 2008 a marzo del 2011.

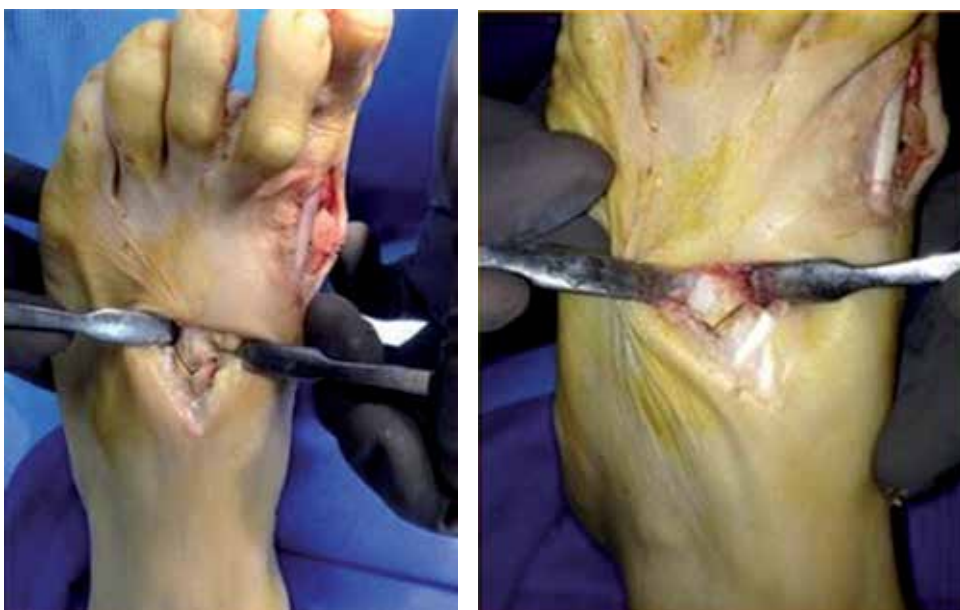Las variables estudiadas de tipo dependiente fueron: edad, sexo y lado afectado; las variables de tipo independiente: dolor, función y alineación.

Los criterios de Inclusión: pacientes con diagnóstico de Charcot-Marie-Tooth confirmado con electromiografía y biopsia de nervio sural, pacientes que llegaron al Servicio de Deformidades Neuromusculares sin tratamiento anterior de antepié, pacientes con diagnóstico de Charcot-Marie-Tooth con cavo anterior más metatarsalgia y dedos en garra, pacientes con edad mayor a 15 años, pacientes que acepten tratamiento quirúrgico. Los criterios de exclusión: pacientes con manejo quirúrgico de antepié previo, pacientes que no acepten tratamiento quirúrgico, pacientes menores de 15 años de edad. Los criterios de eliminación: pacientes que abandonen el seguimiento postquirúrgico, pacientes que no cuenten con diagnóstico de Charcot-Marie-Tooth.

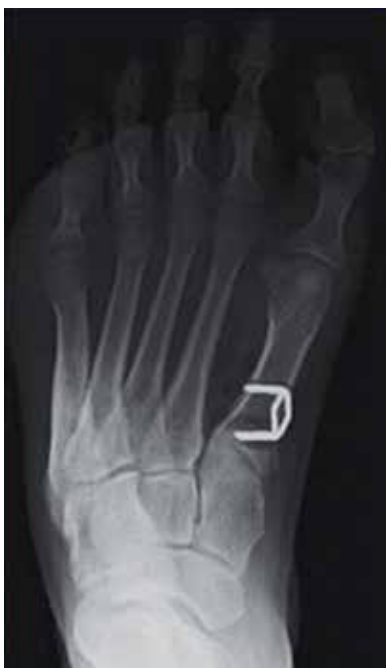De esta manera, el total de pacientes que cumplieron los criterios de inclusión fueron 24, 16 del sexo masculino y 8 del sexo femenino. Con un total de 34 pies, a siete se les realizó el procedimiento quirúrgico únicamente en el pie derecho, a siete únicamente en el pie izquierdo y a 10 de manera bilateral, sumando un total de 34 pies tratados. Para esta investigación se solicitó autorización por parte del Servicio de Ética del Instituto Nacional de Rehabilitación, así como la autorización del paciente mediante consentimiento informado.

## Descripción de la técnica quirúrgica

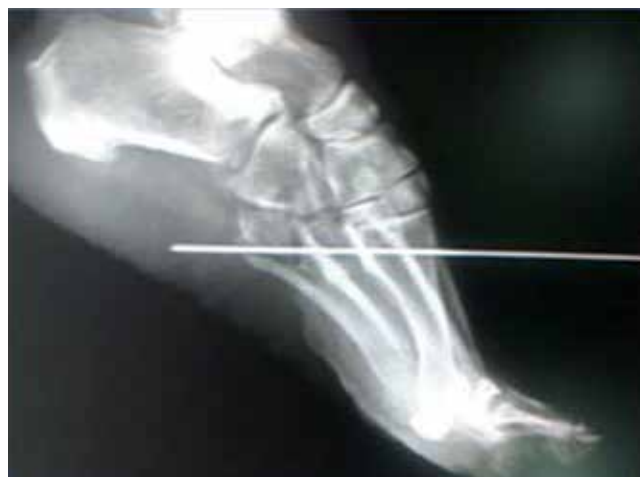La técnica quirúrgica consiste en colocar al paciente en decúbito dorsal previo bloqueo epidural; se coloca isquemia y posteriormente se realiza asepsia y antisepsia del miembro pélvico afectado, después se procede a colocar campos estériles; se realizan dos incisiones longitudinales a nivel del dorso del pie de dos centímetros aproximadamente entre el segundo y cuarto espacio metatarsiano, identificando la base de los metatarsianos; ya localizados, se procede a realizar una osteotomía en forma de V con vértice hacia proximal (*Figura 3*); una vez completada la osteotomía se desplaza el fragmento distal presionando la cabeza de los metatarsianos hacia dorsal para elevar las mismas; una vez realizada la maniobra se procede a realizar una tercera incisión dorsal a nivel de la base del primer metatarsiano, se disecciona por planos y se localiza la base del primer metatarsiano; posteriormente se procede a realizar una osteotomía metafisaria con cuña dorsal de 45 grados, se levanta la cabeza del primer metatarsiano y al cierre de la cuña se estabiliza y se fija con una grapa de compresión (*Figuras 4 y 5*). Por último, se realiza un abordaje lateral a nivel de la base del quinto metatarsiano, se disecciona por planos, se visualiza y se respeta la inserción del peroneo corto; se procede a realizar un corte en V lateral, con vértice hacia distal, se hace un segundo corte paralelo al corte más dorsal de esta V, extrayendo la pastilla de aproximadamente 2 mm de espesor; una vez realizado esto, se ejerce presión a la cabeza del quinto metatarsiano para así elevar dicho metatarsiano y se sugiere mantener reducción con clavillo Kirschner 0.062. Una vez corregido el cavo del antepié en todos los metatarsianos se procede a suturar por planos y se



**Figura 3.**  
Osteotomía tipo Golfar, para metatarsianos centrales.



**Figura 4.**  
Osteotomía dorsal al primer metatarsiano.



**Figura 5.** Osteotomía proximal de elevación al quinto metatarsiano.

coloca un vendaje especial para mantener la elevación de la cabeza de los metatarsianos y se protege con un zapato de marcha. Al día siguiente del postoperatorio iniciamos marcha asistida con muletas; a la sexta semana del postoperatorio se indica zapato normal.

### Resultados

Se estudiaron 24 pacientes, de los cuales 16 fueron hombres y 8 mujeres, con edades comprendidas entre los 17 y 65 años, con una media de 28.5 años, en un período comprendido de Marzo del 2008 a Noviembre de 2012 (Tabla

**Tabla 1. Edad de los pacientes.**

Grupos de edad	Número de pacientes
15-24	17
25-34	2
35-44	1
45-54	2
55-64	0
65-74	2

**Tabla 2. Lado afectado.**

Derecho	7
Izquierdo	7
Bilateral	10

1). El grupo de edad con mayor número de pacientes fue el comprendido en el rango de 15 a 24 años, con un total de 17 pacientes.

De los 24 pacientes, a siete se les trató el pie derecho (29%), a 7 el pie izquierdo (29%) y en 10 pacientes el procedimiento fue bilateral (42%), dando en total 34 pies (Tabla 2). El sexo predominante fue el masculino con 67% (femenino, 33%) (Tabla 3). Se valoró a cada paciente en el tiempo prequirúrgico y a los seis meses de postoperados individualmente (Figura 6), con esto se obtuvo un promedio total en la escala AOFAS prequirúrgico de 51.9 y un promedio postquirúrgico de 79.2 puntos (Figura 7).

Se encontró un coeficiente de correlación de Pearson de -0.1 y una T de 1.71. Con ello se observó una diferencia estadística significativa entre las variables, por lo que a los

seis meses encontramos que el tratamiento quirúrgico tiene beneficios representativos (Tabla 4).

### Discusión

De acuerdo con el estudio realizado se encontró que el tratamiento quirúrgico tiene beneficios en los pacientes con pie cavo anterior.

Los mejores resultados se obtuvieron en pacientes menores de 30 años, así como se observó que la presentación clínica es menos agresiva en el sexo masculino.

### Conclusión

En este estudio se observó una diferencia tanto en la función, dolor y alineación en pacientes que se sometieron al tratamiento quirúrgico, en comparación con el grado previo al evento quirúrgico, por lo que se recomienda continuar con esta técnica en todos los pacientes que presenten pie cavo anterior.

Se recomienda que mientras más pronto sea el tratamiento mejor será el pronóstico y los resultados tendrán mayor impacto.

Género	Número	Porcentaje
Masculino	16	67
Femenino	8	33
Total	24	100

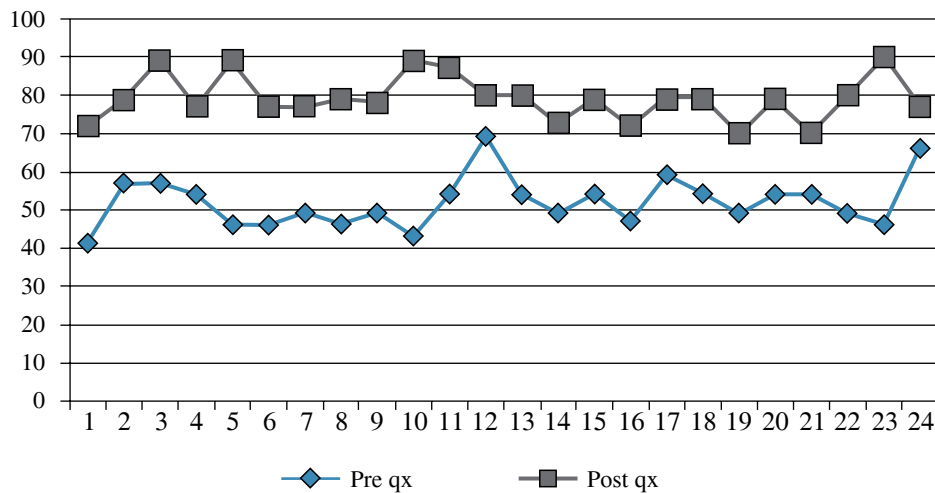


Figura 6.

Valoración de la escala AOFAS prequirúrgico y postquirúrgico individual.

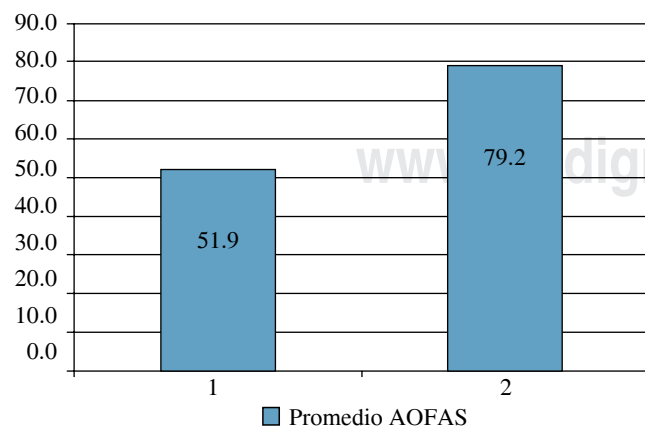


Figura 7. Promedio de la AOFAS prequirúrgico y postquirúrgico.

	41	72
Media	52.39130435	79.52173913
Varianza	41.06719368	33.8972332
Observaciones	23	23
Coefficiente de correlación de Pearson	-0.106837998	
Diferencia hipotética de las medias	0	
Grados de libertad	22	
Estadístico t	-14.28720058	
P (T <= t) una cola	6.51471E-13	
Valor crítico de t (una cola)	1.717144335	
P (T <= t) dos colas	1.30294E-12	
Valor crítico de t (dos colas)	2.073873058	



### Bibliografía

1. Gregory P, Guyton GP: Current concepts review: orthopaedic aspects of Charcot-Marie-Tooth disease. *Foot Ankle Intern.* 2006; 27 (11): 1003-10.
2. Tooth HH: *The peroneal type of progressive muscular atrophy.* Cambridge University Dissertation, H.K. Lewis, London, 1886.
3. Dyck PJ, Chance P, Lebo R, Carney JA: Hereditary motor and sensory neuropathies. In: Dyck PJ, Thomas PK, Griffin JW, Low PA, Poduslo JF (eds.): *Peripheral neuropathy.* 3rd ed. W.B. Saunders, Philadelphia, 1993; 1094-136.
4. Reilly MM, Hanna MG: Genetic neuromuscular disease. *J Neurol Neurosurg Psychiatry.* 2002; 73(Suppl 2): II12-21.
5. Burns J, Redmond A, Ouvrier R, Crosbie J: Quantification of muscle strength and imbalance in neurogenic pes cavus, compared to health controls, using hand-held dynamometry. *Foot Ankle Int.* 2005; 26 (7): 540-4.
6. Skre H: Genetic and clinical aspects of Charcot-Marie-Tooth disease. *Clin Genet.* 1974; 6: 98-118.
7. Parra TP, et al: Manejo quirúrgico del pie cavo anterior en pacientes con Charcot-Marie-Tooth: Acta Ortopédica Mexicana. 2006; 20(2): 53-58.
8. Holmes JR, Hansen ST Jr: Foot and ankle manifestations of Charcot-Marie-Tooth disease. *Foot Ankle.* 1993; 14(8): 476-86.
9. Mann RA, Missirian J: Pathophysiology of Charcot-Marie-Tooth disease. *Clin Orthop Relat Res.* 1988; (234): 221-8.
10. Tachdjian MD: The neuromuscular system-deformities of the foot and ankle. In: *Pediatric Orthopedics.* 2nd ed. Philadelphia: WB Saunders, 1990; 1937-57.
11. Alexander IJ, Johnson KA: Assessment and management of pes cavus in charcot-Marie-Tooth disease. *Clin Orthop.* 1989; 246: 273-81.