

## Artículo de revisión

## Escoliosis degenerativa del adulto

García-Ramos CL,\* Obil-Chavarría CA,\*\* Zárate-Kalfópulos B,\*\*  
Rosales-Olivares LM,\*\* Alpizar-Aguirre A,\*\* Reyes-Sánchez AA\*\*\*

Instituto Nacional de Rehabilitación

**RESUMEN.** La escoliosis del adulto es una deformidad rotacional compleja tridimensional de la columna, resultado de la degeneración progresiva de los elementos vertebrales en la edad madura, en una columna previamente recta; con un ángulo de Cobb mayor de 10° en el plano coronal, que además altera los planos sagital y axial. Se origina de una enfermedad degenerativa, asimétrica del disco y las facetas articulares, creando cargas asimétricas y posteriormente deformidad. El síntoma principal es dolor axial, radicular y déficit neurológico. El tratamiento conservador incluye fármacos y terapia física. Las infiltraciones epidurales y facetarias para bloqueo selectivo de raíces nerviosas mejora el dolor a corto plazo. El tratamiento quirúrgico se reserva para pacientes con dolor intratable, radiculopatía y/o déficit neurológico. No existe un consenso para las indicaciones quirúrgicas, sin embargo, se debe tener un entendimiento claro de los síntomas y signos clínicos. La meta de la cirugía es la descompresión de elementos neurales con restauración, modificación de la deformidad en forma tridimensional y estabilización del balance coronal y sagital.

**Palabras clave:** escoliosis del adulto, deformidad degenerativa de la columna vertebral, revisión, escoliosis, deformidad de la columna vertebral.

**ABSTRACT.** Adult scoliosis is a complex three-dimensional rotational deformity of the spine, resulting from the progressive degeneration of the vertebral elements in middle age, in a previously straight spine; a Cobb angle greater than 10° in the coronal plane, which also alters the sagittal and axial planes. It originates an asymmetrical degenerative disc and facet joint, creating asymmetrical loads and subsequently deformity. The main symptom is axial, radicular pain and neurological deficit. Conservative treatment includes drugs and physical therapy. The epidural injections and facet for selectively blocking nerve roots improves short-term pain. Surgical treatment is reserved for patients with intractable pain, radiculopathy and / or neurological deficits. There is no consensus for surgical indications, however, it must have a clear understanding of the symptoms and clinical signs. The goal of surgery is to decompress neural elements with restoration, modification of the three-dimensional shape deformity and stabilize the coronal and sagittal balance.

**Key words:** adult spinal deformity, degenerative spinal deformity, review, scoliosis, spine deformity.

### Nivel de evidencia: V

\* Residente Cirugía de Columna Vertebral.

\*\* Servicio Cirugía de Columna Vertebral.

\*\*\* División Cirugía de Columna Vertebral.

Instituto Nacional de Rehabilitación (INR) de la Secretaría de Salud (SS).

Dirección para correspondencia:

Dr. Alejandro Reyes-Sánchez

Camino a Santa Teresa Núm. 1055-684,

Col. Héroes de Padierna, CP 10700,

Deleg. Magdalena Contreras, México, D.F.

Tel: 56520062

E-mail: alereyes@inr.gob.mx

Este artículo puede ser consultado en versión completa en <http://www.medigraphic.com/actaortopedica>

### Definiciones

La escoliosis degenerativa o *de novo*, es una desviación de la columna resultado de una degeneración progresiva de los elementos de una columna previamente recta, en la edad madura, tiene una prevalencia de 6 a 68%.<sup>1</sup> Se observa como una deformidad rotacional compleja tridimensional, que afecta la columna en los planos sagital, coronal y axial.<sup>2</sup>

La escoliosis del adulto son las deformidades del esqueleto maduro, con un ángulo de Cobb mayor de 10° en el plano coronal, su prevalencia es de 60%.<sup>1,2,3</sup>

## Clasificación

Aebi y cols. clasificaron la escoliosis del adulto en tres tipos:

Tipo I. Degenerativa primaria o *de novo*. Se presenta después de la madurez esquelética y se caracteriza por deformidades vertebrales estructurales mínimas como fracturas por compresión en hueso osteoporótico, degeneración asimétrica del disco y de las facetas articulares, destrucción de las plataformas, malformación o mala alineación. Secundario a estos cambios se presentan estenosis espinal, espondilosis, abombamientos discales, formación de osteofitos y artritis de las facetas articulares, con hipertrofia capsular, hipertrofia del ligamento amarillo y calcificación del mismo.

Tiene predominio en la columna toracolumbar y lumbar, el ápex se presenta entre L3 y L4, L2 y L3 o L1 y L2. Estas curvas tienden a realizar una rotación translacional de la vertebra apical. La mala alineación sagital es responsable del dolor. Presenta una columna derecha durante la adultez y posteriormente se desarrolla la deformidad, se observan curvas más cortas que las curvas idiopáticas y en un inicio la deformidad del cuerpo vertebral se manifiesta menos que en la escoliosis idiopática (*Figura 1*).

Tipo II. Deformidad idiopática progresiva en la vida adulta. Se desarrolla antes de la madurez esquelética, pero se vuelve sintomática en la vida adulta, se presenta en la columna torácica, toracolumbar y lumbar. Aparece en la niñez o adolescencia progresando en la vida adulta, con degeneración secundaria e imbalance. La deformidad sagital es casi siempre exclusiva de un síndrome de espalda plana o pérdida de la lordosis fisiológica y en situaciones extremas una real cifosis.

Tipo III. Escoliosis degenerativa secundaria del adulto. Se localiza en la columna toracolumbar, lumbar o lumbosacra, su origen es en la columna o fuera de ella.

- Las que tienen su origen en la columna son secundarias a una curvatura adyacente (idiopática, neuromuscular o congénita); las que tienen su origen fuera de ella son debido a oblicuidad pélvica secundaria a una discrepancia de miembros pélvicos, cadera patológica o anomalía lumbosacra transitoria.
- Escoliosis secundaria a una enfermedad metabólica del hueso (principalmente osteoporosis) combinada con artritis asimétrica o fracturas vertebrales.<sup>4</sup>

Clínicamente, el grupo más importante es el tipo III y el tipo I, en pacientes ancianos ambas formas se agravan por la osteoporosis entrando entonces en el tipo II.<sup>3</sup> La mayor prevalencia se observa en mayores de 50 años con osteoporosis.<sup>5</sup>

Clasificación de Faldini. Ésta fue propuesta como un sistema para estandarizar las curvas y como guía para realizar la planeación quirúrgica. Las curvas se clasifican en:

Estables (tipo A). Presentan degeneración facetaria asimétrica que posteriormente involucra plataformas, ligamentos y discos intervertebrales; disminuyen en el arco de movilidad de la unidad vertebral y mantienen una deformidad fija, estos factores determinan la estenosis foraminal y segmentaria con compresión de las raíces nerviosas.

Las curvas tipo A se dividen a su vez en cuatro subtipos dependiendo de la sintomatología del paciente:

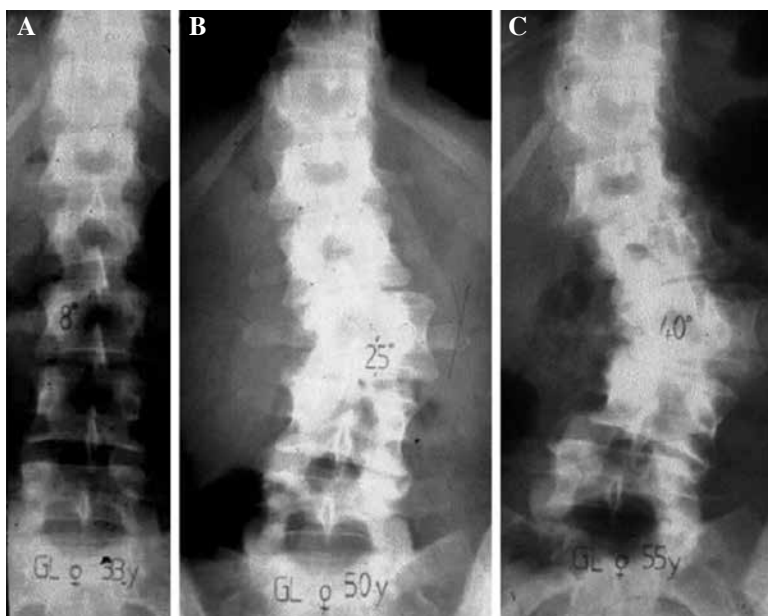
A1. Los síntomas dependen de la estenosis foraminal e hipertrofia facetaria.

A2. Síntomas de estenosis central.

A3. Dolor por proceso degenerativo discal.

A4. Combinación de los anteriores.

Inestables (tipo B). Caracterizados por la degeneración facetaria, plataformas, ligamento amarillo y discos intervertebrales que causan incremento de la movilidad del seg-



**Figura 1.**

Escoliosis del adulto tipo I: de novo. **A.** 33 años (8°); **B.** 50 años (25°); **C.** 55 años (40°). Tomado de Max Aebi. The adult scoliosis. *Eur Spine J.* 2005; 14: 925-48.<sup>4</sup>

**Tabla 1. Clasificación de Faldini. Sistema propuesto para estandarizar las curvas y guía para la planeación quirúrgica.**

Tipo de curva	Clasificación	Descompresión	Fusión
A. Estable	A1. Hipertrofia facetaria con estenosis foraminal	Hemilaminectomía con o sin foraminotomía unilateral Laminectomía más foraminotomía bilateral	Fusión posterolateral con o sin instrumentación
	A2. Hipertrofia facetaria con estenosis central	Hemilaminectomía más foraminotomía unilateral Laminectomía más foraminotomía bilateral	Fusión posterolateral con o sin instrumentación
	A3. Degeneración discal	Hemilaminectomía más foraminotomía unilateral más discectomía más restauración de la altura discal	Fusión posterolateral más intersomática con o sin instrumentación
	A4. Mixta	Hemilaminectomía más foraminotomía unilateral Laminectomía más foraminotomía bilateral	Fusión posterolateral con o sin instrumentación Fusión posterolateral más intersomática con o sin instrumentación
B. Inestables	B1. Hipermovilidad debido a degeneración facetaria	No descompresión Hemilaminectomía más foraminotomía unilateral Laminectomía más foraminotomía bilateral	Fusión posterolateral con o sin instrumentación
	B2. Degeneración discal	Foraminotomía unilateral o bilateral	Fusión posterolateral con o sin instrumentación o fusión posterolateral intersomática con o sin instrumentación
	B3. Mixta	Foraminotomía unilateral o bilateral	Fusión posterolateral con o sin instrumentación
	B4. Inestable con desbalance sagital	Foraminotomía unilateral o bilateral	Fusión posterolateral intersomática con o sin instrumentación

Tomado de Faldini C, Pagkrati S, Grandi G, Di Gennaro V, Faldini O, Giannini S. Degenerative lumbar scoliosis: features and surgical treatment. *J Orthop Traumatol.* 2006; 7: 67-71.<sup>6</sup>

mento afectado, con hipermovilidad facetaria, fractura de las superficies cartilaginosas y contractura de ligamentos. Estas curvas, se subdividen con base en los elementos anatómicos involucrados, siendo B1 aquella que presenta hipermovilidad debido a la degeneración facetaria, B2 la que presenta inestabilidad debido a la degeneración discal y B3 formas mixtas. Para cada tipo de curva se propuso un algoritmo de manejo quirúrgico con base en la descompresión y fusión (Tabla 1).<sup>6,7</sup>

Clasificación de la sociedad de investigación en escoliosis (SRS Scoliosis Research Society). Toma en cuenta la forma de la curvatura coronal según seis diferentes tipos: 1 simple torácica; 2 doble torácica; 3 doble mayor; 4 triple mayor; 5 toracolumbar y 6 lumbar. Las curvas torácicas tienen el ápex entre T2 y T11-T12, las curvas toracolumbares tienen el ápex entre T12 o L1, las curvas lumbares tienen el ápex entre el espacio L1-L2 y L4. Las curvas primarias torácicas son de 40° o más y la línea de plomada de C7 en el plano sagital debe ser lateral al cuerpo vertebral apical de la curva; las curvas torácicas superiores están estructuradas si la primera costilla torácica o la angulación de la clavícula es mayor o igual a 5° del lado ipsilateral del ápex de la deformidad. Las curvas lumbares y toracolumbares deben ser mayores de 30°. Incluye tres modificadores: el modificador sagital incluye la presencia de cifosis en cuatro regiones de la columna llamadas torácica proximal (T2-T5) con un ángulo mayor de 20°, torácica (T5-T12) con un ángulo mayor de 50°, toracolumbar (T10-L2) con un ángulo mayor de 20° y lumbar (T12-S1) con un ángulo mayor de 40°. El segundo modificador lumbar se usa si hay evidencia de disminución del espacio intervertebral, artrosis

facetaria, espondilolistesis o subluxación rotatoria de 3 mm o más en cualquier plano. El tercer modificador describe un desbalance sagital si la línea de plomada de C7 está a 5 cm o más anterior o posterior del promontorio sacro, el desbalance coronal se considera cuando la línea de plomada C7 está a 3 cm o más de la línea vertical sacra.<sup>8</sup>

Clasificación de Schwab. Considera la relación entre los hallazgos radiográficos como el ángulo de Cobb, localización del ápex de la curva, lordosis lumbar y subluxación de los cuerpos vertebrales y la correlación clínica. En esta clasificación los pacientes se agrupan con base en la localización del ápex de la deformidad; las curvas tipo I son únicas torácicas; las curvas tipo II son las torácicas mayores donde el ápex está entre T4 y T8; en las tipo III el ápex se encuentra en T9-T10; las toracolumbares mayores son las tipo IV, el ápex se encuentra en T11-L1; las tipo V son lumbares mayores con el ápex en L2-L4. Los modificadores de la lordosis tipo A son aquellos con marcada lordosis (> 40°); tipo B son los que presentan moderada lordosis (0-40°) y el tipo C sin lordosis. La presencia de subluxación se valora al medir la máxima subluxación intervertebral a cualquier nivel de la columna ya sea en el plano sagital o coronal. La limitación de esta clasificación es que no toma en cuenta el balance sagital, siendo éste un factor determinante en el resultado clínico de la deformidad de los pacientes.<sup>9</sup>

En 2012 se publicó la clasificación SRS-Schwab, esta nueva clasificación considera la relación entre los parámetros espinopélvicos y el balance sagital; este sistema toma en cuenta cuatro componentes: tipo de curva, incidencia pélvica menos

los modificadores de la lordosis lumbar, modificadores de la alineación global y modificadores de la alineación pélvica.

La curva se determina en el plano coronal, medida con el ángulo de Cobb y se clasifica en T: sólo torácica (una curva menor de 30° con el ápice en T9 o superior); L: TL/lumbar solamente (una curva menor de 30° con el ápice en T10 o inferior); D: curvas dobles con curvas T y TL/L mayores de 30°, N: sin deformidad en el plano coronal (curvas menores de 30°).

Modificador sagital (PI incidencia pélvica-LL lordosis lumbar). Se obtiene restando el valor de la incidencia pélvica y la lordosis lumbar, se considera 0 cuando el valor va de 0-10°, + o moderado con valor de 10-20°, ++ o marcado cuando es mayor de 20°.

Modificador de inclinación pélvica (PT *pelvic tilt*). Se asigna valor de 0 cuando es menor de 20°, + cuando está entre 20-30° y ++ cuando es mayor de 30°.

Modificadores de la alineación global. Se toma el eje vertical sagital (la distancia entre la línea de plomada y el borde posterior del sacro) y se considera 0 cuando es menor de 4 cm, + cuando tiene valores entre 4 y 9.5 cm y ++ cuando es mayor de 9.5 cm.

El tipo de curva y los modificadores sagitales son predictores de una pobre calidad de vida; los pacientes con una curva lumbar y deformidad sagital primaria presentan mayor índice de discapacidad y deterioro de la salud que los pacientes con doble curvatura o curva torácica.<sup>10</sup>

### Fisiopatología e historia natural

La escoliosis degenerativa del adulto se origina de una enfermedad degenerativa asimétrica del disco y de las facetas articulares a diferentes niveles, generando cargas asimétricas en un segmento espinal y consecuentemente en la columna lumbar y se manifiesta en una deformidad tridimensional. Las cargas asimétricas y la degeneración hacen un círculo vicioso al que se le añaden desórdenes me-

tabólicos como la osteoporosis, especialmente en mujeres postmenopáusicas, ocasionando colapsos vertebrales y progresión de la curva (*Figura 2*).<sup>3,4</sup>

La destrucción de elementos como discos, facetas articulares y cápsula articular es responsable de la inestabilidad uni- o multisegmento o multidireccional y se manifiesta como espondilolistesis u olistesis rotatoria y traslacional. La reacción biológica secundaria al imbalance es la formación de osteofitos en las facetas articulares (espondiloartritis) y en las plataformas (espondilosis) contribuyendo a la estrechez del canal espinal con calcificación e hipertrofia del ligamento amarillo y las facetas articulares; esta disminución del calibre del canal espinal causa estenosis de los recesos laterales y centrales. El colapso del disco provoca estenosis foraminal con la presencia de radiculopatía y claudicación neurogénica.<sup>4</sup>

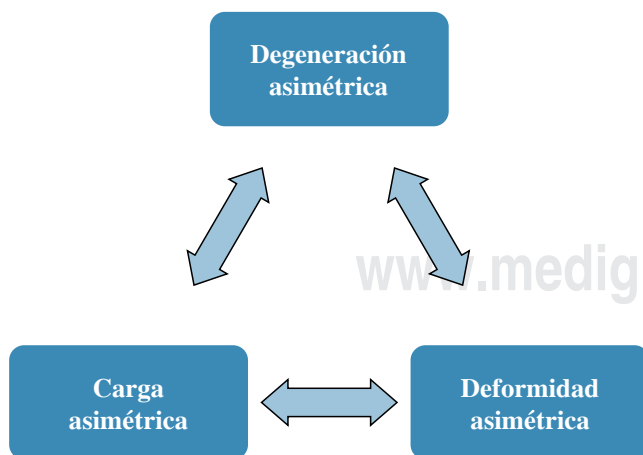
La escoliosis degenerativa coexiste con olistesis rotacional de 13 a 34%, se trata de una deformidad triaxial consistente en la rotación axial del eje vertical, traslación lateral a través de la conexidad de la curva y traslación anterior del eje sagital. Ploumis Avraam en 2007 realizó una revisión de pacientes con escoliosis degenerativa, encontró que las curvas lumbares degenerativas no exceden los 60° y/o progresan más de 3° por año. Los factores de progresión de la curva son grado 3 de Nash-Moe de rotación apical, un ángulo de Cobb de más de 30°, traslación lateral de 6 mm o más y la prominencia de L5 en relación con la línea intercresta.<sup>11</sup>

Aunque se ha mencionado que la osteoporosis, degeneración discal, cambios osteoartrosicos, anomalías condrales, fracturas por compresión, tropismo facetario y listesis lateral son factores para el desarrollo de escoliosis degenerativa, ninguno se ha relacionado directamente.<sup>5</sup>

La escoliosis degenerativa progresa a una tasa de 3° o más por año y los factores que afectan la progresión de la curva son curva mayor de 30°, rotación vertebra apical de más de 30%, 6 mm o más de listesis lateral, enfermedad discal degenerativa en la unión lumbosacra y la calidad del hueso principalmente en mujeres postmenopáusicas.<sup>1,2,5</sup>

### Presentación clínica

**Dolor.** La escoliosis del adulto se presenta con dolor en 90% de los pacientes. El dolor axial se presenta en una posición vertical, especialmente al encontrarse de pie o en sedestación, y éste mejora cuando el paciente retira la carga de la columna al colocarse en decúbito supino, decúbito lateral<sup>4,5</sup> o cuando adquiere posición sentado o en flexión.<sup>11</sup> El dolor se presenta sobre la convexidad (en 75% de los casos), en la curva, en puntos gatillo sobre las inserciones musculares alrededor de la cresta ilíaca y sacro o de manera difusa sobre el área espinal afectada. Se considera que el dolor es secundario a la fatiga de la musculatura paravertebral por sobrecargas no balanceadas, se crea inestabilidad de uno o más segmentos, causando un círculo vicioso que genera pérdida de la lordosis lumbar, pinzamiento de costillas y pérdida de la cintura.<sup>4,5</sup>



**Figura 2.** Fisiopatología de la escoliosis degenerativa, inicia con una degeneración asimétrica del disco, ocasionando cargas asimétricas y finalmente una deformidad tridimensional. Tomado de Max Aebi. The adult scoliosis. *Eur Spine J.* 2005; 14: 925-48.<sup>4</sup>

Dolor radicular y/o claudicación neurogénica. Las raíces nerviosas se estiran debido a la tracción a lo largo de la concavidad y son comprimidas por el espacio foraminal en la concavidad, causando dolor de miembros pélvicos al caminar o estar de pie.<sup>2,4</sup>

Déficit neurológico. Resulta de un síntoma insidioso debido a la progresión de la curva o a una herniación de fragmento del disco o descompensación aguda de la curva, el más frecuente es el déficit de la claudicación, mientras que el que genera disfunción de los esfínteres es infrecuente.<sup>1</sup> En una serie de 144 pacientes sintomáticos, 91 presentaron alteraciones neurológicas en los miembros pélvicos, con hipoprestesias de L4-L5; 61 presentaron atrofia de la pantorrilla o muslo. Los síntomas radiculares unilaterales son más comunes del lado de la concavidad.<sup>5</sup>

En cuanto al incremento de la curva, Kisngsley R. Chin y cols. reportaron la progresión de 0 hasta 22° en pacientes con escoliosis degenerativa sin manejo quirúrgico, en un seguimiento de 1.2-14.4 años, concluyen que el incremento de la deformidad, no es lineal.<sup>12</sup>

## Evaluación y diagnóstico

Se debe examinar asimetría de miembros pélvicos, pinzamiento de costillas, flexibilidad lumbar, alineación sagital y coronal. Para medir la alineación sagital, el paciente debe permanecer recto sin doblar las rodillas o caderas para perder la lordosis lumbar; para valorar la alineación coronal se traza la línea de plomada desde la base de la columna cervical al pliegue glúteo, se debe valorar la marcha, la movilidad de caderas y rodillas en búsqueda de contracturas, se evalúan los pulsos distales, la función motora es normal, los reflejos L4, L5 se pueden encontrar disminuidos, se valora la flexibilidad de las curvaturas mediante los arcos de movilidad, pudiendo ser totalmente flexible; parcialmente flexible a través de segmentos móviles y fija. Durante la exploración, la hiperextensión de la columna lumbar exacerba el dolor de espalda y de los miembros pélvicos.<sup>5</sup>

Además de la exploración clínica, se requieren radiografías panorámicas en vista anteroposterior y lateral, en éstas se evalúa la localización de la curva, número de niveles involucrados, la dirección, magnitud y la progresión de la curva; se busca la presencia de listesis lateral, rotación apical y alteraciones en los espacios intervertebrales, espondilolistesis, osteofitos y fracturas por compresión.<sup>5,13</sup>

Para medir la curvatura se utiliza el ángulo de Cobb en cada radiografía. Un balance sagital ideal se puede definir como una línea de la plomada a partir de la mitad del cuerpo vertebral de C7 y el espacio discal en L5-S1, en una columna balanceada esta línea pasa a través del tercio posterior de la plataforma del cuerpo de S1 y hasta 4 cm hacia anterior se considera normal, con una angulación pélvica menor de 25°. Se deben medir la lordosis lumbar, angulación pélvica y eje vertical sagital.<sup>14</sup> Se solicitan radiografías dinámicas para evaluar la flexibilidad de la curva y la habilidad com-

pensatoria de los segmentos adyacentes, éste es el factor que determina el tipo de abordaje quirúrgico.<sup>1</sup>

Louis Boissière, en 2013, publicó el índice de lordosis lumbar, este índice es el radio entre dos parámetros existentes: lordosis lumbar e incidencia pélvica; este índice al igual que los parámetros descritos por Schwab (lordosis lumbar menor de 40° y eje sagital vertical de 9.5 cm) sirven para valorar la mala alineación.<sup>14</sup>

La TAC, mielografía y RMN proporcionan una visión local de la anatomía e identifican el sitio de estenosis. La electromiografía, estudios de velocidad de conducción y evaluaciones de la función pulmonar pueden ser de utilidad.<sup>1,5</sup>

## Tratamiento no quirúrgico

Se indica manejo conservador a aquellos pacientes que no presentan radiculopatía, estenosis significativa o lumbalgia, aquéllos que tienen una curva < 30° con < 2 mm de subluxación con osteofitos anteriores; a estos pacientes, se les ofrece un seguimiento periódico para monitorear la progresión de la curva.<sup>4,13</sup> El tratamiento conservador incluye fármacos, terapia física, ejercicio, terapia en tanque, yoga, manipulación quiropráctica. Los medicamentos tales como AINES, narcóticos y relajantes musculares disminuyen el dolor, se debe tener precaución con el uso crónico de éstos, ya que pueden provocar síndrome de dolor crónico irreversible.<sup>1</sup> Los antidepresivos tricíclicos mejoran el dolor nocturno y la gabapentina disminuye el dolor neurogénico. En términos de dolor entre más larga la curvatura peor la intensidad del dolor.<sup>5</sup> El uso de órtesis provee alivio temporal del dolor, pero el uso prolongado provoca debilidad muscular y aunque no tiene efecto en la progresión de la curva, sí favorece la atrofia muscular y por ende mayor inestabilidad asimétrica.<sup>13</sup> Las infiltraciones epidurales y facetarias para bloqueo selectivo de raíces nerviosas mejora el dolor a corto plazo, facilita mejor implementación de medicina física y rehabilitación y puede retrasar la deformidad y sintomatología.<sup>4</sup>

Las indicaciones para cirugía son dolor debilitante que no responde a métodos no quirúrgicos de más de seis meses, afección severa de la calidad de vida, déficit neurológico y por disconfort cosmético, aunque cosméticamente, son bien toleradas por los pacientes mayores de 40 años.<sup>4</sup>

Particularmente se toma en cuenta a pacientes con curvas en riesgo de progresión definida así como un incremento de > 10° o incremento en la subluxación > 3 mm o intensificación de la sintomatología.<sup>13</sup> Se ofrece manejo quirúrgico a aquellos pacientes que presenten curvaturas mayores de 50-60° en la región torácica, curvaturas lumbares de más de 40°, cifosis torácica mayor de 60° y lumbar mayor de 5°, angulaciones de las plataformas de L3 y L4, presencia de olistesis > 6 mm.<sup>1,13</sup> Se debe tomar en cuenta la edad, las comorbilidades médicas, la historia clínica, la densidad ósea, el estado nutricional, el tipo de actividad, el desbalance coronal y sagital, la rigidez de la curva y las expectativas del paciente.<sup>2</sup> El pronóstico es malo para pacientes de mayor edad, con alto IMC, con presencia de

depresión o ansiedad, uso de narcóticos, fumadores y con mayor índice de discapacidad funcional y de dolor.<sup>15</sup>

No existe un consenso para las indicaciones quirúrgicas, sin embargo, se debe tener un entendimiento claro de los síntomas y signos clínicos.<sup>1</sup> La magnitud de la curva y la edad son predictores de la flexibilidad de la curva.<sup>3,4</sup> La meta de la cirugía es la descompresión de elementos neurales con restauración y estabilización del balance coronal y sagital.<sup>16</sup> Un balance sagital positivo de más de 4 cm o síndrome de espalda plana son factores importantes para el resultado final.<sup>16</sup>

Las contraindicaciones para la cirugía son: condiciones cardiopulmonares asociadas, estadios tardíos de osteopenia o condiciones físicas o mentales que deterioren la cirugía y apropiada rehabilitación.<sup>16</sup> Smith realizó un seguimiento durante dos años en pacientes con escoliosis degenerativa, quienes recibieron manejo quirúrgico versus pacientes tratados de manera conservadora, se observó mejoría en el índice de discapacidad, dolor de espalda, dolor de miembros pélvicos y estado de salud en el grupo con manejo quirúrgico.<sup>17,18</sup> Gang Li reportó mejoría en cuanto a dolor, calidad de vida, autoimagen, salud mental y restauración global en pacientes mayores de 65 años con diagnóstico de escoliosis del adulto, tratados mediante manejo quirúrgico en comparación del grupo no quirúrgico.<sup>19</sup>

Las opciones quirúrgicas según Silva y cols. incluyen I descompresión, II descompresión y fusión limitada con instrumentación posterior, III descompresión y fusión de la curva con instrumentación posterior, IV descompresión y fusión instrumentada anterior y posterior, V instrumentación torácica y extensión de la fusión, VI inclusión de osteotomías para deformidades específicas.<sup>13</sup>

### Nivel I. Descompresión

Opción de tratamiento en presencia de claudicación neurogénica secundaria a estenosis de los recesos lateral y central, en sintomatología limitada de los miembros pélvicos, sin dolor significativo axial de espalda, en inestabilidad segmentaria o progresión de la deformidad. Los procedimientos para esta operación son laminotomía, laminectomía, descompresión foraminal y extraforaminal; estos procedimientos proveen alivio sintomático pero no tienen efecto en la progresión de la curva, inestabilidad o dolor axial, estos síntomas empeoran con el tiempo, especialmente después de la descompresión y requieren a menudo una segunda intervención. Este tipo de cirugía se prefiere en pacientes ancianos con problemas médicos asociados y en curvas pequeñas sin subluxación vertebral lateral.<sup>2</sup> Radiográficamente deben existir osteofitos anteriores, un balance sagital y global razonable y no más de 2 mm de subluxación.<sup>13</sup> Las complicaciones son menores (10%) en comparación con el grupo descompresión y fijación (56%).<sup>15</sup> Por tal motivo se considera que la descompresión se debe asociar con procedimientos de artrodesis y/o de fijación.<sup>2</sup>

Como lo observamos en los reportes de Shapiro, quien observó 94% de satisfacción a los dos años de postoperados en 16

pacientes tratados con reconstrucción anterior y posterior de la escoliosis idiopática y estenosis, el índice de discapacidad de Oswestry mejoró de 44.3 a 26.4.<sup>20</sup> Sin embargo, Frazier y cols. reportaron 15 pacientes con escoliosis y estenosis tratados sólo con descompresión, todos ellos presentaron incremento en el dolor evaluado con escala visual análoga (EVA).<sup>21</sup>

### Nivel II. Descompresión y fusión limitada con instrumentación posterior<sup>13</sup>

Los pacientes con escoliosis degenerativa con más de 15 a 20°, subluxación lateral e inestabilidad dinámica deben ser tratados con descompresión y fusión.<sup>11</sup>

Los conceptos «fusión selectiva y fusión corta», se definen como la fusión dentro de la deformidad que no excede la vertebra final, permiten la corrección de la curva.<sup>22,23</sup> Ésta, es una opción para prevenir la inestabilidad que provoca la descompresión sola, la fusión involucra el área que se descomprimió, está indicada para escoliosis moderadas curvas < 30°, subluxación moderada de la vertebra apical (> 2 mm), sin osteofitos en el área de descompresión y buen balance global,<sup>13</sup> como complicaciones se reportan: enfermedad del segmento adyacente y degeneración acelerada fuera del área de fusión, por lo que no se recomienda detener la fusión en el ápex de la curva.<sup>2,23</sup>

### Nivel III. Descompresión y fusión de la curva con instrumentación posterior

La fusión larga se extiende más allá de la vertebral final, actúa como un brazo de palanca contra los segmentos adyacentes de arriba y de abajo de la fusión resultando en descompensación sobre la curva lumbar, lo que ocasiona desequilibrio global de la columna vertebral,<sup>3</sup> presenta mayor número de complicaciones perioperatorias. Está indicada para pacientes con ángulo de Cobb severo (> 45°), subluxación rotatoria, subluxación de la vertebral apical severa (2 mm), sin presencia de osteofitos en la región anterior y con balance sagital y coronal razonable;<sup>13</sup> se prefiere fusión larga para evitar la presencia de enfermedad del segmento adyacente.<sup>23</sup> La mejoría del dolor axial y el éxito de la fusión se atribuyen a la corrección de la escoliosis y la restauración de la lordosis lumbar y el balance sagital.<sup>2</sup>

Los abordajes posteriores incluyen también la posibilidad de artrodesis intersomática con técnica PLIF (*postero lateral intersomatic fusion*) y TLIF (*transforaminal lumbar intersomatic fusion*), las tasas de corrección son 67.8% para el ángulo de Cobb, 44.4% para angulación de la lordosis y 80% para los ángulos segmentarios de la lordosis. Con una tasa de complicaciones de 39% y cirugías de revisión de 26% debido a las complicaciones neurológicas o mecánicas.<sup>16</sup>

Se prefiere artrodesis posterolateral con instrumentación en pacientes con listesis lateral de +5 mm, anterolistesis o altura residual del espacio del disco con escoliosis degenerativa o cuando se trate de pacientes con dolor importante acompañado de claudicación neurogénica.<sup>5</sup>

La descompresión y fijación incluyen tornillos pediculares y sistema de barras que ofrecen fijación segmentaria, corrección triplanar y equilibrio de la deformidad.<sup>1</sup>

La instrumentación posterior corrige la escoliosis, sin embargo, resulta difícil restaurar la lordosis lumbar, esto requiere liberación intervertebral anterior combinada con soporte de la columna anterior e incluso considerar osteotomías vertebrales.<sup>2</sup>

El abordaje anterior con fusión intersomática ha demostrado excelente corrección de la deformidad y alta tasa de satisfacción en pacientes seleccionados. Las ventajas de esta técnica, además de la corrección de la curva, son: mejorar la fusión al usar injerto o cajas y tener una superficie de área más grande, descompresión de los elementos neurales, mejor visualización del espacio del disco y preservación de la musculatura posterior. Las complicaciones de este procedimiento son daño vascular, íleo, trombosis de la arteria ilíaca izquierda, pseudoartrosis, lesiones nerviosas ilioinguinales e iliohipogástricas, desplazamiento del injerto, lesión ureteral o vesical, hernia abdominal y eyaculación retrógrada. Crandall y cols. compararon ALIF (*anterior lumbar intersomatic fusion*) con PLIF y reportaron que no existen diferencias clínicas en los resultados ni en la tasa de complicaciones.<sup>24</sup>

Patel Niraj realizó un seguimiento a 73 pacientes con escoliosis degenerativa lumbar, tratados mediante fusión por abordaje lateral directo (DLIF/XLIF), fusión posterolateral (PLF), fusión intersomática lumbar anterior (ALIF) y fusión intersomática lumbar transforaminal (TLIF). Se analizaron radiografías AP y lateral de columna lumbar pre- y postquirúrgicas, se midió el ángulo de Cobb, escoliosis de cada nivel intervertebral, olistesis, lordosis global, lordosis focal, peso del disco. Se encontró que la técnica DLIF/XLIF es significativamente más efectiva que PLF y TLF en corregir el ángulo de Cobb global y similar en efectividad con ALIF. Se encontró un incremento de 72% en la altura de la región anterior del disco y 48% de incremento en la altura de la parte posterior del disco.<sup>25</sup>

La artrodesis intersomática también puede ser realizada mediante abordaje lateral transposas, que trae consigo menor tasa de complicaciones con menor sangrado y menor morbilidad. Mediante esta técnica no se puede acceder al nivel L5-S1 por la presencia de la cresta ilíaca, se ha reportado lesión del plexo lumbar y déficit sensitivo o dolor en la región anterior del muslo aun con el uso de monitoreo intraoperatorio.<sup>2</sup>

Díaz desarrolló un abordaje para fusión extrema lateral intersomática por vía mínima invasiva, el cual aplican para el tratamiento de escoliosis degenerativa, éste consiste en dos incisiones de dos pulgadas, por las cuales se realiza la disección del espacio retroperitoneal, guiado por un dilataador sobre la superficie del músculo psoas, éste pasa el psoas y se logra un canal para visualizar directamente el disco lateral, se siguieron a 18 pacientes durante un año con mejoría del dolor y mejoría de la función,<sup>26</sup> en el seguimiento a tres años en 39 pacientes se observó que este

es un procedimiento con menor morbilidad, que alivia el dolor, mantiene las correcciones en el plano coronal y sagital.<sup>27</sup>

Pimenta y cols. realizaron un estudio prospectivo no aleatorizado a 14 pacientes con edad media de 69.64 años, con diagnóstico de escoliosis degenerativa con afección de más de 4 a 7 niveles, tratados mediante abordaje mínimo invasivo lateral retroperitoneal (XLIF). En los procedimientos no presentaron complicaciones, la media de la cirugía fue de 121 minutos, la pérdida sanguínea de 50 cm<sup>3</sup>. Se reportó mejoría del dolor de 8.33 preoperatorio a 3.16 a los dos años postquirúrgicos, se encontró mejoría en los índices de incapacidad de Oswestry de 51.2 preoperatorios a 27.33 a los dos años de la cirugía. La alineación medida por ángulo de Cobb presentó mejoría de 16.4° prequirúrgico a 7.8° a dos años postquirúrgico, la lordosis fue de 35.7° prequirúrgica a 46.5° a los dos años de la cirugía.<sup>28</sup>

Christopher Furey realizó una revisión retrospectiva clínica y radiográfica de 56 pacientes con diagnóstico de escoliosis degenerativa lumbar, quienes fueron sometidos a descompresión posterior y fusión instrumentada, se les dio seguimiento a 7.2 años. Para la extensión proximal de la fusión se eligió la vertebra neutral más baja, para la extensión distal fue L5 en 45 pacientes y S1 para cuatro pacientes por presentar espondilolistesis y laminectomía previa en siete pacientes. Se midieron dolor con EVA, índice de incapacidad de Oswestry y cuestionarios para satisfacción del paciente y mejoría del dolor de piernas y lumbalgia. Se observó que la mejoría del dolor de piernas fue excelente en 49 pacientes, buena en 5 pacientes, de lumbalgia excelente en 42 pacientes, buena en 10 pacientes y pobre en 4. Cincuenta pacientes estuvieron satisfechos con la cirugía, tres estuvieron parcialmente satisfechos y tres insatisfechos. El dolor mejoró de 7.2 a 2.9. Diez pacientes requirieron una cirugía adicional, dos pacientes requirieron extensión de la fusión a S1. Cinco de los 11 pacientes con fusión a S1 requirieron nueva cirugía.<sup>29</sup>

#### Nivel IV. Descompresión y fusión instrumentada anterior y posterior<sup>13</sup>

Las deformidades más rígidas requieren liberación anterior incluyendo liberación del ligamento longitudinal anterior y complejo disco osteofitario.<sup>1</sup>

La fusión anterior juega un papel en la corrección de la hipocifosis y el desbalance, añade descompresión por medio de la distracción foraminal, ayuda a disminuir la pseudoartrosis, sobre todo en fumadores, diabéticos y pacientes con osteopenia, previene la falla de los implantes por sobrecarga especialmente en obesos. Se recomienda para pacientes con estenosis severa, lumbalgia, síntomas secundarios a la deformidad e imbalance sagital, no deben existir osteofitos anteriores, hipercifosis torácica o > 2 mm de subluxación.<sup>13</sup> Un abordaje combinado es necesario para curvaturas grandes con imbalance sagital y coronal. Estos abordajes incrementan el tiempo de cirugía y pueden resultar en incremen-

to de las tasas de morbilidad, a pesar de estas desventajas, la literatura demostró mejores tasas de fusión, de corrección de la deformidad y mejores resultados en cuanto a sintomatología.<sup>16</sup> El abordaje anterior para fusión, junto con la fijación posterior segmentaria y artrodesis posterolateral provee una artrodesis circunferencial 360° y condujo a un aumento significativo de la lordosis lumbar comparado con el abordaje posterior.<sup>30</sup> David Matusz realizó una comparación entre la corrección en los planos coronal y sagital posterior a la corrección quirúrgica por vía posterior y doble (anterior y posterior), en 43 pacientes con diagnóstico de escoliosis degenerativa, encontrando que el grado de corrección radiográfica es el mismo y sólo realizando el abordaje posterior se reduce el trauma quirúrgico y no añade mayor número de riesgos o complicaciones, razón por la que se prefiere dicho abordaje.<sup>31</sup> El procedimiento puede incluir abordaje posterior solamente o combinado anterior y posterior; Marchesi e Aebi trataron 27 pacientes de 60 años con curvaturas de 22 a 28° con descompresión y fusión con instrumentación posterior, en 4.5 años de seguimiento 86% de los pacientes presentaron satisfacción y alivio del dolor con mejoría en la habilidad para caminar, la corrección de la curva fue de 50% y la lordosis lumbar incrementó de 45 a 54°.<sup>32</sup>

### Nivel V. Instrumentación torácica y extensión de la fusión<sup>13</sup>

Se utiliza en pacientes con estenosis severa, lumbalgia, síntomas secundarios a la deformidad, imbalance sagital, hipercifosis y/o descompensación torácica, además de imbalance coronal y/o global.

#### Selección del nivel de fusión

Los niveles para ser incluidos en la fusión pueden ser difíciles de determinar, la mayoría de los cirujanos optan por limitar la fusión a la unión toracolumbar, que puede conducir a la descompensación con cifosis progresiva garantizando una cirugía adicional.<sup>1</sup>

Sigurd Berven realizó un análisis de 27 pacientes con diagnóstico de escoliosis degenerativa sometidos a tratamiento quirúrgico, encontró que la fusión de los niveles medidos de Cobb es la estrategia más fiable para la valoración quirúrgica de la escoliosis degenerativa.<sup>30</sup> Gene Cheh realizó un análisis de los pacientes con diagnóstico de escoliosis degenerativa sometidos a descompresión y descompresión con fusión limitada, ambos grupos demostraron resultados similares en cuanto al grado de satisfacción, el grupo tratado con descompresión mostró menor recurrencia.<sup>33</sup>

Los criterios para determinar el nivel de la fusión son: no detener en el ápex de la curva, incluir la cifosis de la unión, la subluxación lateral severa, las espondilolistesis, las retrolistesis y se debe considerar que es preferible que la vertebra superior instrumentada quede horizontal y nunca inclinada.<sup>22</sup>

Detener la fusión en L1 o L2 trae consigo mayor incidencia de enfermedad del segmento adyacente, por lo que la fusión se recomienda desde T10 o más arriba. Previamente se tomaba T10 como límite para realizar la fusión proximal, se pensó que al articularse con las costillas, sería un nivel más firme y esto disminuiría la incidencia de enfermedad del segmento adyacente; sin embargo, en 2013, Kyu-Jung y cols., demostraron que no existe correlación entre la fusión a nivel de T10, T11 o T12 y la presencia de enfermedad del segmento adyacente, por lo que se recomienda que la fusión se realice a partir de la vertebra neutral para el segmento proximal.<sup>22</sup> Se ha observado que la fusión a partir de T10 presenta mayores complicaciones transquirúrgicas, por sus relaciones anatómicas.<sup>2</sup>

Fusión corta versus fusión larga. La fusión corta se define como la fusión dentro de la deformidad que no excede la vertebra final, la fusión larga se extiende más allá de la vertebral final. La fusión larga presenta mayor número de complicaciones perioperatorias. La fusión corta es suficiente para pacientes con ángulo de Cobb pequeño y buen balance; para pacientes con ángulo de Cobb severo y subluxación rotatoria se prefiere fusión larga para evitar la presencia de enfermedad del segmento adyacente.<sup>22,23</sup> Simmons selecciona diferentes tipos de fusión de acuerdo con su clasificación de tipos de escoliosis degenerativa, para el tipo I prefiere instrumentación corta con distracción aplicada a la concavidad de la curva para descompresión de estructuras neurales, para el tipo II prefiere instrumentación larga y fusión con maniobra desrotatoria para reducción de la escoliosis. Los tornillos pediculares con el método más apropiado para la fijación de hueso osteoporótico con elementos posteriores ausentes después de la descompresión, en caso de descompensación significativa en el plano coronal y sagital, es sustancial extender la fusión al sacro. 83% de los pacientes reportaron dolor severo antes de la cirugía y 93% se reportaron con dolor moderado o asintomático después de la cirugía. La escoliosis se redujo de 37 a 18° en el último seguimiento.<sup>34</sup>

Yongjung Kim realizó un estudio retrospectivo en 71 pacientes con diagnóstico de escoliosis lumbar del adulto con una media en el ángulo de Cobb de 55°, tratados mediante fusión instrumentada desde la columna torácica (T11-L2) al nivel L5 o S1, se les hizo un seguimiento mínimo de dos años. La tasa de cirugías de revisión fue de 15% (11 pacientes), sólo cuatro requirieron extensión proximal, no se encontraron diferencias significativas en las mediciones radiográficas o evolución clínica.<sup>35</sup>

Inclusión del segmento lumbosacro. Pacientes con curvas lumbares o toracolumbares tienen al menos algún grado de degeneración en los segmentos L4-L5 y/o L5-S1, aunque no presenten dolor al momento de la decisión quirúrgica, el dolor se presenta posterior a la fusión. Un rápido deterioro requerirá fusión del sacro. Las opiniones de los expertos están divididas al respecto, si es mejor inicialmente la fusión del sacro o se debe esperar hasta presentar la sintomatología.<sup>2,4,36</sup> Edwards y cols. reportaron que 61% de los pacientes



a los que se les fija hasta L5 presenta cambios degenerativos, dejando un desbalance sagital e incrementando el riesgo de una nueva intervención quirúrgica, de acuerdo con su estudio es preferible la fusión hasta S1 en pacientes con desbalance sagital, sin embargo, la tasa de complicaciones es mayor, la pseudoartrosis se desarrolla hasta en 42% de los casos de fusión a S1 y en 4% de los casos de fusión a L5, se puede presentar descompensación sagital posterior a la fusión del sacro, por lo que es importante restaurar la lordosis lumbar.<sup>2,37</sup>

De 2002 a 2007 Alexander Tuschel y cols. realizaron un estudio prospectivo de 113 pacientes sometidos a cirugía por escoliosis lumbar degenerativa, a 72 pacientes se les practicó instrumentación a L5, 41 pacientes hasta S1. Las indicaciones para incluir el segmento lumbosacro fueron oblicuidad de la pelvis con desbalance, inestabilidad, estenosis y espondiloartrosis severa. La degeneración discal sola no se consideró una indicación para incluir S1; se dio seguimiento durante un año y se encontró que no hay diferencia entre las mediciones reportadas del SF36 y ODI entre grupos. Se encontró que incluir el sacro en la instrumentación generó mayores tasas de cirugía de revisión, pseudoartrosis, mayor número de complicaciones, pérdida sanguínea e infecciones.<sup>38</sup>

En la mayoría de los casos de escoliosis degenerativa una simple corrección, descompresión e instrumentación no resuelve el problema, algunos pacientes requieren un rebalance de la columna con el uso de osteotomías.<sup>4</sup>

Dennis Crandall utilizó la translación de la vértebra para el manejo de la escoliosis degenerativa del adulto en 43 pacientes con una edad media de 60 años, se comparó con un grupo control de 17 pacientes al que se le realizó desrotación con barra, se analizaron las curvas y se encontró mejoría de la corrección de la curva usando la translación de la vertebra usando un tornillo para reducción. La mejoría más importante se observó en pacientes con escoliosis toracolumbar y lumbar.<sup>39</sup> Kyu Jung Cho comparó pacientes con escoliosis degenerativa lumbar tratados mediante descompresión y fusión con tornillos transpediculares en un seguimiento a dos años. Veintiuno fueron tratados mediante fusión hasta S1 y 24 pacientes tratados hasta L5, el nivel de fusiones fue 6.08 segmentos, se observó mejoría en la restauración de la lordosis lumbar en el grupo con fijación hasta S1, la corrección del balance coronal fue igual en los dos grupos. Para el grupo con fusión hasta L5 33% presentó degeneración discal de L5S1 antes de la cirugía y 71% presentó progresión de degeneración. No se encontró diferencia estadística en la pérdida de sangre, calificación de Oswestry ni restauración del balance sagital o coronal.<sup>40</sup>

## VI. Osteotomías

Indicadas en pacientes que presentan curvas rígidas; son aquellas que corrigen < 30% en las radiografías en flexión. Recuperar el balance de la columna es la meta más importante de las osteotomías, además disminuyen la carga en la interfase hueso-metal.<sup>13</sup> Existen diversos tipos de osteoto-

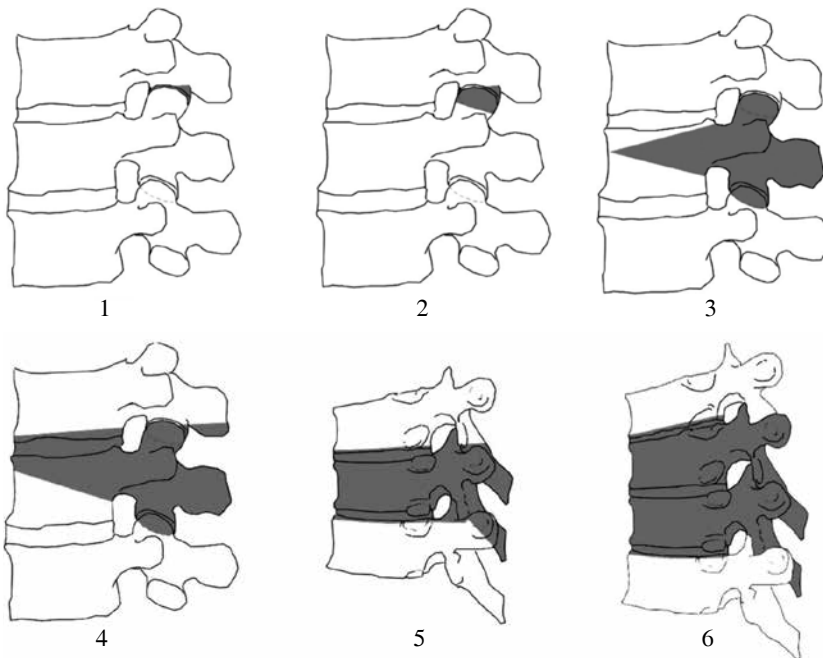
mías, las indicaciones para las osteotomías de tres columnas se han descrito para la pseudoartrosis, cifosis angular, mala alineación sagital global, deformidad coronal concomitante o fusiones circunferenciales multinivel, es importante remarcar que 29% de los pacientes no presentan mejoría con este manejo.<sup>41</sup>

El imbalance sagital se clasifica en tipo I o II, el tipo I hace referencia al paciente con adecuado balance global, en el que una parte de la columna presenta cifosis o está plana; el tipo II se refiere al imbalance segmentario y global, cuando coexiste el imbalance coronal y sagital se pueden clasificar en tipo A y B; en el tipo A los hombros y la pelvis del pacientes están en diferentes direcciones, en el tipo B están en la misma dirección. Con el imbalance tipo I se indican las osteotomías de Smith-Petersen si el disco permite la movilidad, si el disco no es móvil y la reserva ósea es adecuada, entonces se recomienda realizar liberación anterior y colocación de injerto. Para el imbalance tipo II se recomiendan osteotomías de Smith-Petersen cuando la línea de carga sagital cae dentro de 3 cm del sacro, también se recomiendan osteotomías de sustracción pedicular. Las osteotomías de sustracción pedicular asimétricas se usan en la corrección de deformidades biplanares tipo A. La resección radical de vertebra se recomienda en deformidades tipo B.<sup>13</sup>

Las osteotomías de sustracción de pedículos se pueden realizar en deformidades sagitales, estos procedimientos incluyen resección de los elementos posteriores (lámina, proceso espinoso y facetas), pedículos y la porción posterior del cuerpo vertebral, después se fractura el cuerpo anterior y se cierra la osteotomía, se puede corregir 30° por nivel. Las osteotomías de Smith-Petersen corrigen 8-10° por nivel, cada milímetro de hueso resecado provee un grado de corrección con un máximo de 10-15,<sup>5,10,15</sup> estas últimas descritas en 1945, consisten en resección de la lámina, facetas bilaterales y ligamentos al nivel seleccionado. La resección vertebral, descrita a finales de los 80, consiste en la resección del cuerpo vertebral y los elementos posteriores del nivel afectado y se reserva para deformidades avanzadas en el plano sagital/coronal que no pueden corregirse sólo con osteotomías de sustracción de pedículos u osteotomías de Smith-Petersen, las indicaciones para este procedimiento son escoliosis de más de 80° con flexibilidad menor de 25%. Existen reportes de corrección de la deformidad en 59%, entre las complicaciones está parálisis completa permanente.<sup>16</sup>

En 2014 Schawb y cols. propusieron la clasificación anatómica de las osteotomías, que ofrece seis grados de resección que reflejan los grados de inestabilidad y su potencial habilidad de corrección,<sup>42</sup> posteriormente se le añadieron modificadores para valorar el tipo de abordaje (*Figura 3*).<sup>43</sup>

Grado 1. Osteotomía con resección parcial de la faceta. Consiste en la resección de la faceta inferior y la cápsula articular como una osteotomía de Chevron, una extendida y Smith-Petersen. Se obtienen 5-10° de corrección por cada nivel, se realiza mediante un abordaje posterior, los pacientes deben tener una columna anterior no fusionada para que pueda llevarse a cabo el alargamiento de esta zona.



**Figura 3.**

Clasificación de osteotomías de acuerdo con la resección anatómica realizada. Tomado de Diebo Bassel, Liu Shian, Lafage Virginie, Schwab Frank. Osteotomies in the treatment of spinal deformities: indications, classification, and surgical planning. *Eur J Orthop Surg Traumatol.* 2014; 24(1): 11-20.<sup>43</sup>

Grado 2. Resección facetaria completa. Requiere columna anterior móvil e involucra la resección de la faceta superior e inferior, con el proceso articular, ligamento amarillo y puede researse la lámina o el proceso espinoso, se realiza mediante un abordaje posterior para una liberación anterior y resección posterior.

Grado 3. Resección parcial del cuerpo y pedículo. Osteotomía en cuña del cuerpo vertebral y los elementos posteriores en cuña conservando el disco y una porción de la cortical superior e inferior, puede realizarse por abordaje posterior o combinado.

Grado 4. Se realiza resección del disco y por lo menos una plataforma de uno de los discos; en la región torácica puede incluir la resección de una costilla, el abordaje puede realizarse posterior o combinado.

Grado 5. Resección del cuerpo y de los discos, en la región torácica incluye resección de una costilla. El abordaje es posterior o combinado.

Grado 6. Resecciones vertebrales múltiples y resección de discos. El abordaje es posterior o combinado.<sup>42,43</sup>

Jacob Buchowski realizó un análisis de las osteotomías de sustracción para mejorar el balance sagital en 114 pacientes a 10 años, encontró que después de la cirugía la cifosis torácica incrementa  $28.2 \pm 18.6^\circ$  a  $35.4 \pm 14.7^\circ$ , el balance sagital incrementa de 21-52 mm, la incidencia de déficit neurológico fue de 10.5%, unilateral, incluía debilidad.<sup>44</sup>

### Cirugía previa por escoliosis

Una fijación y artrodesis larga actúan como un brazo de palanca contra los segmentos adyacentes de arriba y de abajo de la fusión. Resultando en descompensación sobre la curva lumbar que ocasiona desequilibrio global de la co-

lumna vertebral y puede ser la causa de degeneración en el segmento adyacente.<sup>1</sup>

Se presentaron problemas secundarios a las instrumentaciones de Harrington, 25 años después de la cirugía. Estos problemas son más severos en curvas izquierdas, en síndromes de columna lumbar plana por el efecto de la distracción cifótica en el plano sagital; presentaron degeneración del segmento infrayacente, dolor crónico debido al sobreestrés de los músculos paravertebrales. Este tipo de complicaciones también se presenta en pacientes que usaron por mucho tiempo órtesis o en quienes no tuvieron tratamiento.<sup>3</sup>

### Complicaciones

Los reportes de complicaciones van de 20-40%. Las complicaciones transquirúrgicas son sangrado excesivo, hematoma epidural, embolia pulmonar, falla respiratoria, infarto al miocardio; las complicaciones tardías son enfermedad del segmento adyacente, ruptura de la unión por encima o por debajo de la fusión rígida y pseudoartrosis, falla del implante, infección de vías urinarias, fracturas por compresión, síndrome de distrés respiratorio del adulto y cirugías de revisión.<sup>1,2,5</sup> Los factores de riesgo para la enfermedad del segmento adyacente y falla del implante son imbalance sagital, lesión articular de la faceta principalmente en pacientes ancianos.<sup>2</sup>

Christopher Furey realizó un análisis de 42 pacientes con diagnóstico de escoliosis degenerativa sometidos a descompresión y fusión con tornillos transpediculares e injerto de cresta ilíaca y se evaluaron los resultados funcionales, se observó mejoría en la presencia de dolor de miembros pélvicos y espalda. A 4% de los pacientes se le retiró el implante, 4% desarrolló cifosis de la unión proxi-

mal que requirió que se extendiera la instrumentación; 4% presentó pseudoartrosis, 4% infección de herida, 19% requirió extensión de la cirugía. Se encontró que es una opción agresiva para los pacientes ancianos y debe reservarse para aquéllos que no presentan mejoría con el manejo conservador y quienes están en condiciones para realizarse dicha intervención.<sup>29</sup>

La incidencia de pseudoartrosis en la escoliosis degenerativa es significativamente mayor que en la población pediátrica y es 15-24% mayor en la unión lumbosacra. Los factores de riesgo para el desarrollo de pseudoartrosis incluyen cifosis toracolumbar mayor de 20°, osteoartritis de cadera, uso de abordaje toracoabdominal, balance sagital positivo mayor de 5 cm, edad mayor de 55 años y fijación sacropélvica incompleta. La osteoporosis es un factor agravante especialmente en mujeres después de la menopausia, de predominio en áreas toracolumbares y lumbosacras. Los factores de riesgo para pseudoartrosis que reportó fueron mayor número de vértebras fusionadas, fusión del sacro, edad avanzada, cifosis toracolumbar y procedimientos de descompresión posterior. No encontró correlación con tabaquismo o presencia de comorbilidades para la aparición de pseudoartrosis.<sup>1,2,45</sup>

Las fallas de los implantes resultan de aflojamiento y tracción de los extremos de la fijación, el aflojamiento se observa en pacientes con desbalance sagital y fusiones largas, añadir cemento a la fijación en los tornillos proximales puede reducir este fenómeno. Para prevenir la falla en la parte distal se recomienda una fijación firme con tornillos al ilíaco o fijación del sacro.<sup>2</sup>

En el intento por disminuir la morbilidad perioperatoria se han introducido dispositivos de estabilización dinámica, éstos actúan separando los procesos espinosos y retrasando la aparición de enfermedad del segmento adyacente.<sup>1</sup>

Las cirugías de revisión a cuatro años son de 36%,<sup>5</sup> con reportes de 8-58%<sup>37</sup> las causas de estas cirugías son complicaciones de la cirugía inicial, persistencia de los síntomas o progresión de la enfermedad.<sup>46</sup> Las causas incluyen infecciones (2-11%), pseudoartrosis (4-24%), falla del implante, cifosis de la unión, implantes dolorosos, déficit neurológico y enfermedad del segmento adyacente (1-27%). Se observó que el tabaquismo es un factor de riesgo para la revisión, la DM2 factor para la infección, las cirugías que incluyan fusión del sacro presentan mayor riesgo de pseudoartrosis. Los pacientes mayores, los que padecían condiciones crónicas como hipotiroidismo y enfermedad cardíaca presentaron mayor tasa de cirugías de revisión.<sup>3,46</sup>

Las complicaciones más comunes del tratamiento quirúrgico de la escoliosis con estenosis son pulmonares y las menos frecuentes genitourinarias. La edad mayor de 60 años es un factor de riesgo para una complicación perioperatoria. Las complicaciones más serias son sangrado, ceguera, infarto cerebral, infarto al miocardio, parálisis, déficit neurológico, sepsis, infecciones, falla o ruptura de los implantes, pseudoartrosis, neumonía, trombosis venosa profunda y muerte.<sup>47</sup>

Raymond Topp realizó un estudio retrospectivo en Minneapolis, Minnesota de 148 pacientes con escoliosis degenerativa y radiculopatía tratados mediante cirugía en un período de siete años, con seguimiento de dos años. Se dividieron en grupos a quienes se les realizó sólo descompresión, descompresión con fusión limitada y descompresión con fusión completa de la curva. Pacientes con descompresión con fusión completa de la curva tuvieron una mejoría en el ángulo de 39.4 a 19.4° postoperatorio, la pérdida de sangre en este grupo fue de 1,538, mientras que fue de 450 en el grupo con fusión limitada y 107.5 en el grupo con sólo descompresión. Los pacientes con fusión tuvieron mayores complicaciones. Los índices de discapacidad mejoraron significativamente en el grupo de descompresión en 7.9%, descompresión y fusión corta presentó una mejoría de 7.6% y no hubo cambios en el grupo de fusión completa. 75% de los pacientes con fusión larga reportaron que la cirugía fue exitosa, mientras que 73.9% del grupo con fusión limitada y 63.6% del grupo con descompresión.<sup>48</sup>

Ewell Nelson y cols. en 2008 realizaron un estudio retrospectivo de 21 pacientes con escoliosis degenerativa tratados mediante TLIF con instrumentación larga y constructo posterolateral, se realizó seguimiento a 36 meses, la edad promedio de los pacientes fue de 63 años. El ángulo de Cobb coronal preoperatorio fue de 25.2° y el postoperatorio fue de 10.1°. La percepción subjetiva de éxito de los pacientes fue de excelente a buena en 91% de los pacientes. La tasa de satisfacción fue de 77%, el tiempo quirúrgico fue de 388 minutos, la pérdida de sangre fue de 1,142 ml y la hospitalización fue de 7.3 días en promedio. Las complicaciones que se presentaron fueron fístula de LCR (4), pseudoartrosis (2), mala posición del tornillo (1), trombosis venosa profunda (1), embolismo pulmonar (1), hematoma (1), íleo (1).<sup>49</sup>

En 2009 se realizó una revisión de la base de datos de la Sociedad de Investigación de Escoliosis y se analizó la morbilidad y mortalidad para pacientes que se sometieron a cirugía para manejo de la escoliosis del adulto. La muestra de pacientes fue de 2,555 individuos con escoliosis degenerativa y 2,425 con escoliosis idiopática. Se encontró un total de 521 complicaciones (10.5%), las más comunes fueron lesión dural en 142 pacientes (2.9%), infección superficial de herida en 46 pacientes (0.9%), complicaciones relacionadas al implante en 80 pacientes (1.6%), déficits neurológicos agudos en 49 pacientes (1.0%), déficits neurológicos retrasados en 41 pacientes (0.5%), hematoma epidural en 12 pacientes (0.2%), hematoma de la herida en 22 pacientes (0.4%), embolismo pulmonar en 12 pacientes (0.2%), complicaciones pulmonares en 31 pacientes (0.5%), trombosis venosa profunda en 9 pacientes (0.2%). Se registraron 17 muertes con una tasa de mortalidad de 0.3%. La edad y el tipo de escoliosis no tuvieron influencia en la tasa de complicaciones. Los pacientes sometidos a osteotomías, los que se sometieron a cirugías de revisión y a quienes se les practicaron abordajes anteriores y posteriores presentaron tasas de complicaciones significativamente más altas.<sup>50</sup>

## Bibliografía

1. Kotwal S, Pumberger M, Hughes A, Girardi F: Degenerative scoliosis: a review. *HSS J.* 2011; 7: 257-64.
2. Cho KJ, Kim YT, Shin SH, Suk SI: Surgical treatment of adult degenerative scoliosis. *Asian Spine J.* 2014; 8(3): 371-81.
3. Birknes JK, White AP, Albert TJ, Shaffrey CI, Harrop JS: Adult degenerative scoliosis: a review. *Neurosurgery.* 2008; 63: 94-103.
4. Aebi M: The adult scoliosis. *Eur Spine J.* 2005; 14: 925-48.
5. Tribus CB: Degenerative lumbar scoliosis: evaluation and management. *J Am Acad Orthop Surg.* 2003; 11: 174-83.
6. Faldini C, Pagkrati S, Grandi G, Di Gennaro V, Faldini O, Giannini S: Degenerative lumbar scoliosis: features and surgical treatment. *J Orthop Traumatol.* 2006; 7: 67-71.
7. Faldini C, Di Martino A, De Fine M, Miscione MT, Calamelli C, Mazzotti A, et al: Current classification systems for adult degenerative scoliosis. *Musculoskelet Surg.* 2013; 97: 1-8.
8. Lowe T, Berven SH, Schwab FJ, Bridwell KH: The SRS classification for adult spinal deformity: building on the King/Moe and Lenke classification systems. *Spine.* 2006; 31: 119-25.
9. Schwab F, Farcy JP, Bridwell K, et al: A clinical impact classification of scoliosis in the adult. *Spine.* 2006; 31: 2109-14.
10. Schwab F, Ungar B, Blondel B, Buchowski J, Coe J, Deinlein D, et al: Scoliosis Research Society-Schwab adult spinal deformity classification: a validation study. *Spine.* 2012; 37: 1077-82.
11. Ploumis A, Transfeldt EE, Denis F: Degenerative lumbar scoliosis associated with spinal stenosis. *Spine J.* 2007; 7: 428-36.
12. Chin KR, Furey C, Bohlman H: Rate of curve progression in degenerative scoliosis. *Spine J.* 2004; 4: 3S-119S.
13. Silva EF, Lenke GL: Adult degenerative scoliosis: evaluation and management. *Neurosurg Focus.* 2010; 28(3): 1-10.
14. Boissière L, Bourghli A, Vital JM, Gille O, Obeid I: The lumbar lordosis index: a new ratio to detect spinal malalignment with a therapeutic impact for sagittal balance correction decisions in adult scoliosis surgery. *Eur Spine J.* 2013; 22: 1339-45.
15. Smith JS, Shaffrey C, Glassman SD, Carreon LY, Schwab FJ, Lafage V, et al: Clinical and radiographic parameters that distinguish between the best and worst outcomes of scoliosis surgery for adults. *Eur Spine J.* 2013; 22: 402-10.
16. Youssef JA, Orndorff DO, Patty CA, Scott MA, Price HL, Hamlin LF, et al: Current status of adult spinal deformity. *Global Spine J.* 2013; 3: 51-62.
17. Smith JS, Shaffrey CI, Berven S, Glassman S, Hamill C, Horton W, et al: Improvement of back pain with operative and nonoperative treatment in adults with scoliosis. *Neurosurgery.* 2009; 65: 86-94.
18. Smith JS, Shaffrey CI, Berven S, Glassman S, Hamill C, Horton W, et al: Operative versus nonoperative treatment of leg pain in adults with scoliosis: a retrospective review of a prospective multicenter database with two-year follow-up. *Spine.* 2009; 34(16): 1693-8.
19. Li G, Passias P, Kozanek M, Fu E, Wang S, Xia Q, et al: Adult scoliosis in patients over sixty-five years of age: outcomes of operative versus nonoperative treatment at a minimum two-year follow-up. *Spine.* 2009; 34(20): 2165-70.
20. Shapiro GS, Taira G, Boachie-Adjei O: Results of surgical treatment of adult idiopathic scoliosis with low back pain and spinal stenosis: a study long-term clinical and radiographic outcomes. *Spine.* 2003; 28: 358-63.
21. Frazier DD, Lipson SJ, Fossel AH, Katz JN: Associations between spinal deformity and outcomes after decompression for spinal stenosis. *Spine.* 1997; 22: 2025-9.
22. Cho KJ, Suk SI, Park SR, Kim JH, Jung JH: Selection of proximal fusion level for adult degenerative lumbar scoliosis. *Eur Spine J.* 2013; 22: 394-401.
23. Cho KJ, Suk SI, Park SR, Kim JH, Kim SS, Lee TJ: Short fusion versus long fusion for degenerative lumbar scoliosis. *Eur Spine J.* 2008; 17: 650-6.
24. Crandall DG, Revella J: Transforaminal lumbar interbody fusion versus anterior lumbar interbody fusion as an adjunct to posterior instrumented correction of degenerative lumbar scoliosis: three year clinical y radiographic outcomes. *Spine.* 2009; 34: 2126-33.
25. Patel N, Regev G, Taylor W: Radiographic outcomes of the DLIF/XLIF technique in comparison to other fusion techniques for the treatment of degenerative lumbar scoliosis. *Spine J.* 2009; 9: 61S.
26. Phillips F: Minimally invasive XLIF fusion in the treatment of symptomatic degenerative lumbar scoliosis. *Spine J.* 2005; 5: S131-2.
27. Diaz R, Phillips F, Pimenta L: XLIF for lumbar degenerative scoliosis: outcomes of minimally invasive surgical treatment out to 3 years postoperatively. *Spine J.* 2006; 6: 75S.
28. Pimenta L, Oliveira L, Coutinho E: Minimally invasive surgery for degenerative scoliosis. *Spine J.* 2009; 9: 131S-2S.
29. Furey C, Emery S: Decompression and instrumented fusion for management of degenerative lumbar scoliosis. *Spine J.* 2006; 6: 32S.
30. Berven S, Deviren V, Hu S, Tan V: Operative management of degenerative scoliosis: does surgical strategy predict outcome? *Spine J.* 2004; 4: S27-8.
31. Matusz D, Perez O, Pateder D: Posterior only vs. combined anterior and posterior approaches to lumbar scoliosis in adults: a radiographic comparison. *Spine J.* 2005; 5: S62.
32. Marchesi DG, Aebi M: Pedicle fixation devices in the treatment of adult lumbar scoliosis. *Spine.* 1992; 17(8): 304-9.
33. Cheh G, Lenke L, Bridwell K: Decompression only vs. decompression and limited fusion for the treatment of degenerative lumbar scoliosis. *Spine J.* 2005; 5: S109.
34. Bridwell KH: Selection of instrumentation and fusion levels for scoliosis: where to start and where to stop. *J Neurosurg Spine.* 2004; 1: 1-8.
35. Kim Y, Boachie-Adjei O, Bridwell K: Selection of proximal fusion level in adult lumbar segmental instrumented fusion to L5 or S1 for degenerative lumbar scoliosis. *Spine J.* 2009; 96(9): 96S-7S.
36. Kuklo TR: Principles for selecting fusion levels in adult spinal deformity with particular attention to lumbar curves and double major curves. *Spine.* 2006; 31(19): S132-8.
37. Edwards CC 2nd, Bridwell KH, Patel A, Rinella AS, Jung Kim Y, Berra AB, et al: Thoracolumbar deformity arthrodesis to L5 in adults: the fate of the L5-S1 disc. *Spine (Phila Pa 1976).* 2003; 28: 2122-31.
38. Tuschel A, Schenk S, Meissl M: Long instrumentation to L5 vs. S1 in degenerative lumbar scoliosis: pre-degenerated disc L5/S1. *Spine J.* 2009; 9(10): 96S.
39. Crandall D, Morrison M, Baker D: Adult scoliosis correction: a comparison of techniques. *Spine J.* 2006; 6: 150S-1S.
40. Kyu JC, Se-II S, Seung-Rim P: Comparison of long fusion to L5 and the sacrum for degenerative lumbar scoliosis. *Spine J.* 2007; 7: 18S-9S.
41. Liu S, Schwab F, Smith JS, Klineberg E, Ames CP, Mundis G, et al: Likelihood of reaching minimal clinically important difference in adult spinal deformity : a comparison of operative and nonoperative treatment. *Ochsner J.* 2014; 14: 67-77.
42. Schwab F, Blondel B, Chay E, Demakakos J, Lenke L, Tropiano P, et al: The comprehensive anatomical spinal osteotomy classification. *Neurosurgery.* 2014; 74: 112-20.
43. Diebo B, Liu S, Lafage V, Schwab F: Osteotomies in the treatment of spinal deformities: indications, classification, and surgical planning. *Eur J Orthop Surg Traumatol.* 2014; 24(1): 11-20.
44. Buchowski J, Kuhns C, Lehman R: Neurologic complications of pedicle subtraction osteotomy: a ten-year review. *Spine J.* 2006; 6: 32S-3S.
45. Yong-Jung, Keith B, Lawrence L: Pseudarthrosis in long adult spinal deformity instrumentation and fusions. *Spine J.* 2004; 4: S160.
46. Mok JM, Cloyd JM, Bradford DS, Hu SS, Deviren V, Smith JA, et al: Reoperation after primary fusion for adult spinal deformity rate, reason, and timing. *Spine.* 2009; 34(8): 832-9.
47. Avraam P, Ensor ET, Francis D: Degenerative lumbar scoliosis associated with spinal stenosis. *Spine J.* 2007; 7: 428-36.
48. Transfeldt EE, Topp R, Mehbod AA, Winter RB: Surgical outcomes of decompression, decompression with limited fusion, and decompression with full curve fusion for degenerative scoliosis with radiculopathy. *Spine J.* 2010; 35: 1872-5.
49. Nelson E, Villavicencio A: Correction of degenerative adult scoliosis in patients undergoing selective transforaminal lumbar interbody fusion. *Spine J.* 2008; 8: 138S.
50. Sansur C, Coe J, Smith J: Scoliosis research society morbidity and mortality of adult scoliosis. *Spine J.* 2009; 9: 34S.