

## Caso clínico

## Síndrome del túnel del tarso: secundario a insuficiencia venosa. Reporte de un caso

Orozco-Villaseñor S,\* Martín-Oliva X,\*\* Elgueta-Grillo J,\*\*\* Vázquez-Escamilla J,\*\*\*\*  
Parra-Téllez P,\*\*\*\*\* López-Gavito E\*\*\*\*\*

Instituto Nacional de Rehabilitación. México, D.F.

**RESUMEN.** El síndrome del túnel del tarso se define como una neuropatía compresiva extrínseca y/o intrínseca del nervio tibial posterior o de una de sus ramas siendo una de sus causas la insuficiencia vascular. Caso clínico: femenina de 51 años, originaria de León, Guanajuato. Hipertensa, síndrome de Guillain-Barré hace ocho años, insuficiencia vascular y obesidad. Inicia con dolor en tobillo y talón izquierdo, manejada con AINES y rehabilitación con mejoría parcial, se realizan radiografías y resonancia magnética nuclear del tobillo izquierdo con datos de pinzamiento posterior, se realiza artroscopía y mejora un mes presentándose dolor intenso en el tobillo y la planta del pie y disestesias, se hace electromiografía con datos de lesión del tibial posterior. Cuenta con historia clínica, perfil prequirúrgico, dorsoplantar y lateral, se realiza una artroscopía encontrándose una tendinitis del *Flexor Hallucis Longus* (FHL), sinovitis y un pinzamiento posterior del tobillo, se hace sinovectomía, descompresión y un peinado del FHL. Mala evolución, se realiza electromiografía con axonotmesis de la rama plantar medial. Se realiza la liberación del nervio encontrándose el

**ABSTRACT.** Tarsal tunnel syndrome is defined as an extrinsic and/or intrinsic compressive neuropathy of the posterior tibial nerve or one of its branches. Its causes include venous insufficiency. Clinical case: 51 year-old female patient from León, Guanajuato. Hypertensive, with Guillain-Barré syndrome for eight years, vascular insufficiency and obesity. Her condition started with left ankle and heel pain; she was treated with NSAIDs and rehabilitation and achieved partial improvement. X-rays and MRI of the left ankle showed posterior impingement. She underwent arthroscopy and improved but one month later she presented with severe pain in the left ankle and sole and dysesthesias. Electromyography showed a lesion of the posterior tibial nerve. We had the patient's case history, preoperative tests, and dorsoplantar and lateral X-ray views. The arthroscopic diagnosis was Flexor Hallucis Longus (FHL) tendinitis, synovitis and posterior ankle impingement. Synovectomy, decompression and smoothening of the FHL tendon were performed. The patient did poorly and underwent electromyography with axonotmesis of the medial plantar branch. After the nerve

\* Ortopedista y Traumatólogo, Cirujano de Pie y Tobillo y Deformidades Neuromusculares del Pie. Hospital Médica Vida. León, Gto., México.

\*\* Traumatólogo y Ortopedista, Profesor del Departamento de Anatomía, Universidad de Barcelona. Responsable del Servicio de Traumatología de Urgencias de la «Clínica del Remei», Barcelona, España.

\*\*\* Traumatólogo y Ortopedista, *Fellow* del Equipo de Tobillo y Pie de Barcelona. *Staff* del Equipo de Extremidad Inferior del Hospital «Las Higueras» de Talcahuano, Chile. *Staff* de Traumatología y Ortopedia, «Clínica Integramédica». *Staff* del Centro Médico «Hospital Clínico del Sur», Concepción, Chile.

\*\*\*\* Jefe de División de Ortopedia Pediátrica, Deformidades Neuromusculares y Cirugía de Pie y Tobillo del Instituto Nacional de Rehabilitación.

\*\*\*\*\* Médico adscrito al Servicio de Deformidades Neuromusculares y Cirugía de Pie y Tobillo del Instituto Nacional de Rehabilitación.

Dirección para correspondencia:

Sergio Orozco Villaseñor

Hospital Médica Vida.

España Núm. 507,

Col. Moderna, CP. 37328, entre las calles Suecia y España, León, Gto., México.

Tel.+52 (477)7186184, 7181921, 01(477)1227026

E-mail: dr.sergiorozco@hotmail.com; agendadeldrorozco@hotmail.es

Este artículo puede ser consultado en versión completa en <http://www.medigraphic.com/actaortopedica>

**plexo venoso de Lazhortes tortuoso comprimido en todo su trayecto. Una de las causas es por la compresión intrínseca secundaria a tumores, modificaciones de la anatomía del túnel del tarso; sin embargo, menos frecuente, las várices pueden confundir el diagnóstico y llegar a producir un daño irreparable para el paciente si no se trata a tiempo. La paciente se encuentra actualmente sin dolor que le posibilite la marcha, con disestesias leves del primer dedo y movilidad limitada para su flexión.**

**Palabras clave: pie, neuropata, insuficiencia venosa, tarso, túnel.**

**was released, Lazorthes venous plexus was found to be tortuous and compressing the entire nerve tract. The possible causes for this include intrinsic compression secondary to tumors, and anatomical changes of the tarsal tunnel. However, less often varices may confound the diagnosis and cause irreversible damage if not treated timely. The patient is currently pain free and can walk, has mild dysesthesias of the first toe and limited flexion.**

**Key words: foot, neuropathy, venous insufficiency, tarsal, tunnel.**

## Introducción

El síndrome del túnel tarsiano o del tarso (STT) se define como una neuropatía compresiva extrínseca y/o intrínseca del nervio tibial posterior o de una de sus ramas siendo sus causas: idiopática: 21 y 36% de los casos; causas específicas: 60 y 80% de los casos; lesiones ocupantes de espacio: postraumáticas, neoplásicas, inflamatorias, várices por insuficiencia vascular, tenosinovitis, quistes o gangliones, neurilemomas; más raros: lipomas, neurofibromas.<sup>1</sup>

Los nervios periféricos están protegidos en su trayecto por las masas musculares y las fascias, pero existen zonas de riesgo, como los pasos por túneles de paredes inextensibles, los cambios bruscos de dirección o los apoyos directos sobre el hueso, donde pueden quedar atrapados con facilidad por compresiones externas sobre el nervio o internas, como los quistes o deformidades óseas causados por artrosis o fracturas. Según la descripción clásica de Kopell y Thompson, de 1960, el síndrome del túnel tarsiano se debe a la compresión del nervio tibial posterior (NTP) o sus ramas terminales en su paso por el territorio retromaleolar medial.<sup>2</sup>

Sin embargo, Keck y Lam describen tras su estudio, en 1962, el síndrome de túnel del tarso proximal para el atrapamiento del nervio tibial posterior; definen el atrapamiento de las ramas terminales (nervio calcáneo medial, nervio plantar lateral y nervio plantar medial) como el síndrome de túnel tarsiano distal.<sup>3</sup> Desde entonces, ha habido varios informes de resultados después del tratamiento quirúrgico del mismo.<sup>3</sup>

Algunos autores han señalado que los resultados quirúrgicos del síndrome del túnel del tarso tienen mejor pronóstico cuando la causa son lesiones ocupativas, que se describen poco en la literatura.<sup>2</sup>

Los traumatismos son una de las causas más comunes de este síndrome. Se ha reportado que los factores postquirúrgicos o postraumáticos con afectación sobre el sitio del nervio tibial posterior resultan en una hemorragia dentro del túnel del tarso y, por lo tanto, mayor asociación a una falla de la cirugía.<sup>4</sup>

Las lesiones ocupantes específicas reportadas que producen síntomas en el sitio del túnel del tarso son insuficiencia venosa, venas varicosas, gangliones, lipomas, neurilemomas, exostosis o tumores óseos (ostecondromas), hipertrofia del retináculo flexor, quistes intraneurales degenerativos, hipertrofia o abductor del *hallucis longus* accesorio, músculo flexor *digitorum longus* accesorio, fracturas no reconocidas. Menos frecuentemente, sarcoma sinovial, lepra, osteoporosis regional, inyecciones cosméticas con silicón. Enfermedades sistémicas como la artritis reumatoide, espondilitis anquilosante y diabetes mellitus pueden tener un efecto indirecto, causando un síndrome del túnel del tarso secundario a la inflamación dentro del respectivo tendón afectado en dicho túnel.<sup>3</sup>

## Material y métodos

El objetivo de la presentación de este caso es valorar una patología poco común y la forma como se abordó en una persona con una afectación en el pie izquierdo.

## Caso clínico

Paciente femenina de 51 años, originaria de la ciudad de León, Guanajuato. Antecedentes personales patológicos de importancia: hipertensión arterial controlada, síndrome de Guillain-Barré hace ocho años, insuficiencia vascular y obesidad; antecedentes quirúrgicos de histerectomía, plastía de hernia esofágica, safenectomía, vertebroplastía por fractura compresión de L1. Con evolución de ocho meses, en el tobillo y talón izquierdos al bajar escaleras, particularmente; manejada con AINE y rehabilitación, con mejoría parcial, sin afectación para la función del tobillo y del pie. Exploración física: extremidades pélvicas, marcha plantígrada, bipodálica, no asistida, realizando fases de la marcha para talones y puntas, refiriendo dolor en las caras medial y posterior del tobillo izquierdo, sin aumentos de la temperatura local; no equimosis, fuerza muscular 5 de 5 en flexores, extensores; inversión y eversión presentes, flexión de los

dedos y extensión completos, llenado capilar distal de dos segundos, reflejos osteotendinosos disminuidos secundario al antecedente de síndrome de Guillain-Barré. Se realizan radiografías y resonancia magnética simple del tobillo izquierdo y se observan datos de pinzamiento posterior y tendinitis del flexor *hallucis longus* (Figuras 1 y 2).

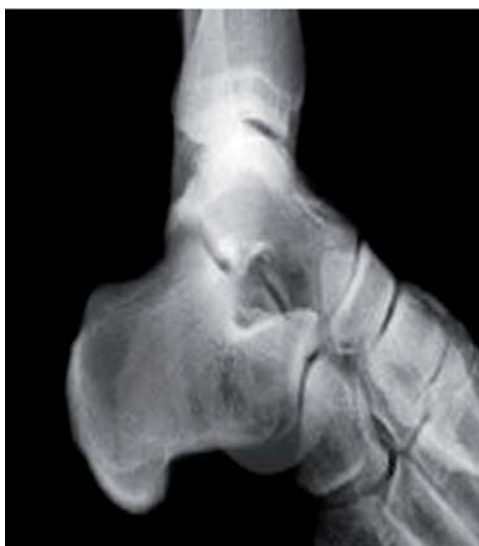Primera cirugía (11 de mayo de 2011): Se somete la paciente a una primera cirugía en el Servicio de Artroscopía del Instituto Nacional de Rehabilitación, que consiste en artroscopía de tobillo izquierdo. Se visualiza por el portal posterior de la articulación subastragalina, que presenta abundante sinovial inflamada; se rasura, se localiza el *os trigunum* de 1 por 1 cm, aproximadamente, el cual se disecciona y se extrae a través de los portales; se localiza el tendón del flexor del *hallucis longus*, el cual se observa inflamado; se decide realizar un peinado del mismo, siendo la evolución de mejoría parcial. Al mes presenta nuevamente los síntomas, con dolor intenso en el tobillo y la planta del pie en la cara medial, disestesias sobre el trayecto del tibial posterior, disminución de la extensión del primer dedo, de predominio

matutino, lo cual imposibilita la marcha y agrava el cuadro, haciéndose el diagnóstico de síndrome del túnel del tarso por clínica (Figuras 3 y 4).

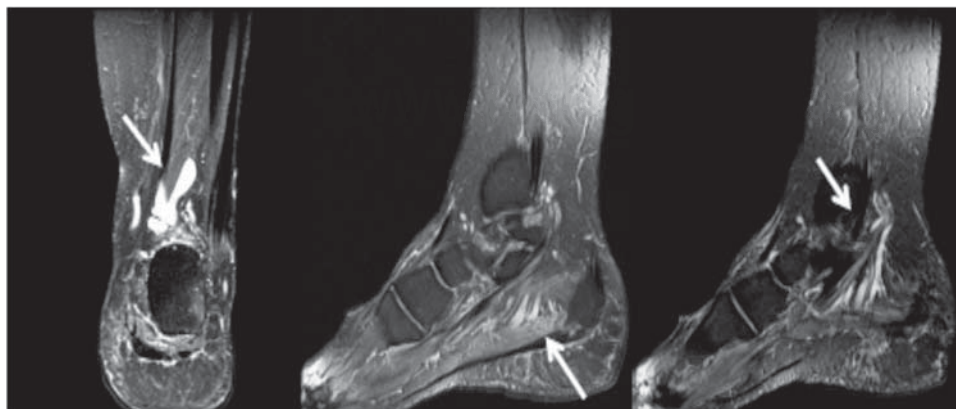
Se le realiza una segunda exploración dirigida al síndrome compresivo del túnel del tarso, teniéndose las siguientes pruebas positivas: disminución de la flexión del primer dedo por parte del flexor *hallucis longus*, afectación de los músculos interóseos y lumbricales, aumento de la temperatura local en la cara medial del tobillo, túnel positivo en todo el trayecto del tibial posterior con irradiaciones a la parte plantar del primer dedo del pie derecho, prueba de Kinoshita (flexión-inversión forzada, extensión-eversión forzada) positiva, prueba de Valleix positiva (digitopalpación directa sobre el trayecto del tibial posterior con dolor EVA 8/10), prueba de Perthes positiva (colocación de un manguito de isquemia en la pantorrilla, insuflándolo a 30 mmHg, lo que ocasiona un dolor intenso al bajar de 30 a 10 mmHg; el dolor intenso persiste en la cara medial del talón, de tipo quemante).

Se determina someterla a un segundo procedimiento quirúrgico consistente en la liberación del túnel del tarso bajo los criterios de Lam (apertura del retináculo o ligamento lacinado longitudinal, resección del tabique interpuesto en el paquete neurovascular con la desinserción del músculo abductor del primer dedo, exoneurolysis del tibial posterior y todas sus ramas).<sup>5,6,7,8,9,10,11</sup>

Segunda cirugía (16 de Julio de 2011): Dos meses después de la primera cirugía, se realiza incisión medial, localizando maléolo medial, parte distal y medial del tendón calcáneo y parte inferior del calcáneo. Se incide en «L» de 15 cm aproximadamente de longitud; se disecciona por planos, identificando el ligamento lacinado; se incide longitudinalmente y de proximal a distal se disecciona, retirando el tejido graso abundante; se localiza plexo venoso tortuoso, donde al incidir el tejido graso se observa una herniación del paquete neurovascular medial del tobillo; se libera el plexo venoso hacia distal, donde se observa atrapamiento del nervio tibial posterior y sus ramas de manera circunferencial, lo que ocasiona la compresión severa; se liga una de las venas del plexo de Lazhortes y se disecciona, liberando el paquete intervacular. Se desinserta el músculo abductor del primer dedo, localizando las ramas calcánea medial, plantar lateral



**Figura 1.** Radiografía lateral del tobillo izquierdo con el pinzamiento posterior.



**Figura 2.**

Resonancia magnética: presencia de sinovitis del flexor *hallucis longus* y compresión del plexo venoso de Lazhortes al nervio tibial posterior y sus ramas.

y plantar medial; se libera así todo el trayecto del tibial posterior, se retira la isquemia y se realiza hemostasia; se cierra el tejido subcutáneo con Vycril 2-0 y la piel con Nylon 3-0, con puntos simples; se coloca drenaje. Se lava y cubre con gasas estériles y vendaje elástico. Tiempo de cirugía: dos horas; tiempo de isquemia: una hora y media. No hay incidentes (Figura 5).

### Conclusiones

Los problemas compresivos neurológicos del pie suelen ser de difícil manejo, pero sobre todo, complejos de diagnosticar. Debido a las múltiples causas para un síndrome del túnel del tarso, con frecuencia no se piensa que podemos es-

tar ante una lesión que vaya más allá de un simple esguince, una deformidad o un problema sistémico.

La paciente presentada en este caso cuenta con numerosos antecedentes personales que pudieron, en algún momento dado, crear confusión en el diagnóstico.

El síndrome del túnel del tarso es una patología que puede llegar a ser muy incapacitante y que muchas veces es subdiagnosticada, lo que ocasiona un daño neurológico en ocasiones irreversible y que repercute en la función del pie.

Una de las causas es la compresión intrínseca secundaria a tumores, várices o modificaciones de la anatomía del túnel del tarso; sin embargo, —lo que es menos frecuente, pero muy importante— las várices por insuficiencia venosa pro-

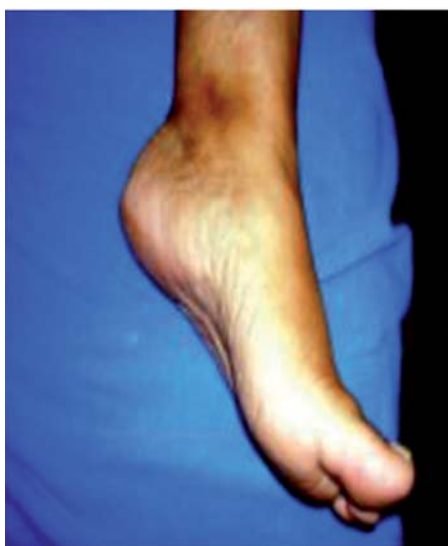

Figura 3. Imagen clínica del tobillo izquierdo.

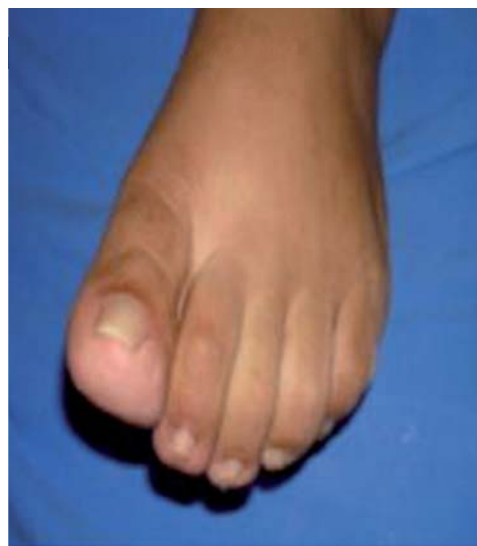

Figura 4. Limitación para la flexión plantar del primer dedo.

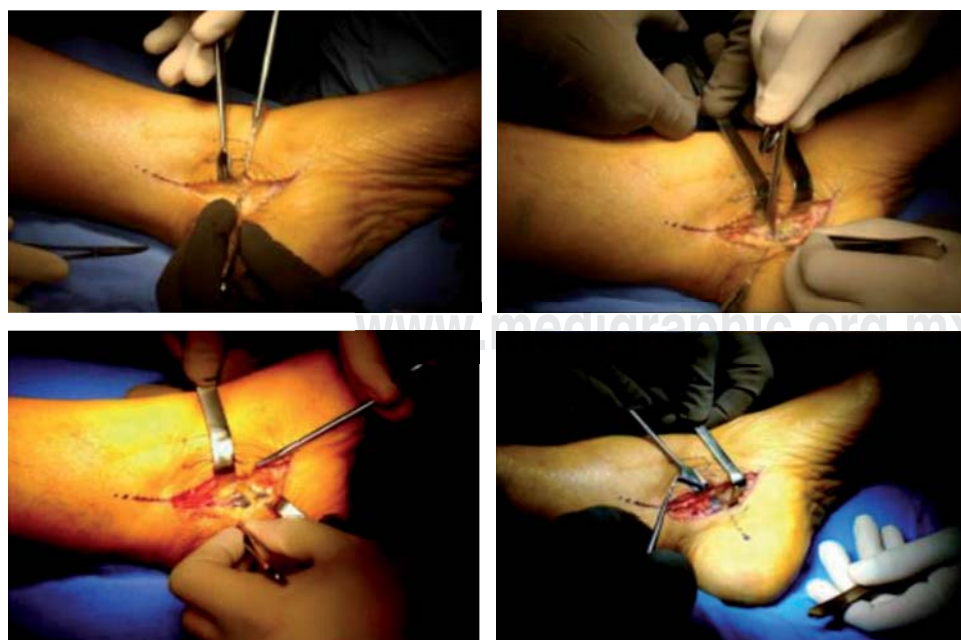

Figura 5.

Imágenes transoperatorias de la liberación del túnel del tarso. Plexo venoso de Lazhorts comprimiendo el nervio tibial posterior y sus ramas.

funda pueden confundir el diagnóstico y, por lo tanto, llegar a producir un daño irreparable si no se trata a tiempo.

La paciente se encuentra actualmente sin dolor en el tobillo izquierdo, lo que le posibilita la marcha, con disestesias leves del primer dedo en la región plantar y movilidad limitada para su flexión.

#### Bibliografía

1. Singh SK, et al: The surgical treatment of tarsal tunnel syndrome. *The Foot*. 2005; 15(4): 212-6.
2. Sung KS, Park SJ: Short-term operative outcome of tarsal tunnel syndrome due to benign space-occupying lesions. *Foot Ankle Int*. 2009; 30(8): 741-5.
3. Martín-Oliva X, Elgueta-Grillo J, Veliz-Ayta P, Orozco-Villaseñor S, Elgueta-Grillo M, Viladot-Perice R: Variantes anatómicas del nervio calcáneo medial y nervio de Baxter en el túnel del tarso. *Acta Ortopédica Mexicana*. 2013; 27(1): 38-42.
4. Kinoshita M, et al: The dorsiflexion-eversion test for diagnosis of tarsal tunnel syndrome. *J Bone Joint Surg Am*. 2001; 83-A(12): 1835-9.
5. Jerosch J, et al: Results of tarsal tunnel syndrome. *Foot Ankle Surgery*. 2006; 12(4): 205-8.
6. Chang TJ: *Técnicas en cirugía ortopédica de pie y tobillo*. Editorial Marcan; 2003.
7. Hetherington VJ: *Libro de Podología Quirúrgica Joaquín Oscar*. 2000.
8. Campbell. *Cirugía ortopédica*. Tomo IV. Décima edición. 2004.
9. Lelievre J. *Patología del pie Toray-Masson*. 1970.
10. Nuñez-Samper, Llanos Alcazar. *Biomecánica, medicina y cirugía del pie*. 2.ª edición. 2004.
11. Gondring WH. Tarsal tunnel syndrome: assessment of treatment outcome with an anatomic pain intensity scale. *Foot Ankle Surgery*. 2009; 15(3): 133-8.