

## Caso clínico

## Reducción cerrada de la articulación sacroilíaca y reconstrucción acetabular en un paciente pediátrico con fractura inestable de pelvis Torode & Zieg IVd. Reporte de un caso

Nieto-Lucio L,\* Camarillo-Martínez A,\*\* Camacho-González S,\*\*\*  
Ceja-Picazo SU,\*\*\*\* Pérez-Atanasio JM\*\*\*\*\*

UMAE «Victorio de la Fuente Narváez» IMSS. México, D.F.

**RESUMEN.** *Antecedentes:* Las lesiones pélvicas severas por alta energía en pacientes pediátricos son raras, y más, asociadas con fracturas acetabulares, siendo lesiones que ponen en riesgo la vida del niño. *Método:* Se presenta el caso de un individuo pediátrico con diagnóstico de fractura de pelvis Torode y Zieg tipo IVd con datos clínicos y radiográficos revisados retrospectivamente. *Caso clínico:* Niño de 12 años de edad politraumatizado, con fractura de pelvis inestable, tratado de manera multidisciplinaria. Se realizó estabilización en la unidad de terapia intensiva, laparotomía por el Servicio de Cirugía General, manejo ortopédico con reducción cerrada, fijación interna de la fractura-luxación sacroilíaca, con posterior reducción abierta y fijación interna de la fractura acetabular derecha; presentó adecuada evolución clínica. *Conclusiones:* El diagnóstico de una fractura de acetábulo Torode y Zieg IVd es una indicación absoluta de manejo quirúrgico. La atención multidisciplinaria es esencial para preservar la vida de los sujetos con lesiones de pelvis inestable. Este caso muestra la complejidad de una fractura pélvica inestable asociada con múltiples lesiones debido a

**ABSTRACT.** *Background:* High-energy severe pelvic injuries in pediatric patients are rare, particularly those associated with acetabular fractures. They are life threatening injuries. *Method:* We report the case of a pediatric patient with a diagnosis of a Torode/Zieg IVd pelvic fracture. The clinical and radiographic data was reviewed retrospectively. *Clinical case:* Male, 12 year-old polytraumatized patient with an unstable pelvic fracture who underwent multidisciplinary treatment. He was stabilized in the intensive care unit; the general surgery service performed laparotomy; orthopedic management consisted of closed reduction and internal fixation of the sacroiliac fracture-dislocation and later of open reduction and internal fixation of the right acetabular fracture. The patient's clinical course was appropriate. *Conclusions:* A diagnosis of a type IVd Torode/Zieg fracture is an absolute indication for surgical management. A multidisciplinary approach is essential to save the life of patients with unstable pelvic lesions. This case shows the complexity of an unstable pelvic fracture associated with multiple injuries, due to a rather infrequent mechanism of

\* Jefe del Servicio de Cirugía de Cadera, Pelvis y Acetábulo. Hospital de Traumatología.

\*\* Médico de Base, Servicio de Traumatología Pediátrica. Hospital de Traumatología.

\*\*\* Médico de Base, Servicio de Cirugía de Cadera, Pelvis y Acetábulo. Hospital de Traumatología.

\*\*\*\* Médico residente de segundo año de Traumatología y Ortopedia.

\*\*\*\*\* Estudiante de la Maestría en Ciencias Médicas, UNAM. Dirección de Educación e Investigación.

UMAE «Victorio de la Fuente Narváez» IMSS. México, D.F.

Dirección para correspondencia:

Dr. Silverio Uriel Ceja-Picazo

Hospital de Traumatología, UMAE «Victorio de la Fuente Narváez» IMSS.

Colector 15 s/n (Av. Fortuna), esq. Av. Politécnico Nacional,

Col. Magdalena de las Salinas, CP 07760, Deleg. Gustavo A. Madero. México, D.F. Tel.: 57-47-35-00.

E-mail: dr.urielceja@hotmail.com, drleonelnieto@gmail.com

Este artículo puede ser consultado en versión completa en <http://www.medigraphic.com/actaortopedica>

**un mecanismo poco frecuente (aplastamiento por un árbol) en un paciente con un sistema esquelético inmaduro.**

**Palabras clave:** Fractura de acetábulo, articulación sacroilíaca, múltiple trauma, fijación interna, paciente pediátrico.

**injury (being crushed by a tree) in a patient with an immature skeletal system.**

**Key words:** Acetabular fracture, sacroiliac joint, multiple trauma, internal fixation, pediatric patient.

## Introducción

Las fracturas de acetábulo son raras en la población infantil; cuentan con menos de 1% de los ingresos hospitalarios en pacientes pediátricos.<sup>1</sup> Comúnmente, están asociadas con lesiones graves que comprometen la vida del individuo; entre ellas, las más comunes reportadas en la literatura son trauma craneal, trauma de tórax y abdominal; los órganos más afectados son el hígado, páncreas y el aparato genitourinario. Otras lesiones graves, como el hematoma retroperitoneal y la lesión vascular, son poco frecuentes, pero pueden ser mortales.<sup>2</sup> Estas fracturas implican un trauma de alta energía; el mecanismo más común de presentación es por accidentes automovilísticos,<sup>3</sup> atropellamientos o caídas de gran altura.<sup>4</sup>

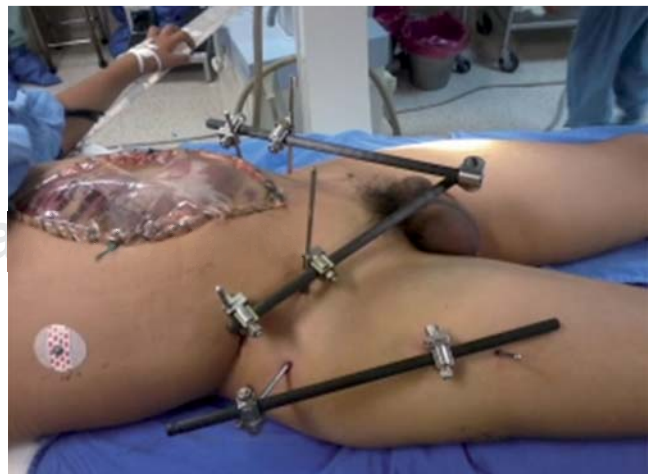## Caso clínico

Se presenta el caso de un paciente masculino de 12 años de edad con diagnóstico de fractura de acetábulo Torode y Zieg IVd. El mecanismo de lesión fue aplastamiento por un árbol de aproximadamente 50 centímetros de diámetro y 10 metros de altura el día 30 de Marzo de 2014. El niño presentó traumatismo facial, toracoabdominal y pélvico, sin pérdida del estado de alerta, por lo que se trasladó a su hospital general, donde se le proporcionó soporte vital básico. Por medio de una tomografía simple se le diagnosticó una fractura de pelvis inestable, por lo que fue sometido el día 31 de Marzo de 2014 a control de daños ortopédico por medio de reducción cerrada, fijación externa a pelvis y fémur derecho. Fue realizado ultrasonido FAST (*Focused Assessment with Sonography in Trauma*), que reportó líquido en la cavidad peritoneal de espacios infra- y supramesocólicos, por lo que en el mismo evento quirúrgico se programó para laparotomía exploradora con lavado peritoneal positivo de contenido hemático e intestinal. En dicha cirugía se encontró estallamiento de víscera hueca con desprendimiento de mesenterio producto del traumatismo; fue sometido a resección intestinal de 4 cm de íleon con anastomosis enteroentero terminal. El día 4 de Abril de 2014 fue transferido a un centro de traumatología, donde fue recibido hemodinámicamente inestable en la unidad de choque, con escala de Glasgow de 9 puntos, taquicardia, taquipnea, hipotensión arterial de 100/60 mmHg y temperatura de 38 grados. Siguiendo con el abordaje de paciente politraumatizado, se le realizó manejo avanzado de la vía aérea, colocación de vías

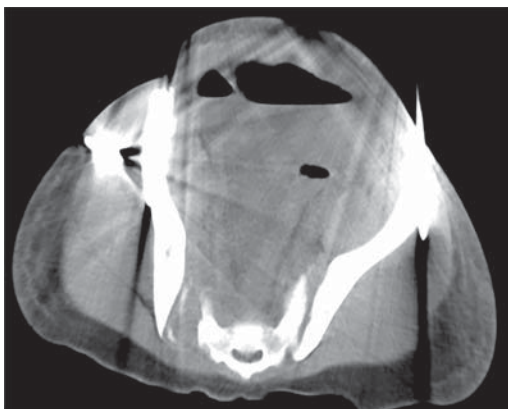
periféricas y centrales, con ajuste y manejo de medicamentos, soluciones y hemoderivados de acuerdo a su peso. Fue admitido en el quirófano para cambio de configuración de fijadores externos y laparotomía exploradora, con colocación de bolsa Bogotá (*Figura 1*).

A su ingreso se tomaron hemocultivos. Se encontró crecimiento bacteriano predominante con *Acinetobacter baumannii*, *Candida* sp. y *Staphylococcus aureus*. Se indicó tigeciclina, linezolid y caspofungina a dosis terapéuticas pediátricas. Durante su estadía se descartaron lesiones craneales mediante tomografía simple de cráneo. Después de su estabilización en la UCI (Unidad de Cuidados Intensivos) y una vez que mejoraron las condiciones generales y abdominales del paciente, el 9 de Abril de 2014 se retiraron los fijadores externos de la pelvis, realizando reducción cerrada y fijación percutánea de la luxación sacroilíaca bilateral (*Figuras 2 y 3*), utilizando tornillos canulados 7.0 mm rosca 16 mm; se prestó atención de no ocupar el foramen sacro con uso de intensificador de imágenes. En el mismo evento quirúrgico, el servicio de cirugía general cambió la bolsa de Bogotá por un sistema de presión negativa en la cavidad abdominal. El individuo presentó adecuada evolución en los siguientes días; fue programado para cierre de la cavidad abdominal el día 14 de Abril de 2014, sin presentar complicaciones.

El sujeto egresó de la UCI y fue admitido en hospitalización general el 24 de Abril de 2014; se decidió el manejo



**Figura 1.** Paciente tras el evento quirúrgico de cambio de fijadores externos a configuración V y laparotomía con colocación de bolsa de Bogotá.

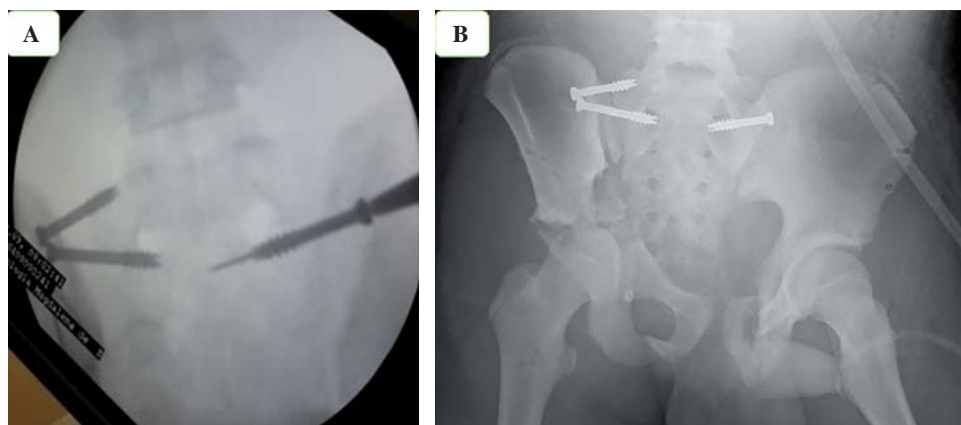


**Figura 2.** Tomografía computada simple en la que se observa fractura del alerón sacro más luxación de la articulación sacroilíaca derecha con luxación de la articulación sacroilíaca izquierda; presencia de artefacto por los fijadores externos.

quirúrgico para la fractura de acetábulo derecho Torode & Zieg IVd<sup>5</sup> (Figura 4).

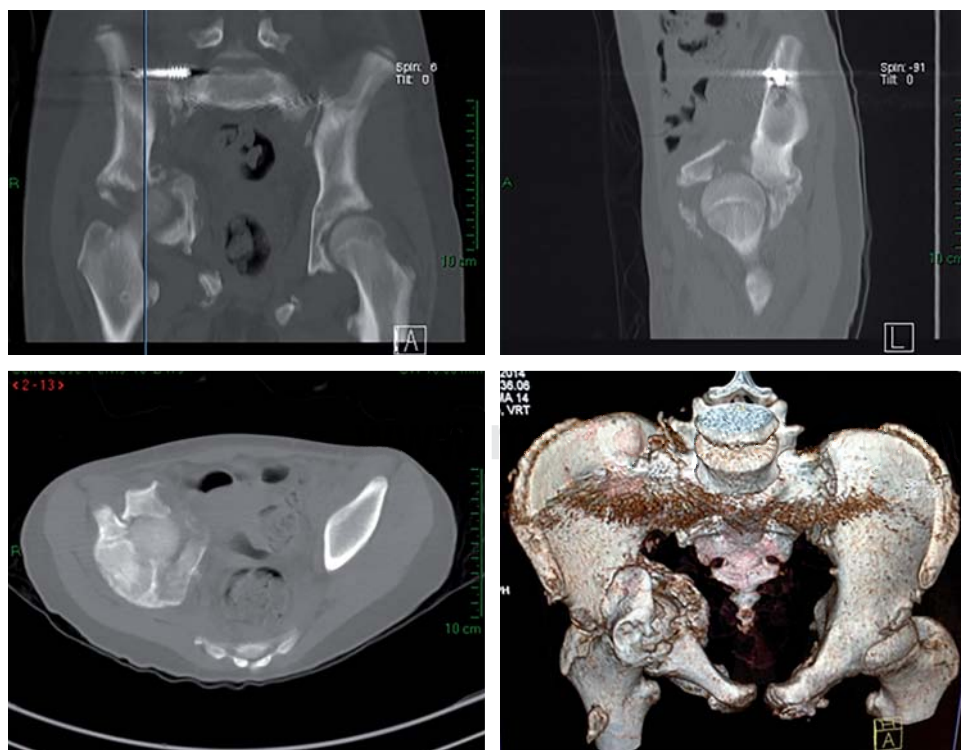
El día 12 de Mayo de 2014 se operó nuevamente para reducción abierta y fijación interna con reconstrucción acetabular anterior a través de un abordaje ilioinguinal (Figura 5); la reconstrucción acetabular más reconstrucción de la lámina cuadrilátera derecha se realizó con una placa de reconstrucción de 3.5 mm premoldeada de 12 agujeros, colocando 10 tornillos para hueso cortical 3.5 mm y esponjoso 4.0 mm en diferentes tamaños (Figura 6).

El evento quirúrgico duró tres horas y 20 minutos, con una pérdida de sangre de 2,100 cm<sup>3</sup>. Durante el transoperatorio se le transfundieron dos unidades de plasma fresco congelado y tres unidades de glóbulos rojos; en su postquirúrgico inmediato requirió dos más.



**Figura 3.**

**A y B.** Reducción cerrada y fijación percutánea de la luxación sacroilíaca bilateral, corroborando no ocupar el foramen sacro.



**Figura 4.**

Tomografía axial computada simple y de reconstrucción de pelvis preoperatoria.

## Discusión

Las fracturas de acetábulo son por sí solas una patología aguda traumática grave que compromete la vida del paciente.<sup>1</sup> A pesar de no ser una patología común en población pediátrica,<sup>6</sup> cuando éstas se presentan se pueden asociar a múltiples lesiones toracoabdominales, craneofaciales y neurovasculares.

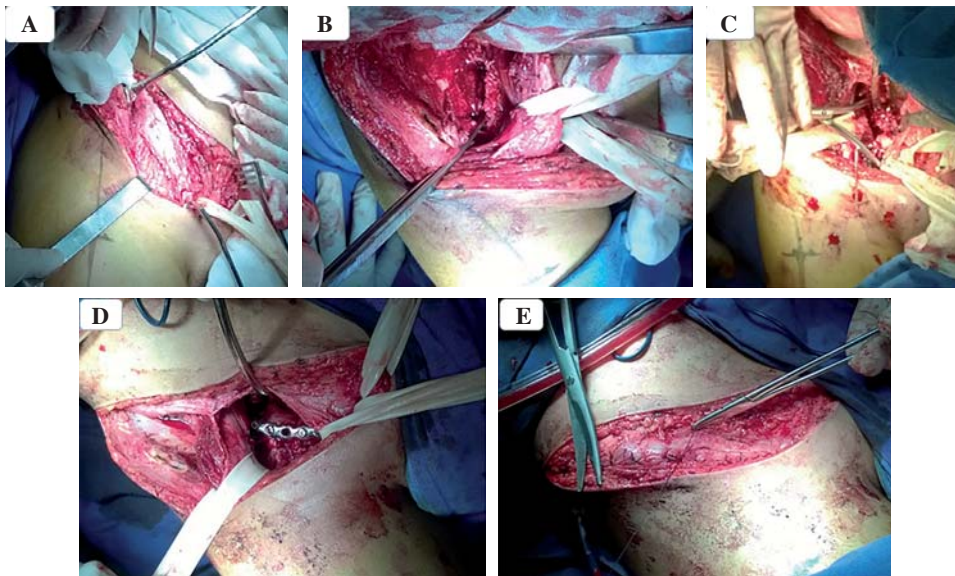
Tal y como se menciona en la literatura,<sup>7</sup> la baja incidencia de las fracturas inestables de pelvis en niños es debida a tres factores: 1) elasticidad articular; 2) grosor del cartílago y 3) la resistencia de los ligamentos; todo esto en comparación con el adulto. En población pediátrica, una fractura de acetábulo con lesión del cartílago trirradiado puede alterar el crecimiento del acetábulo,<sup>2,6,7</sup> resultando en una displasia acetabular secundaria<sup>8</sup> con alto riesgo de progresar a una osteoartritis temprana.

El objetivo primario en el manejo quirúrgico de fracturas de acetábulo es reducir y contener la cabeza femoral.<sup>7</sup> Las radiografías simples son un recurso básico y fundamental para realizar el diagnóstico; no hay que olvidar que al mo-

mento de planear el evento quirúrgico, una TAC simple<sup>2</sup> y de reconstrucción nos permite determinar mejor el grado de desplazamiento y los fragmentos intraarticulares,<sup>3</sup> y entender la personalidad de la fractura para poder realizar una osteosíntesis definitiva adecuada.

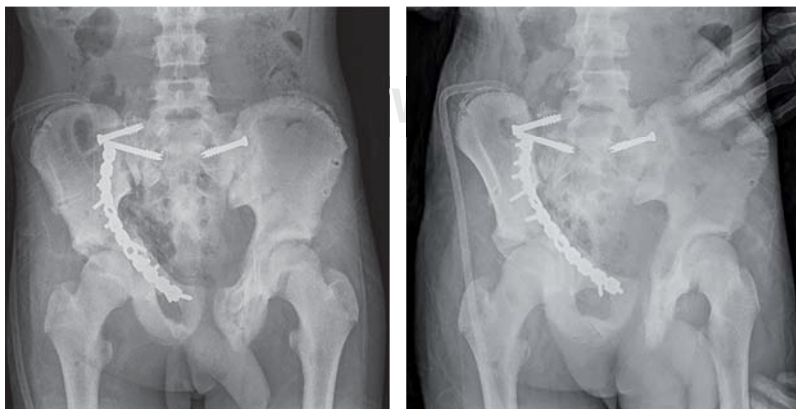
Heeg y sus colaboradores establecen la relación entre la aparición de necrosis avascular de la cabeza femoral y un período prolongado de luxación.<sup>7</sup> Sólo el tiempo mostrará las complicaciones que nuestro paciente pueda presentar, reportándose como esperadas la necrosis avascular de la cabeza femoral, cabeza femoral magna, subluxación de la cadera y la artrosis de cadera a temprana edad.<sup>7</sup>

Es indicación absoluta el manejo quirúrgico en fracturas de acetábulo Torode & Zieg IV;<sup>1</sup> debemos reestablecer la anatomía del acetábulo<sup>6</sup> y mantener la cabeza femoral, tratando de disminuir el riesgo de la artrosis coxofemoral. El abordaje ilioinguinal<sup>9</sup> permite la exposición interna de la pelvis desde la articulación sacroilíaca hasta la sínfisis del pubis. Permite la visualización de la superficie anterior y medial del acetábulo y la inserción de tornillos en la columna posterior. La disección implica aislar y movilizar los



**Figura 5.**

Imágenes del abordaje quirúrgico. **A)** Abordaje ilioinguinal derecho; se refiere el cordón espermático, el nervio femoral y los vasos ilíacos. **B)** Se incide sobre la cresta ilíaca anterior retroperitoneal; se expone la fosa ilíaca; en la segunda ventana se observa cartílago trirradiado. **C)** Rotación del cartílago trirradiado del fragmento correspondiente a ilíaco y pubis, ambos hacia posterior y caudal. **D)** Se presenta la placa de reconstrucción sobre el acetábulo reducido. **E)** Cierre por planos de abordaje ilioinguinal.



org.mx

**Figura 6.**

Control radiológico postquirúrgico de la reducción abierta, fijación interna de acetábulo derecho con placa de reconstrucción.

vasos femorales y el nervio, así como el cordón espermático en hombres y el ligamento redondo en la mujer.

Cada individuo debe ser estudiado de manera individual de acuerdo al tipo de fractura, su edad y madurez según Tanner, con el propósito de proveer el mejor tratamiento disponible. Este tipo de fracturas representa un reto para el ortopedista y sólo un cirujano experimentado debe manejarlas.<sup>1</sup> En el caso presentado, un equipo multidisciplinario altamente especializado fue esencial para preservar la vida del niño.

Este caso es importante debido a la complejidad de la fractura pélvica inestable asociada con múltiples lesiones en un paciente con un sistema esquelético inmaduro. Además, muestra resultados postoperatorios mediatos satisfactorios con abducción pasiva de 70 grados, flexión de 100 grados, extensión de 20 grados, rotación interna de 30 grados y rotación externa de 40 grados de la articulación coxofemoral, sin dolor a un mes de su egreso hospitalario.

**Conflicto de intereses y financiamiento:** Los autores declaran no tener conflicto de intereses. No se contó con financiamiento externo para la realización de este proyecto.

#### Consideraciones éticas

Para la publicación de este caso se contó con la aprobación por escrito de los padres del paciente mediante la firma de un consentimiento informado, así como el asentimiento del enfermo. La redacción de los documentos de autorización se realizó con base en las recomendaciones de la Coordinación de Investigación en Salud del Instituto Mexicano del Seguro Social.

#### Agradecimientos

Un agradecimiento especial al Dr. Everth Mérida Herrera por su apoyo y orientación durante la realización de este artículo. Agradecemos a los servicios de Terapia Intensiva, Unidad de Choque, Cirugía General, así como a todos los servicios interconsultantes involucrados en la atención del paciente, sin los cuales no habría sido posible preservar la vida del niño ni brindar el manejo ortopédico definitivo.

#### Bibliografía

1. Nieto-Lucio L, Camacho-González S, Reinoso-Pérez JR: Tratamiento de las fracturas de pelvis inestable tipo IV de la clasificación de Torode y Zieg en niños. *Acta Ortop Mex.* 2010; 24(5): 338-44.
2. Schlickewei W, Keck T: Pelvic and acetabular fractures in childhood. *Injury.* 2005; 36 Suppl 1: A57-63.
3. Adams RJ, Attia M: Acetabular fracture in a 16-year-old secondary to an all-terrain vehicle accident. *Pediatr Emerg Care.* 2008; 24(1): 44-5.
4. Grisoni N, Connor S, Marsh E, Thompson GH, Cooperman DR, Blakemore LC: Pelvic fractures in a pediatric level I trauma center. *J Orthop Trauma.* 2002; 16(7): 458-63.
5. Torode I, Zieg D: Pelvic fractures in children. *J Pediatr Orthop.* 1985; 5(1): 76-84.
6. Clutter SY1, Morgan SJ, Erickson M, Smith WR, Stahel PF: Management of an open acetabular fracture in a skeletally immature patient. *Open Orthop J.* 2007; 1: 9-12.
7. Heeg M, Klasen HJ, Visser JD: Acetabular fractures in children and adolescents. *J Bone Joint Surg Br.* 1989; 71(3): 418-21.
8. Badina A, Vialle R, Fitoussi F, Damsin JP: Case reports: treatment of traumatic triradiate cartilage epiphysiodesis: what is the role of bridge resection? *Clin Orthop Relat Res.* 2013; 471(11): 3701-5.
9. Hoppenfeld S: Chapter 7: Pelvis and acetabulum. In: Hoppenfeld S, deBoer P, Buckley R: *Surgical exposures in orthopaedics: the anatomic approach.* Philadelphia, PA: Lippincott Williams & Wilkins; 2009: 359-402.