

Artículo original

Evaluación de la función pulmonar en escoliosis idiopática del adolescente manejado con instrumentación posterior con sistema de ganchos sublaminares

González-Delgadillo I,* Zamudio-Carrera E,** Díaz de León-Morales LV,*** Rodríguez-Pérez A**

Unidad Médica de Alta Especialidad Núm. 48, IMSS, León, Guanajuato

RESUMEN. Introducción: La escoliosis es una deformidad de la columna vertebral; se diagnostica por el método de Cobb presentando una angulación mayor de 10° en proyección radiográfica anteroposterior. Produce alteraciones pulmonares de tipo restrictivo en angulaciones mayores a 50°. Su manejo puede ser quirúrgico, mejorando la angulación y el proceso restrictivo pulmonar. Se comparó la función pulmonar pre- y postquirúrgica con espirometría. **Material y métodos:** 27 pacientes, cirugía correctiva mediante instrumentación posterior con ganchos sublaminares, barras y artrodesis posterolateral. Ambos géneros. 11-15 años. **Espirometría prequirúrgica y postquirúrgica a los seis meses.** Fueron excluidos quienes carecían de espirometría postquirúrgica y/o aquéllos con evento infeccioso pulmonar postquirúrgico. Índice de Cobb, pre- y postquirúrgico. **Espirometría:** función pulmonar, la capacidad vital forzada (VCF) y el volumen espiratorio forzado en un segundo (FEV1). Estadística descriptiva, t Student. **Resultados:** Femenino 78% y masculino 22%, 13.7 ± 1.22 años. Método de Cobb 40 a 110°; prequirúrgico, 64.48 ± 17.79° y postquirúrgico, 30.44 ± 10.90°. No hubo valor de 0°. Capacidad pulmonar: prequirúrgico VCF para los valores de la curva de escoliosis ($p < 0.0001$) y significativa marginal para FEV1 ($p = 0$; inicial 40.6-122.0%, media 76.3 ± 18.8%; postquirúrgico

ABSTRACT. Introduction: Scoliosis is a spine deformity diagnosed using Cobb's method when the AP X-ray view shows an angulation greater than 10°. Scoliosis exceeding 50° results in restrictive pulmonary alterations. Surgical management improves the angulation and the pulmonary restrictive process. The pre- and post-operative pulmonary function values were compared using spirometry. **Material and methods:** 27 patients of both genders, ages 11-15 years, underwent corrective surgery using posterior instrumentation with sublaminar hooks, rods and posterolateral arthrodesis. Spirometry was done preoperatively and six months after the surgery. Patients without a postoperative spirometry and/or a postoperative episode of pulmonary infection were excluded. The pre- and postoperative Cobb index was calculated. **Spirometry:** lung function at forced vital capacity (FVC) and forced expiratory volume in one second (FEV1). Descriptive statistics, Student t test. **Results:** Females, 78%; males, 22%; 13.7 ± 1.22 years. Cobb method 40 - 110°, preoperative angle 64.48 ± 17.79° and postoperative angle 30.44 ± 10.90°. There were no 0° values. Lung function: preoperative FVC for the values of the scoliosis curve ($p < 0.0001$) and significant marginal FEV1 ($p = 0$. Baseline: 40.6-122.0%, mean: 76.3 ± 18.8%, postoperative: 40.75-112.6%, mean: 76.5 ± 16.8%. Preoperative FEV1: 39.8-111.59%, mean: 73.9 ±

Nivel de evidencia: IV

* Ortopedista.

** Ortopedista Pediátrico.

*** Investigador Asociado.

Dirección para correspondencia:

Dra. Luz Verónica Díaz de León Morales

Cima del Sol Núm. 157, Col. Lomas del Sol, CP 37157, León, Guanajuato.

E-mail: luvediaz@yahoo.com.mx

Este artículo puede ser consultado en versión completa en <http://www.medigraphic.com/actaortopedica>

40.75-112.6%, media $76.5 \pm 16.8\%$. FEV1 prequirúrgico 39.83-111.59%, media $73.9 \pm 16.8\%$; postquirúrgico 42.86-120.79%, media de 69.7 ± 16.5 . Diferencia estadísticamente significativa 0.064). **Conclusiones:** El sistema de ganchos sublaminares en abordaje posterior ofrece mejoría de la curva de la escoliosis idiopática del adolescente evaluada por método de Cobb, detiene el progreso del deterioro de la función pulmonar, con mejoría significativa para el volumen espiratorio forzado en un segundo.

Palabras clave: Escoliosis idiopática, adolescente, espirometría.

16.8%, postoperative: 42.86-120.79%, mean: 69.7 ± 16.5 . The difference was statistically significant, 0.064). **Conclusions:** The sublaminar hook system with a posterior approach provides improvement of the idiopathic scoliosis curve of adolescents assessed with the Cobb method. It stops the progression of lung function impairment, with a significant improvement in forced expiratory volume in one second.

Key words: Scoliosis idiopathic, adolescence, spirometry.

Introducción

La columna vertebral del ser humano está erecta gracias al apoyo muscular activo y a los mecanismos sensitivos de equilibrio; existe una tendencia inherente de la columna vertebral para crecer en forma alineada. En el plano sagital se advierten curvas fisiológicas normales, pero la espina es recta en el plano frontal.¹ El término «escoliosis» proviene de la palabra griega que significa «torcido». La escoliosis se define como la desviación y rotación laterales de una serie de vértebras a partir de la posición anatómica central en la línea media, que representa el eje de la columna normal en ausencia de anomalías congénitas o neurológicas asociadas.²

«Escoliosis idiopática» se usa para describir a aquella de causa desconocida; consiste en una deformidad tridimensional con una curvatura lateral en una proyección radiográfica anteroposterior con un mínimo de 10° (grados) de desviación por el método de Cobb y rotación de cuerpos vertebrales, lo que conlleva a una torsión severa de las vértebras y causa una deformidad torácica.³

El método de Cobb es importante para el diagnóstico de escoliosis; fue descrito por John Cobb en 1948. Los ángulos de Cobb se consideran un criterio clave usado para evaluar el manejo o tratamiento de la escoliosis.⁴

La escoliosis se puede dividir en infantil (primeros tres años de vida), juvenil (entre los cuatro y 10 años o comienzo de la pubertad) y adolescente (con comienzo en la pubertad, a partir de los 10 años, hasta la madurez esquelética).⁵ Su etiología incluye factores genéticos, trastornos de un solo gen con patrón de herencia mendeliana, asociación de niveles bajos de melatonina, enfermedades del tejido conectivo, aumento de calcio en la musculatura paraespinal. Sin embargo, aún no se cuenta con una etiología exacta. Una teoría de la etiología convencional sostiene que la escoliosis ocurre cuando la columna que es recta adquiere una posición curva patológica durante el crecimiento y secundariamente remodela la estructura y morfología de las vértebras de for-

ma permanente; de esta manera, ocasiona una deformidad de las costillas y una restricción respiratoria como resultado mecánico de una insuficiencia y falta de espacio e inhibe así el crecimiento de los alveolos pulmonares.⁶

Evolución natural

La escoliosis se determina con una deformidad mayor a 10° por medición del método de Cobb en una proyección radiográfica en plano coronal o anteroposterior. En pacientes esqueléticamente inmaduros, una deformidad de la columna de 25 a 30 grados tiene riesgo de progresión. La probabilidad de que ello ocurra es mayor en las mujeres y en los niños con un ángulo largo de la curva durante su crecimiento restante. Ya que el volumen pulmonar se duplica aproximadamente desde la edad de 10 años hasta la madurez esquelética, el crecimiento de la columna torácica en los preadolescentes es necesario para lograr un volumen pulmonar en la adultez.⁷

En la escoliosis torácica, que es la que mayormente presenta problemas pulmonares, se menciona que una curva mayor a 50° puede ocasionar alteraciones en la función pulmonar; una mayor a 70°, enfermedad sintomática de restricción pulmonar.⁸ En 1948, John Cobb fue el primero en describir un sistema de clasificación para la escoliosis (método de Cobb). Fue pionero en dar una descripción de las curvas mayores y menores, de las curvas estructurales y no estructurales; estableció las pautas para el tratamiento de estas deformidades.⁹

Mientras más grande sea el ángulo de Cobb, más bajos los valores de espirometría y de la capacidad pulmonar total, parámetros que son fuertes predictores para desarrollar insuficiencia respiratoria.¹⁰

Tratamiento quirúrgico

La cirugía está indicada en curvas mayores de 45° o progresión de más de 5° en seis meses de la curva en el plano

frontal. La corrección de la escoliosis puede ser con ganchos o tornillos pediculares y la utilización de dos barras, basada en el método desarrollado por Harrington.¹¹

El sistema de instrumentación con ganchos se consideraba el estándar de oro en el tratamiento de escoliosis idiopática del adolescente con las barras de Harrington introducido en 1960; actualmente se cuenta con otros sistemas como las técnicas de ganchos sublaminares descritas por Cotrel-Dubousset, con la utilización de doble barra y artrodesis de la columna. Así como la utilización del uso del sistema de ganchos y barras para la corrección de la escoliosis, se debe valorar la flexibilidad de la columna para la artrodesis o no de la columna. La indicación para la cirugía sería la progresión de la escoliosis y/o la curva principal en más de 45° en el plano frontal.^{12,13}

Escoliosis y función pulmonar

Hay un interés considerable en la relación entre la deformidad columnar y la función pulmonar, porque incrementa la posibilidad de morbilidad y mortalidad cuando la discapacidad pulmonar es consecuencia de una escoliosis progresiva. En el trabajo de Weinstein y colaboradores, él menciona que existe una correlación directa entre la discapacidad pulmonar y la magnitud de la curva torácica, con relevancia clínica en la disminución en la función pulmonar, que ocurre solamente en la escoliosis torácica cuando ésta ha progresado más de 100° por medición de método de Cobb; se encuentra una relación directa entre la disminución de la capacidad vital y el aumento de la gravedad de la curva.¹⁴

En el estudio realizado por Lifeng Lao y su grupo, se menciona que entre más grave sea la curva por método de Cobb y más anomalías presenten las pruebas de función pulmonar, serán más altos los índices de complicaciones pulmonares.¹⁵

En el trabajo de Gregory y sus colegas, hacen mención de la relación que existe entre la capacidad vital forzada y los ángulos de Cobb en la escoliosis idiopática del adolescente. De tal manera, a pesar de encontrar esta relación de la deformidad con la función pulmonar, no se cuenta con estudios publicados serios sobre los cambios en la estructura y función respiratoria durante el período preoperatorio para determinar cuánto cambio se produce con el empeoramiento de la deformidad de la columna.¹⁶

La deformidad de la columna que involucra las vértebras en la rotación axial y junto con las costillas causa una rigidez de la caja torácica, reduce los movimientos de los hemidiafragmas y una distribución desigual del aire inhalado en el lado cóncavo, de lo que resulta una disminución en la función pulmonar. Yongjung y su equipo, al realizar mediciones por medio de espirometría para determinar la función pulmonar, tomaron en cuenta la capacidad vital forzada y el volumen espiratorio forzado en un segundo, en el cual la reducción del volumen espiratorio forzado en un segundo refleja el efecto total de la reducción en la capacidad total

del pulmón, obstrucción de las vías aéreas, pérdida de la recuperación pulmonar y, relativamente poco común, una debilidad enorme de los músculos respiratorios. Ellos escogieron estos dos parámetros porque proporcionan una evaluación adecuada de la función del flujo y volumen medidos para la prueba de la función pulmonar.¹⁷

La escoliosis y su relación con las anomalías de la caja torácica pueden restringir aún más la capacidad del sistema pulmonar para desarrollarse y crecer. Si el tórax no puede alargarse con el crecimiento, el espacio disponible es insuficiente para el crecimiento alveolar y dará como resultado intrínseco una enfermedad pulmonar restrictiva.¹⁸

La relación de la escoliosis con la función pulmonar, por lo tanto, es una insuficiencia pulmonar de tipo restrictivo por la compresión sobre parénquima pulmonar y la progresiva disminución de los volúmenes pulmonares.^{19,20}

Veintisiete pacientes, ambos géneros, de 11 a 15 años sometidos a cirugía correctiva mediante instrumentación posterior con ganchos sublaminares, barras y artrodesis posterolateral, con evaluación de la función pulmonar por espirometría.

Material y métodos

Se realizó un estudio de corte transversal comparativo en adolescentes con escoliosis idiopática que fueron sometidos a cirugía correctiva mediante instrumentación posterior con ganchos sublaminares, barras y artrodesis posterolateral en la Unidad Médica de Alta Especialidad Núm. 48, Gineco-Pediatría, del Instituto Mexicano del Seguro Social en León, Guanajuato. Fueron controlados posteriormente en la consulta externa de Ortopedia Pediátrica. Fueron captados durante los años 2013 y 2014, en los que se logró una muestra de 27 pacientes. Se pidió a los padres o tutores el consentimiento informado por escrito para participar en el estudio. Se incluyeron ambos géneros, con edades de 11 a 15 años. Se excluyeron quienes no ameritaban tratamiento quirúrgico, quienes no acudieron a alguna de las espirometrías y quienes presentaron cualquier evento infeccioso pulmonar posterior a la cirugía que limitó la realización de la misma.

A todos los pacientes incluidos se les tomaron datos generales como nombre, edad, género, número de afiliación, fecha de la cirugía, resultados de estudios radiográficos: índice de Cobb y clasificación de King tomadas antes y a los seis meses de la cirugía. La espirometría se realizó antes y a los seis meses de la cirugía. La evaluación de la función pulmonar se tomó considerando la capacidad vital forzada (VCF) y el volumen espiratorio forzado en un segundo (FEV1). Fueron hechas en el Servicio de Neumología e interpretadas por el médico especialista. El tamaño de muestra se tomó por simple disponibilidad.

Se realizó estadística descriptiva con medidas de tendencia central y dispersión, incluyendo promedios y desviaciones estándar y porcentajes; se utilizó prueba t Student.

Aspectos éticos

Se tomaron en cuenta los principios referentes al código de ética de acuerdo con la Declaración de Helsinki. A todos los padres, tutores o pacientes se les pidió consentimiento informado. El protocolo de investigación fue revisado y avalado por el Comité Local de Investigación y Ética para la Investigación en Salud 1002.

Resultados

Se incluyeron 27 pacientes en total, género femenino 78% (n = 21) y masculino 22% (n = 6), edad promedio de 13.7 ± 1.22 años, con un rango de 11 a 15 años de edad. En la *tabla 1* se describen las medias y desviaciones estándar para las evaluaciones por espirometría antes y después de la cirugía de acuerdo con el método de Cobb, así como los valores de espirometría para la capacidad vital forzada (VCF) y el volumen espiratorio forzado en un segundo (FEV1).

Por método de Cobb obtuvimos un rango de medición de 40 a 110°, con promedio inicial prequirúrgico de 64.48 ± 17.79 grados. A los seis meses se obtuvo una curva final en promedio de $30.44 \pm 10.90^\circ$, en un rango de 10 a 52° posterior a la instrumentación con ganchos sublaminares en 100% de la muestra, aunque en ningún paciente encontramos un valor de 0°, que sería el ideal.

La capacidad pulmonar prequirúrgica con una VCF inicial tuvo un rango de 40.6 a 122.0%, con una media de 76.3 ± 18.8 ; seis meses posteriores al evento quirúrgico se ob-

tuvieron resultados con rangos de 40.75 hasta 112.6%, con una media de 76.5 ± 16.8 .

Se evaluaron estadísticamente los resultados de espirometría antes y después de la cirugía (*Tabla 2*). Para los valores de la curva de escoliosis evaluada por el método de Cobb, con un valor de $p < 0.0001$ (*Figura 1*) y para el volumen espiratorio forzado en un segundo (FEV1) en el pre- y en el postquirúrgico se encontró un valor de $p = 0.064$ (*Figura 2*).

Discusión

El objetivo en el procedimiento para el tratamiento de la curva en una escoliosis idiopática del adolescente no es la corrección de la curva, sino evitar que progrese; por tal motivo, en el estudio que realizamos obtuvimos resultados en la corrección de la curva similares a los realizados por Guney Yimaz y colaboradores,¹³ donde ellos lograron una mejoría similar.

Claudio Lamartina y su grupo¹¹ demostraron en su trabajo una mejoría de la curva con el sistema de tornillos transpediculares y barras; y sistema de ganchos con tornillos transpediculares y barras. Por ello, podemos decir que el sistema que utilizamos es igual de efectivo que el de investigaciones publicadas.

En este estudio encontramos que la curva de la escoliosis está asociada con la discapacidad pulmonar corroborada por espirometría, como lo menciona Aina J. Danielsson en su trabajo.⁸ Yongjung J. Kim y sus colaboradores mencionan que el volumen espiratorio forzado en un segundo tiene relación con un proceso restrictivo como el que ocurre en esta patología; por lo tanto, obtuvimos mejoría en los resultados por espirometría en el volumen espiratorio forzado en un segundo en nuestra investigación: encontramos en nuestros resultados postquirúrgicos una diferencia significativa, con un valor de $p = 0.064$, que se considera significancia estadística marginal.¹⁷

La curva de la escoliosis está directamente relacionada con los resultados de pruebas pulmonares con espirometría, donde la capacidad vital forzada y el volumen espiratorio forzado en un segundo presentan alteraciones en las que disminuye su valor normal, tal como lo mencionan Peter O. Newton y su equipo¹⁴ en su estudio, donde toman como

Tabla 1. Descripción de las variables de estudio con promedios y rangos.

Variables de estudio	n	$\bar{X} \pm DE$	Valor mínimo	Valor máximo
Cobb inicial	27	64.4 ± 17.7	40.0	110.0
Cobb final	27	30.4 ± 10.9	10.0	52.0
VCF*	27	76.3 ± 18.8	40.6	122.0
FEV1*	27	73.9 ± 16.8	39.8	111.5
VCF**	27	76.5 ± 16.8	40.7	112.6
FEV1**	27	69.7 ± 16.5	42.8	120.7

* Prequirúrgico. ** Postquirúrgico.

Tabla 2. Comparación del método de Cobb y los valores de espirometría a través de prueba t para muestras dependientes.

Prueba t para muestras dependientes. Comparación de método de Cobb y valores de espirometría								
	\bar{X}	DE	n	Diferencia de medias	Diferencia DE	t	GL	p
Cobb inicial	64.4	17.7	27	34.0	18.3	9.6	26	0.0001
Cobb final	30.4	10.9						
VCF*	76.39	18.86	27	-0.170	14.84	-0.059	26	0.952
VCF**	76.56	16.83						
FEV1*	73.96	16.85	27	4.21	11.33	1.930	26	0.064
FEV1**	69.75	16.53						

* Prequirúrgico. ** Postquirúrgico.

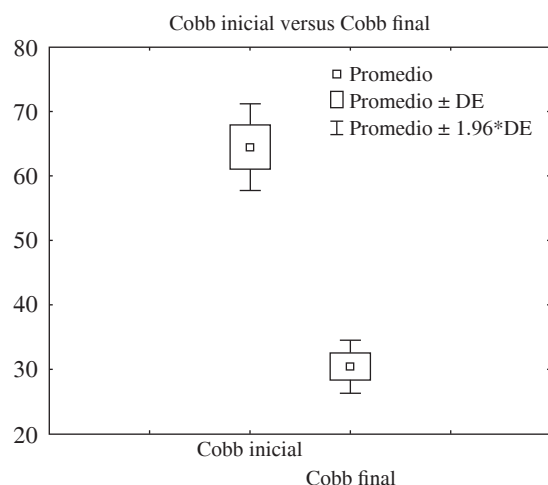


Figura 1. Diferencia de medias para la evaluación por el método de Cobb inicial y final.

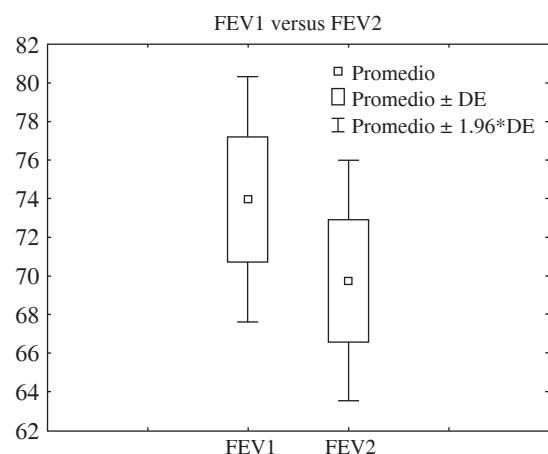


Figura 2. Diferencia de medias para la evaluación del volumen espiratorio forzado en un segundo pre- y postquirúrgica.

parámetros normales resultados por arriba de 80% de la capacidad pulmonar, de acuerdo con la *American Thoracic Society* (Sociedad Americana de Tórax).

En este trabajo no encontramos una relación significativa de mejoría de la capacidad vital forzada y sólo de forma significativa marginal en el volumen espiratorio forzado en un segundo con respecto a la mejoría de la curva de la escoliosis; así lo mencionan Iva Smiljanie y sus colegas en su investigación: ellos tampoco encontraron mejoría sino hasta después de dos años de evolución tras la corrección de la curva de escoliosis de forma quirúrgica.¹⁹

Conclusiones

La discapacidad pulmonar está relacionada con la deformidad de la curva de escoliosis en adolescentes. El sistema de ganchos sublaminares en abordaje posterior detiene el progreso de la deformidad al ser evaluada por el método de

Cobb y la progresión del daño en la función pulmonar, lo que ocasiona mejoría en la capacidad pulmonar en el volumen espiratorio forzado en un segundo a través de espirometría.

Bibliografía

1. Tachdjian's M: Ortopedia Pediátrica. Vol. 3, Ed. Médica Panamericana; 1999: 2446-547.
2. Greiner KA: Adolescent idiopathic scoliosis: radiologic decision-making. *Am Fam Physician*. 2002; 65(9): 1817-22.
3. Rothman-Simeone: *La columna*. Vol 1. Madrid: McGraw-Hill-Interamericana; 2001: 507.
4. He JW, Bai GH, Ye XJ, Liu K, Yan ZH, Zhang X, et al: A comparative study of axis-line-distance technique and Cobb method on assessing the curative effect on scoliosis. *Eur Spine J*. 2012; 21(6): 1075-81.
5. Martínez-Llorens J, Ramírez M, Colomina MJ, Bagó J, Molina A, Cáceres E, et al: Muscle dysfunction and exercise limitation in adolescent idiopathic scoliosis. *Eur Respir J*. 2010; 36(2): 393-400.
6. Goldberg CJ, Moore DP, Fogarty EE, Dowling FE: Scoliosis: a review. *Pediatr Surg Int*. 2008; 24(2): 129-44.
7. Hresko MT: Clinical practice. Idiopathic scoliosis in adolescents. *N Engl J Med*. 2013; 368(9): 834-41.
8. Danielsson AJ: Natural history of adolescent idiopathic scoliosis: a tool for guidance in decision of surgery of curves above 50°. *J Child Orthop*. 2013; 7(1): 37-41.
9. Ovadia D: Classification of adolescent idiopathic scoliosis (AIS). *J Child Orthop*. 2013; 7(1): 25-8.
10. Pehrsson K, Danielsson A, Nachemson A: Pulmonary function in adolescent idiopathic scoliosis: a 25-year follow-up after surgery or start of brace treatment. *Thorax*. 2001; 56(5): 388-93.
11. Cummings RJ, Loveless EA, Campbell J, Samelson S, Mazur JM: Interobserver reliability and intraobserver reproducibility of the system of King et al. for the classification of adolescent idiopathic scoliosis. *J Bone Joint Surg Am*. 1998; 80(8): 1107-11.
12. Lamartina C, Petrucci M, Macchia M, Stradiotti P, Zerbi A: Role of rod diameter in comparison between only screws versus hooks and screws in posterior instrumentation of thoracic curve in idiopathic scoliosis. *Eur Spine J*. 2011; 20 Suppl 1: S85-9.
13. Mueller FJ, Gluch H: Cotrel-Dubousset instrumentation for the correction of adolescent idiopathic scoliosis. Long-term results with an unexpected high revision rate. *Scoliosis*. 2012; 7(1): 13.
14. Yilmaz G, Borkhuu B, Dhawale AA, Oto M, Littleton AG, Mason DE, et al: Comparative analysis of hook, hybrid, and pedicle screw instrumentation in the posterior treatment of adolescent idiopathic scoliosis. *J Pediatr Orthop*. 2012; 32(5): 490-9.
15. Newton PO, Faro FD, Golligly S, Betz RR, Lenke LG, Lowe TG: Results of preoperative pulmonary function testing of adolescents with idiopathic scoliosis. A study of six hundred and thirty-one patients. *J Bone Joint Surg Am*. 2005; 87(9): 1937-46.
16. Lao L, Weng X, Qiu G, Shen J: The role of preoperative pulmonary function tests in the surgical treatment of extremely severe scoliosis. *J Orthop Surg Res*. 2013; 8: 32.
17. Redding GJ, Mayer OH: Structure-respiration function relationships before and after surgical treatment of early-onset scoliosis. *Clin Orthop Relat Res*. 2011; 469(5): 1330-4.
18. Kim YJ, Lenke LG, Bridwell KH, Kim KL, Steger-May K: Pulmonary function in adolescent idiopathic scoliosis relative to the surgical procedure. *J Bone Joint Surg Am*. 2005; 87(7): 1534-41.
19. Karol LA, Johnston C, Mladenov K, Schochet P, Walters P, Browne RH: Pulmonary function following early thoracic fusion in non-neuromuscular scoliosis. *J Bone Joint Surg Am*. 2008; 90(6): 1272-81.
20. Smiljanic I, Kovac V, Cimić M: Changes in pulmonary functional parameters after surgical treatment of idiopathic scoliosis. *Coll Antropol*. 2009; 33(Suppl 2): 145-52.