

## Caso clínico

## Abordaje de Kocher-Langenbeck en el manejo quirúrgico de las fracturas posteriores del acetábulo

Fernández-Palomo LJ\*

Centro Médico ABC, Santa Fe

**RESUMEN.** Las fracturas de acetábulo son lesiones articulares que en la mayoría de los casos requieren manejo quirúrgico para restablecer la integridad de la articulación de la cadera y el anillo pélvico. Las fracturas de elementos posteriores del acetábulo deben ser tratadas por abordajes posteriores. El de Kocher-Langenbeck es el más recomendado en la mayoría de los casos.

**Palabras clave:** Fractura acetabular, pelvis, abordaje de Kocher-Langenbeck, decúbito prono.

**ABSTRACT.** Surgical treatment of acetabular fractures is indicated in displaced cases in order to restore and stabilize the hip joint and the pelvic ring integrity. Posterior structure fractures must be treated through posterior pelvic surgical approaches. The Kocher-Langenbeck is the most recommended approach for the majority of posterior acetabular fractures.

**Key words:** Acetabular fracture, pelvis, Kocher-Langenbeck approach, prone position.

### Introducción

El abordaje de Kocher-Langenbeck está indicado en el tratamiento quirúrgico de fracturas acetabulares cuyo principal componente es la pared o columna posterior. Para tratarlas con la mayor seguridad y menor riesgo de complicaciones es indispensable conocer la anatomía de la región y los mecanismos de lesión; de otra forma, los errores son inevitables y las consecuencias, catastróficas. En la clasificación de Letournel y Judet (*Tabla 1*) este grupo está formado por seis de los 10 tipos de fracturas: pared posterior, columna posterior, columna y pared posterior, transversa, transversa y pared posterior y fractura en T. Sin embargo, existen algunas variedades atípicas imposibles de definir dentro de estos 10 tipos y que constituyen patrones de transición de las fracturas acetabulares.<sup>1</sup>

Las de la pared posterior son el tipo más común de fractura del acetábulo y corresponden al 50% de ellas: 25% como lesiones simples o elementales y 25% como parte de una de las fracturas complejas. Este tipo de lesión involucra una parte de la superficie articular posterior y aunque técnicamente podría considerarse una fractura de la columna posterior, ha sido valorada como un tipo diferente, ya que afecta una región específica y su presentación clínica —en la mayoría de los casos asociada con luxación de la cabeza femoral— la define en un grupo especial.<sup>2,3</sup> Casi todas las fracturas de la pared posterior son menospreciadas como lesiones de «fácil manejo quirúrgico» y, sin embargo, representan un procedimiento de alta demanda para el cirujano, ya que la reducción y fijación pueden ser técnicamente muy difíciles y las fallas durante el procedimiento quirúrgico pueden llevar a complicaciones severas a mediano plazo para el paciente, con resultados no favorables.<sup>4</sup>

La decisión entre manejo conservador y quirúrgico en lesiones estables continúa siendo controversial; en el caso de fracturas con inestabilidad articular después de la reducción, el manejo quirúrgico sigue siendo la opción recomendada, con muy pocas excepciones relacionadas con factores ajenos a la lesión misma.<sup>5,6</sup>

### Diagnóstico y manejo quirúrgico

El diagnóstico inicial de las lesiones de acetábulo, al igual que el de las pélvicas, se realiza mediante una proyección radiográfica anteroposterior de la pelvis (*Figura 1*). Ésta debe complementarse con dos proyecciones oblicuas a

\* Ortopedia y Traumatología, Centro Médico ABC, Santa Fe.

Dirección para correspondencia:  
Dr. Luis Justino Fernández-Palomo  
Centro Médico ABC, Santa Fe.  
Carlos Graef Fernández Núm. 154 Cons. 552,  
Col. Tlaxala Santa Fe, CP 05300,  
Cuajimalpa de Morelos, Ciudad de México.  
E-mail: ljfernandez@abchospital.com

Este artículo puede ser consultado en versión completa en <http://www.medigraphic.com/actaortopedica>

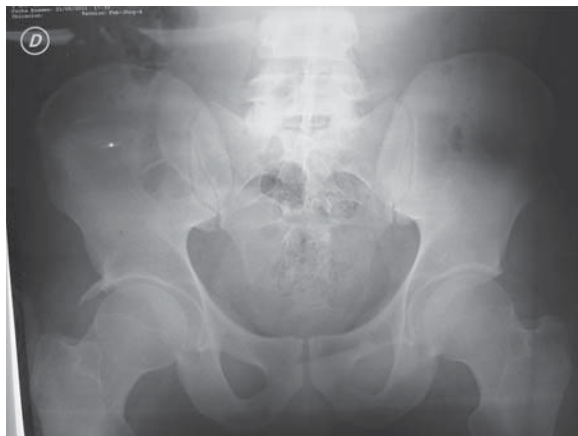45 grados, alar y obturatriz.<sup>7</sup> Posteriormente, debe añadirse una tomografía axial simple y con reconstrucción 3D para valorar la configuración, desplazamiento y extensión de la fractura (*Figura 2*). Es determinante identificar y clasificar el tipo de lesión para establecer el plan de manejo, en el cual se decide el abordaje quirúrgico a emplearse.<sup>8,9,10,11,12</sup>

Las fracturas de pared posterior sólo pueden ser tratadas mediante abordaje posterior. Sin embargo, las fracturas asociadas pueden requerir de abordajes combinados, ya que hay elementos que no pueden ser alcanzados por vía pos-

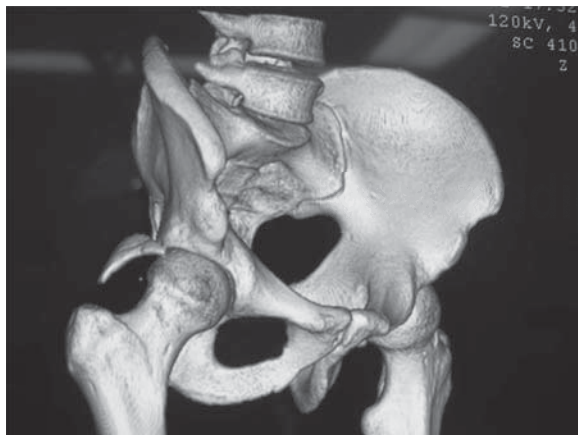
terior.<sup>13</sup> Para lesiones que requieren abordaje posterior, el de Kocher-Langenbeck es el más recomendado; éste puede realizarse en decúbito prono o en decúbito lateral.<sup>14</sup> Cuando sólo está comprometida la pared posterior, puede ser fácil acceder con el paciente en decúbito lateral, pero cuando está implicada la columna posterior, es más recomendable la posición prona; de esta forma, se mantiene reducida la cabeza femoral. Este abordaje se emplea en fracturas de pared posterior, de pared y columna posteriores, en algunos tipos de fracturas en T y de ambas columnas que requieren la reducción de un componente de pared involucrado.<sup>15,16</sup>

**Tabla 1. Clasificación de Letournel y Judet.**

Fracturas elementales	Fracturas asociadas
Pared anterior	Fractura en T
Pared posterior	Columna y pared posterior
Columna posterior	Transversa y pared posterior
Columna anterior	Anterior y posterior hemitransversa
Transversa	Ambas columnas



**Figura 1.** Radiografía en proyección AP. Fractura de la pared posterior del acetábulo derecho. Pared posterior desplazada proximalmente. Signo del sombrero.



**Figura 2.** Proyección oblicua obturatriz en reconstrucción 3D. Pared posterior desplazada.

### Posición del paciente en decúbito prono

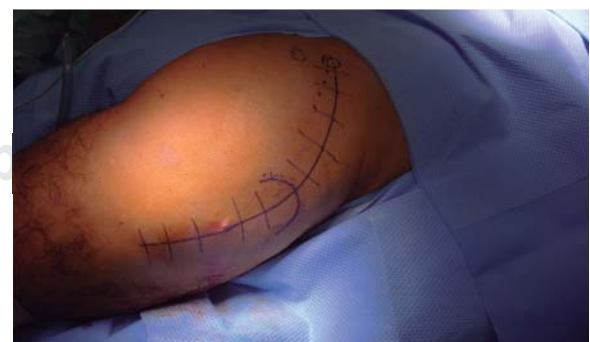
Se acomoda al individuo en una mesa convencional, radiolúcida o, idealmente, una especial para fracturas tipo Judet. Independientemente del tipo de mesa, debe existir acceso al intensificador de imágenes para poder evaluar el patrón de la fractura, así como la reducción de la misma, para lo cual se deben hacer pruebas de imagen antes de vestir al sujeto.<sup>6</sup>

Se colocan rodillos o soportes para el tórax para evitar aumento en la presión abdominal. Se viste a la persona preparando toda la extremidad pélvica del lado afectado, dejándola libre para poder movilizarla durante la cirugía. Debe procurarse mantener la rodilla en flexión de 70 a 90 grados durante el procedimiento para disminuir la tensión del nervio ciático.

### Posición del paciente en decúbito lateral

En mesa convencional, se sujeta al individuo de manera similar que en una artroplastía de cadera mediante soportes anterior y posterior con la extremidad afectada libre, permitiendo la flexión de la rodilla para disminuir tensión del nervio ciático. Es recomendable colocar y fijar una almohada entre las rodillas del sujeto.

El abordaje se realiza por una incisión que se extiende de la espina ilíaca posterosuperior hacia el trocánter mayor, continuando distalmente paralela a la diáfisis femoral aproximadamente 15 cm. La extensión de la incisión varía de acuerdo al tipo y extensión de la fractura de la pared y al tamaño del sujeto (*Figura 3*). Se realiza disección del



**Figura 3.** Paciente en decúbito prono. Marcas anatómicas: trocánter mayor al centro de la imagen, espina ilíaca posterosuperior en el extremo proximal. Se muestra la dirección de la incisión siguiendo la dirección de la diáfisis femoral.

tejido celular hasta identificar la fascia lata; ésta se incide longitudinalmente hacia distal. Se identifica y reseca la bursa trocantérica y continúa la disección proximal en sentido de la herida, identificando las fibras del glúteo mayor con cuidado en forma roma hasta visualizar proximalmente la primera rama nerviosa. En este punto quedan expuestos los músculos profundos. En el sentido distal debe identificarse el tendón del glúteo mayor y su inserción a la tuberosidad glútea del fémur. Si es necesario, este tendón puede liberarse parcialmente. El nervio ciático se encuentra adyacente a esta estructura, sobre la superficie posterior del cuadrado femoral y debe identificarse para no lesionarlo en esta zona. Debido a que los rotadores externos pueden estar alterados como parte de la lesión, debe considerarse la relación del cuadrado femoral, ya que este músculo no se altera al luxarse la cadera. Debe evitarse la manipulación directa del nervio y su trayecto debe ser seguido en sentido proximal hasta su emergencia profunda al tendón del piramidal. Se identifican los tendones de los rotadores externos de la cadera. En sentido de proximal a distal, el primero es el piramidal, que sigue una trayectoria paralela al tendón del glúteo menor, cubiertos parcialmente por una porción del glúteo medio en la zona de inserción en el trocánter mayor. Identificado el tendón del piramidal, se refiere con una sutura a 1.5 cm de su inserción, se secciona y se retrae posteriormente. En sentido caudal se identifican los tendones del obturador interno y los gemelos superior e inferior. Éstos forman un tendón conjunto. Se refiere el tendón del obturador de igual manera que el piramidal y se separa del trocánter mayor a una distancia de 1.5 cm de su inserción. Por debajo de éste se identifica una bursa que lo separa de la escotadura ciática menor, ésta se disecciona en forma roma y se palpa directamente el borde de la escotadura ciática menor, en donde se coloca cuidadosamente un separador roma que permite el acceso a la columna posterior. De esta forma, el tendón del obturador y los gemelos quedan entre el separador y el nervio ciático, protegiéndolo.

La posición de este separador debe ser supervisada por el cirujano constantemente, ya que los ayudantes no tienen la visión directa al nervio y es común que se genere presión directa sobre el mismo, que puede lesionarse fácilmente por compresión. Una vez separados los tendones, se puede visualizar la columna posterior desde la tuberosidad isquiática, la pared acetabular y la escotadura ciática mayor. Ya colocado el separador en la posición adecuada, se visualiza y explora la parte posterior de la cápsula articular, la porción retroacetabular de la columna posterior y la pared posterior. La disección se debe realizar de lateral a medial, desde el sitio de fractura hasta la escotadura ciática proximalmente y a la tuberosidad isquiática distalmente. Es necesario seguir el trayecto proximal del nervio ciático hasta visualizar su emergencia por la escotadura ciática mayor. No es recomendable colocar separadores dentro de la escotadura ciática, ya que puede lesionarse el paquete vascular glúteo superior. Al identificarse la escotadura, puede palparse con el índice la parte intrapélvica de la lámina cuadrilátera. Para lograr el

acceso a la parte proximal de la columna posterior, es necesario separar del ilíaco parte de los abductores de la cadera. La extensión de la fractura dicta la extensión del abordaje quirúrgico (*Figura 4*).

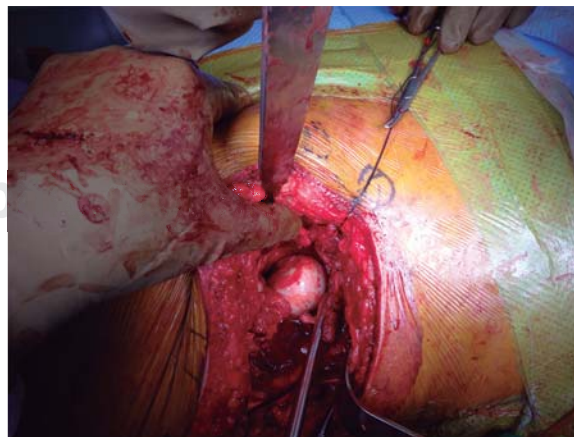
Para exponer la articulación de la cadera, se realiza una capsulotomía marginal, pero deben preservarse las inserciones capsulares a los fragmentos fracturados de la pared para minimizar el riesgo de desvascularización de los mismos, así como evitar seccionar el labrum acetabular. Se visualiza el interior de la articulación y se identifica el daño del domo acetabular, la presencia de hundimiento de la superficie articular, fragmentos intraarticulares, lesión de la cabeza femoral y/o del labrum acetabular.

En situaciones excepcionales es necesario realizar osteotomía deslizada del trocánter mayor para lograr acceso a la región anterior del techo acetabular.

El cierre de la incisión no es complicado. Se repara la cápsula articular, se colocan drenajes a este plano y al celular subcutáneo. Se reinsertan los tendones de los rotadores externos mediante suturas no absorbibles. Si se realizó osteotomía del trocánter, se fija con dos o tres tornillos corticales. Se cierran por capas la fascia lata, fascia glútea, tejido celular y piel.

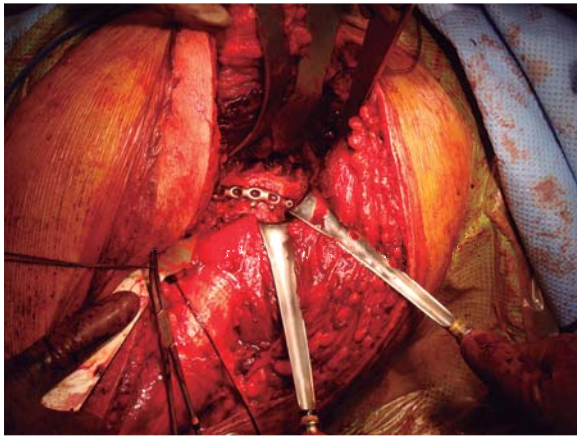
## Discusión

La cirugía de pelvis y acetábulo es compleja y requiere de experiencia y entrenamiento específico para su manejo. Para el manejo exitoso de estas lesiones es fundamental un conocimiento de la anatomía de la pelvis, así como la infraestructura hospitalaria necesaria para el tratamiento: instrumental quirúrgico específico para cirugía de pelvis, mesa quirúrgica, fluoroscopia y servicios hospitalarios de primer nivel, como banco de sangre, terapia intensiva y personal entrenado. El éxito de la cirugía acetabular depende de la correcta selección del abordaje quirúrgico y de una exposición anatómica que evite lastimar los tejidos adyacentes.<sup>17,18</sup> El tratamiento debe ser planeado con re-

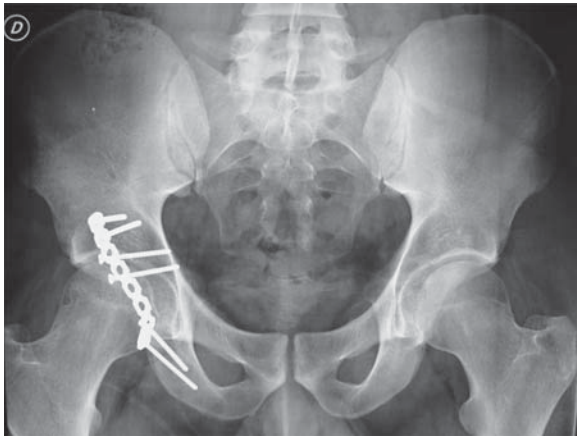

**Figura 4.** Exposición de la fractura. Se identifica la cabeza femoral luxada a expensas de la ausencia de la pared posterior del acetábulo.





**Figura 5.** Pared posterior reducida y fijada con tornillos de compresión y placa de reconstrucción.



**Figura 6.** Radiografía AP postquirúrgica en la que se observa la reducción de la fractura, la congruencia articular y la continuidad de la pared posterior. Dos tornillos de compresión y placa de reconstrucción moldeada anclada en la tuberosidad isquiática.

lación al tipo de fractura y las estructuras pélvicas comprometidas. La posición del paciente es importante con respecto a los resultados finales. Sin duda, la experiencia y preferencias del cirujano determinan la selección de la misma, pero es importante destacar dos aspectos: la posición en prono permite mejor visibilidad de la pared y columna posteriores al cirujano; es muy útil en fracturas transversas, en T y de columna posterior, ya que se evita el desplazamiento por gravedad de la lámina cuadrilátera por efecto directo de la cabeza femoral; sin embargo, los ayudantes tienen muy poco acceso visual al campo y esto aumenta el riesgo de complicaciones neurológicas por posición inadecuada de los separadores, principalmente del nervio ciático (Figura 5). La estabilidad articular postreducción no puede ser valorada con el paciente en decúbito prono, lo cual sí puede realizarse cuando se coloca al individuo en decúbito lateral.

Los objetivos del tratamiento, como en cualquier fractura articular, son la reducción anatómica y una fijación estable

que permita movilización inmediata de la articulación con el fin de disminuir la posibilidad de complicaciones. El daño al cartílago articular, una reducción inadecuada y el trauma secundario a una disección quirúrgica excesiva pueden contribuir a un mal resultado.<sup>19,20</sup>

El tipo más frecuente de fractura acetabular son las de la pared posterior. Constituyen uno de los tipos simples de lesión de la clasificación de Letournel (Figuras 1, 2, 4, 5 y 6), pero forman parte del complejo grupo de fracturas asociadas como parte de la misma lesión, como las fracturas de columna y pared posterior, transversa y pared posterior, ambas columnas, fractura en T y pared posterior y fracturas atípicas. Esta lesión se presenta en la mayoría de los casos asociada con luxación coxofemoral, la cual debe atenderse de manera inicial de acuerdo con los esquemas de clasificación conocidos.<sup>21,22,23,24</sup>

### Bibliografía

1. Letournel E, Judet R: *Fractures of the acetabulum*. 2nd ed. New York: Springer-Verlag; 1993: 565-81.
2. Baumgaertner MR: Fractures of the posterior wall of the acetabulum. *J Am Acad Orthop Surg*. 1999; 7(1): 54-65.
3. Moed BR, McMichael JC: Outcomes of posterior wall fractures of the acetabulum. *J Bone Joint Surg Am*. 2007; 89(6): 1170-6.
4. Porter SE, Schroeder AC, Dzigan SS, Graves ML, Zhang L, Russell GV: Acetabular fracture patterns and their associated injuries. *J Orthop Trauma*. 2008; 22(3): 165-70.
5. Tornetta P 3rd: Displaced acetabular fractures: indications for operative and nonoperative management. *J Am Acad Orthop Surg*. 2001; 9(1): 18-28.
6. Firoozabadi R, Spittler C, Schleppe C, Hamilton B, Agel J, Routt MC, et al: Determining stability in posterior wall acetabular fractures. *J Orthop Trauma*. 2015; 29(10): 465-9.
7. Fernández-Palomo LJ: Evaluación radiográfica de las fracturas acetabulares. *Acta Ortop Mexicana*. 2005; 19(5): 236-44.
8. Moed BR, McMichael JC: Outcomes of posterior wall fractures of the acetabulum. Surgical technique. *J Bone Joint Surg Am*. 2008; 90 Suppl 2 Pt 1: 87-107.
9. Mitsionis GI, Lykissas MG, Moutsis E, Mitsiou D, Gkiatas I, Xenakis TA, et al: Surgical management of posterior hip dislocations associated with posterior wall acetabular fracture: a study with a minimum follow-up of 15 years. *J Orthop Trauma*. 2012; 26(8): 460-5.
10. Firoozabadi R, Swenson A, Kleweno C, Routt MC: Cell saver use in acetabular surgery: does approach matter? *J Orthop Trauma*. 2015; 29(8): 349-53.
11. Kistler BJ, Sagi HC: Reduction of the posterior column in displaced acetabulum fractures through the anterior intrapelvic approach. *J Orthop Trauma*. 2015; 29 Suppl 2: S14-9.
12. Grimshaw CS, Moed BR: Outcomes of posterior wall fractures of the acetabulum treated nonoperatively after diagnostic screening with dynamic stress examination under anesthesia. *J Bone Joint Surg Am*. 2010; 92(17): 2792-800.
13. Ruchholtz S, Buecking B, Delschen A, Lewan U, Taeger G, Kuehne C, et al: The two-incision, minimally invasive approach in the treatment of acetabular fractures. *J Orthop Trauma*. 2013; 27(5): 248-55.
14. Magu NK, Rohilla R, Arora S, More H: Modified Kocher-Langenbeck approach for the stabilization of posterior wall fractures of the acetabulum. *J Orthop Trauma*. 2011; 25(4): 243-9.
15. Shah N, Wynn-Jones H, Clayton A: Reduction and fixation techniques in acetabular fracture surgery: posterior approach. In: Malhotra R (ed). *Mastering orthopedic techniques intra-articular fractures*. New Delhi: Jaypee Brothers Medical Publishers (P) Ltd.; 2013: 279-92.

16. Spagnolo R, Bonalumi M, Pace F, Capitani D: Minimal-invasive posterior approach in the treatment of the posterior wall fractures of the acetabulum. *Chir Organi Mov.* 2009; 93(1): 9-13.
17. Hansen E, Marmor M, Matityahu A: Impact of a three-dimensional "hands-on" anatomic teaching module on acetabular fracture pattern recognition by orthopaedic residents. *J Bone Joint Surg Am.* 2012; 94(23): e1771-7.
18. Uchida K, Kokubo Y, Yayama T, Nakajima H, Miyazaki T, Negoro K, et al: Fracture of the acetabulum: a retrospective review of ninety-one patients treated at a single institution. *Eur J Orthop Surg Traumatol.* 2013; 23(2): 155-63.
19. Bogdan Y, Tornetta P 3rd, Jones C, Gilde AK, Schemitsch E, Vicente M, et al: Neurologic injury in operatively treated acetabular fractures. *J Orthop Trauma.* 2015; 29(10): 475-8.
20. Tannast M, Najibi S, Matta JM: Two to twenty-year survivorship of the hip in 810 patients with operatively treated acetabular fractures. *J Bone Joint Surg Am.* 2012; 94(17): 1559-67.
21. Furey AJ, Karp J, O'Toole RV: Does early fixation of posterior wall acetabular fractures lead to increased blood loss? *J Orthop Trauma.* 2013; 27(1): 2-5.
22. Osgood GM, Manson TT, O'Toole RV, Turen CH: Combined pelvic ring disruption and acetabular fracture: associated injury patterns in 40 patients. *J Orthop Trauma.* 2013; 27(5): 243-7.
23. Matta JM: Fractures of the acetabulum: accuracy of reduction and clinical results in patients managed operatively within three weeks after the injury. *J Bone Joint Surg Am.* 1996; 78(11): 1632-45.
24. Fernández-Palomo LJ: Nueva clasificación para la luxación traumática de la cadera. *Rev Mex Ortop Traum.* 2001; 15(6): 253-60.