

Caso clínico

Ruptura del músculo cuadrado crural

Domínguez-Gasca LG,* Alcocer-Maldonado JL,** Magaña-Reyes J,*** Domínguez-Carrillo LG****

Hospital General de León, Guanajuato, México

RESUMEN. *Antecedentes:* La ruptura del músculo cuadrado crural es una lesión poco frecuente que se manifiesta por dolor en cadera y cuya incidencia se desconoce. El paciente puede manifestar dolor en región glútea y/o inguinal, su diagnóstico clínico es difícil por su rareza y porque el diagnóstico diferencial de problemas de cadera es amplio. *Caso clínico:* Masculino de 65 años con dolor en regiones glútea e inguinal derechas manifestadas durante la práctica de tenis, evaluado por neurología con resonancia magnética nuclear (RMN) lumbosacra (normal) y canalizado a rehabilitación. Se solicitó RMN de pelvis, la cual reveló ruptura del cuadrado crural derecho no sospechada previamente. *Conclusión:* La RMN por su capacidad para mostrar cortes multiplanares es el estudio de elección en problemas de tejidos blandos en cadera, ya que permite localización y auxilia en diagnóstico de problemas no sospechados.

Palabras clave: Ruptura, músculo, cuadrado crural, terapia física.

ABSTRACT. *Background:* Quadratus femoris tear is an uncommon injury that usually cause hip pain, its incidence is unknown. The patient can suffer of posterior gluteal pain or groin pain or both, which makes accurate diagnosis difficult, because the differential diagnosis of hip pain is broad. *Clinical case:* A 65 years old male, with gluteal and groin pain presented during tennis; evaluated by neurologist with lumbosacral magnetic resonance imaging (MRI) (normal) and referred to physical therapy, a pelvic MRI was required, finding an unsuspected quadratus femoris tear. *Conclusion:* MRI with its superior soft-tissue resolution and multiplanar capability is an excellent adjunct to physical examination because it shows the anatomic location of the abnormality, aiding the clinician to make unsuspected diagnoses.

Key words: Tear, muscle, quadratus femoris, physical therapy.

Introducción

La ruptura del músculo cuadrado crural (CC) es una lesión muy poco frecuente con incidencia desconocida, son pocos los casos clínicos registrados en la literatura, sus manifestaciones clínicas son dolor en región glútea y/o región inguinal, lo que la hace difícil de diagnosticar. Cuando un

paciente acudió con las manifestaciones mencionadas y se llegó al diagnóstico a través de estudio de imagenología, se expuso el caso.

Masculino de 65 años, jugador de tenis en fines de semana, inició con dolor intenso posterior a envío de servicio y correr, el dolor se refirió en región glútea, trocánter mayor y región inguinal derecha con irradiación a cara posterior

Nivel de evidencia: V

* Residente de Traumatología y Ortopedia. Hospital General de León, Guanajuato, México.

** Neurocirujano. Adscrito al Servicio de Neurocirugía del Hospital Ángeles León.

*** Radiólogo. Adscrito al Departamento de Imagenología del Hospital Ángeles León.

**** Especialista en Medicina de Rehabilitación. Profesor de la Facultad de Medicina de León, Universidad de Guanajuato, México.

Dirección para correspondencia:

Dr. Luis Gerardo Domínguez Carrillo

Av. Los Paraísos 701, Los Paraísos, 37320 León, Gto.

E-mail: lgdominguez@hotmail.com

Este artículo puede ser consultado en versión completa en <http://www.medigraphic.com/actaortopedica>

de tercio superior de muslo. Permaneció en reposo relativo por ocho días con antiinflamatorios no especificados sin mejoría de los síntomas, acudió a valoración por neurólogo quien solicitó resonancia magnética de columna lumbosacra, inició tratamiento con tramadol 50 mg cada 12 horas y lo refirió a terapia física sin explicar diagnóstico definitivo. A la exploración inicial por especialista en rehabilitación se encontró paciente con marcha claudicante a expensas de miembro pélvico derecho, con ayuda de bastón a mano contralateral, con dolor a la palpación de trocánter mayor derecho y dolor inguinal intenso a la rotación interna de cadera. El examen clínico muscular a nivel de cadera derecha no fue preciso por dolor a la movilización pasiva y activa. Reflejo osteotendinoso normales. Con diagnóstico presuncional de fractura por estrés de cuello de fémur derecho se solicitó resonancia magnética, la cual mostró ruptura de músculo cuadrado crural derecho (*Figuras 1 y 2*). Se inició tratamiento con esteroide a dosis única, tramadol 10 mg cada 12 horas y programa de terapia física a base de ultrasonido a dosis de 1.6 watts/cm² aplicado del trocánter mayor al isquion derecho cada tercer día por 12 sesiones, en la octava sesión se agregaron movimientos de rotación externa de cadera y rotación interna de cadera derecha a tolerancia, así como ergómetro y reeducación de la marcha en banda. El paciente fue dado de alta a las 20 sesiones de terapia física con arcos de movilidad de cadera completos, fuerza muscular en cuatro y asintomático.

Discusión

El músculo CC¹ se encuentra en la parte posterior de la cadera, está constituido por fascículos paralelos que se dirigen del isquion al fémur, se inserta por dentro en el borde externo de la tuberosidad isquiática por delante del semi-membranoso; por fuera lo hace en una línea externa a la cresta intertrocantérea, sus relaciones son: por atrás con el

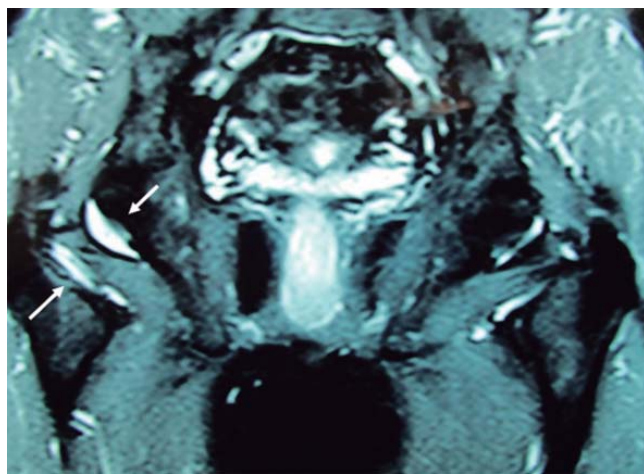


Figura 1. RMN, corte coronal ponderado en T2 que muestra presencia de líquido rodeando el músculo cuadrado crural derecho (flechas) con ruptura parcial.

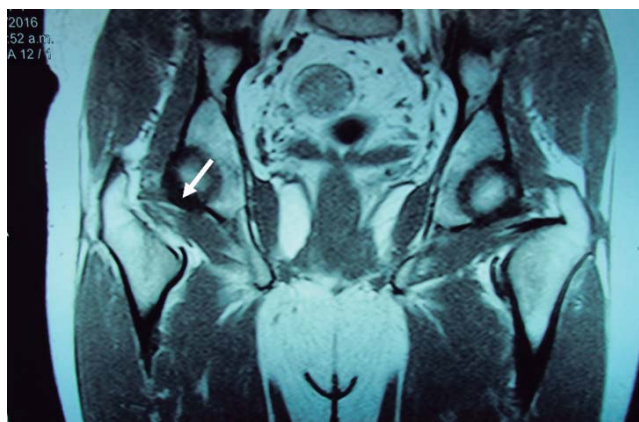


Figura 2. RMN, corte coronal en el que se observa ruptura parcial a nivel de la unión del tercio externo con tercio medio del músculo cuadrado crural derecho (flecha).

glúteo mayor, con los nervios ciáticos mayor y menor (de ahí sus manifestaciones de dolor a la región glútea) y los vasos isquiáticos que lo cruzan verticalmente; por delante está en relación con la cápsula articular (origen de las manifestaciones de dolor a la región inguinal) y el tendón del obturador externo; por arriba con el músculo gémينو inferior y por abajo con el músculo aductor mayor del muslo. Es inervado por un ramo del plexo sacro y su acción es de rotador externo de la cadera (por lo que al efectuar rotación interna pasiva o activa origina dolor por estiramiento ante rupturas parciales).

La ruptura del músculo CC es una lesión poco frecuente, con incidencia desconocida, son pocos los casos clínicos registrados en la literatura, siendo sus manifestaciones clínicas dolor en región glútea y/o región inguinal. Debido a la compleja anatomía muscular alrededor de la articulación coxofemoral, el diagnóstico diferencial incluye múltiples anomalías, muchas de las cuales no son sospechadas o son de difícil diagnóstico sin las imágenes de resonancia magnética. De acuerdo con el reporte de O'Brien,² esta lesión se presenta principalmente en el género femenino con relación 6:1 sin diferencia entre ambos lados, con edades comprendidas entre 18 y 43 años, siendo la mayoría rupturas aisladas grado II en la unión músculo-tendinosa causadas durante la práctica de tenis (semejante al paciente presentado), frontón y bádminton. El mecanismo de lesión se da al tratar de controlar la rotación interna de cadera inmediatamente al envío del servicio, generando una contracción excéntrica de los rotadores externos de cadera (entre ellos el cuadrado crural) que ocasiona la ruptura de sus fibras. Debido a lo infrecuente de la lesión por lo regular no se diagnostica de primera intención, siendo necesario el estudio de imagen para llegar al diagnóstico de certeza. El estudio de elección en estos casos es la resonancia magnética por su capacidad de resolución de tejidos blandos y las posibilidades de visualización multiplanar, lo que permite efectuar diagnósticos no sospechados (como en este caso). En 80% de los casos clínicos registrados de lesión de cuadrado cru-

ral los hallazgos de RMN³ indican presencia de edema o hemorragia de la unión músculo-tendinosa del CC entre el trocánter mayor y la tuberosidad isquiática. Debe anotarse que su lesión puede asociarse a ruptura parcial del músculo glúteo medio y/o a la inserción proximal de los isquiotibiales, existe un caso clínico con ciatalgia persistente originada en lesión del CC que requirió descompresión quirúrgica.⁴ En 1977 Johnson⁵ mencionó tres casos de pinzamiento del CC por estrechamiento del espacio isquifemoral, esta situación fue confirmada en estudios de RMN por el grupo de Patti⁶ et al. en 2008, el cuadro puede manifestarse posterior a la osteotomía de cadera y a la colocación de prótesis de la misma. Tanto la ruptura del CC como su pinzamiento deben ser parte del amplio diagnóstico diferencial de los problemas de cadera. Por su parte, la resonancia magnética³ resulta indispensable para su diagnóstico.

Bibliografía

1. Kassarian A, Tomas X, Cerezal L, Canga A, Llopis E: MRI of the quadratus femoris muscle: anatomic considerations and pathologic lesions. *AJR Am J Roentgenol.* 2011; 197(1): 170-4.
2. O'Brien SD, Bui-Mansfield LT: MRI of quadratus femoris muscle tear: another cause of hip pain. *AJR Am J Roentgenol.* 2007; 189(5): 1185-9.
3. Tosun O, Algin O, Yalcin N, Cay N, Ocakoglu G, Karaoglanoglu M: Ischiofemoral impingement: evaluation with new MRI parameters and assessment of their reliability. *Skeletal Radiol.* 2012; 41(5): 575-87.
4. Bano A, Karantanis A, Pasku D, Datseris G, Tzanakakis G, Katonis P: Persistent sciatica induced by quadratus femoris muscle tear and treated by surgical decompression: a case report. *J Med Case Rep.* 2010; 4: 236. doi: 10.1186/1752-1947-4-236.
5. Johnson KA: Impingement of the lesser trochanter on the ischial ramus after total hip arthroplasty. Report of three cases. *J Bone Joint Surg Am.* 1977; 59(2): 268-9.
6. Patti JW, Ouellette H, Bredella MA, Torriani M: Impingement of lesser trochanter on ischium as a potential cause for hip pain. *Skeletal Radiol.* 2008; 37(10): 939-41.