

Caso clínico

Luxación glenohumeral inferior recurrente (*luxatio erecta*) tratamiento artroscópico, revisión de la literatura y reporte de caso

Ortiz-Díaz LG,* Villalobos-Cacho MD**

Hospital Miguel Hidalgo, Aguascalientes

RESUMEN. Es de suma importancia tener en cuenta las complicaciones de la luxación glenohumeral inferior que, aunque poco frecuentes, pueden llegar a ser incapacitantes a mediano y largo plazo, incluso en algunos casos reportados ponen en riesgo la vida del paciente. **Material y métodos:** Se presenta el caso clínico de un joven paciente adulto con diagnóstico de luxación glenohumeral inferior (*luxatio erecta*) recurrente derecha, con lesión de Bankart y lesión de Hill Sachs, tratado mediante artroscopía con reparación de la lesión de Bankart, plicatura del receso capsular inferior y *remplissage*. **Resultados:** Evaluamos la funcionalidad del paciente al cabo de 18 meses con la escala de UCLA obteniendo una puntuación final de 30 puntos con buenos resultados funcionales.

Palabras clave: *Luxatio erecta* recurrente, tratamiento quirúrgico, artroscopía inferior.

ABSTRACT. It is extremely important to take into account the complications of inferior glenohumeral dislocation, which, although infrequent, may become incapacitating in the medium and long term, even in some cases reported, endangering the life of the same. **Material and methods:** We present the case of a young adult patient diagnosed with inferior rectal glenohumeral dislocation (*luxatio erecta*), with Bankart lesion and Hill Sachs lesion, treated by arthroscopy with repair of the Bankart lesion, plication of the lower capsular recess and *remplissage*. **Results:** We evaluated the functionality of the patient at 18 months with the UCLA scale, obtaining a final score of 30 points with good functional results.

Key words: Recurrent *luxatio erecta*, surgical treatment, arthroscopy.

Introducción

La patología traumática del hombro es una entidad sumamente frecuente en el servicio de urgencias en nuestros hospitales, tal es el caso de las luxaciones glenohumerales cuya prevalencia es la más común. Se conoce ampliamente el mecanismo de lesión, el tratamiento, las técnicas de reducción, la

biomecánica de la inestabilidad residual y las múltiples técnicas quirúrgicas. El problema se distingue cuando nos enfrentamos a lesiones sumamente raras como en el caso de la *luxatio erecta* o luxación glenohumeral inferior, pues la escasa información respecto a ésta nos exige amplias investigaciones para llegar al diagnóstico adecuado y al tratamiento inmediato, así como a la detección oportuna de las lesiones asociadas que podrían comprometer la integridad de la extremidad.^{1,2,3,4,5,6}

La luxación escapulohumeral representa 45% de todas las luxaciones articulares del cuerpo humano, la más frecuente es la luxación anterior que se presenta en 85% de los casos, seguida de la posterior con 2% y la inferior con sólo 0.5%,⁷ de esta última existen menos de 150 casos documentados en la literatura hasta el momento del presente estudio. Fue descrita inicialmente por Middeldorpf y Scharm en 1859;^{8,9} se origina de fuerzas aplicadas en hiperabducción del hombro, ya que existe un brazo de palanca del cuello quirúrgico humeral contra el acromion que le sirve de fulcro, desplazando la cabeza humeral hacia abajo, quedando el húmero fijo con la cabeza por debajo de la cavidad glenoidea y la diáfisis humeral orientada en sentido superior con abducción entre 140 y 160°.

* Profesor Titular del Curso de Traumatología y Ortopedia.

** Médico Residente de 3° año de Traumatología y Ortopedia.

Centenario Hospital Miguel Hidalgo, Aguascalientes. Ags.

Dirección para correspondencia:

Dr. Gabriel Ortiz Díaz

Hermenegildo Galeana Sur Núm. 465,

Col. Obraje, CP 20230, Aguascalientes, Ags.

Tel: 4499113064

E-mail: luisgabriel33@hotmail.com

Este artículo puede ser consultado en versión completa en <http://www.medigraphic.com/actaortopedica>

Nuestro propósito es exponer el caso clínico de un joven paciente adulto en edad productiva que sufre luxación glenohumeral inferior recurrente, describir las lesiones encontradas en dicho paciente y los resultados funcionales a 18 meses del tratamiento por vía artroscópica, así como aportar a la literatura nuestra experiencia en luxación traumática erecta del hombro y de esta manera correlacionar si los métodos diagnósticos y terapéuticos son comparables con otros reportes.

Presentación de caso clínico

Paciente de 20 años de edad, actualmente desempleado con preparatoria terminada. Cuenta con el antecedente de

luxación glenohumeral inferior derecha en siete ocasiones en los últimos cuatro años previos al tratamiento final. Estos eventos de luxación fueron tratados de forma conservadora con inmovilización y reposo. Seis meses previos a su llegada al servicio de cirugía articular había presentado luxación de hombro derecho al encontrarse en su trabajo realizando abducción y rotación externa del hombro y reducción espontánea del mismo, por lo que acudió al servicio de urgencias donde nuevamente se le inmovilizó y se le envió a nuestro servicio. Al examen físico en nuestro consultorio se realizó exploración neurológica, en la cual se detectó integridad en la sensibilidad del radial, cubital, mediano y axilar, así como pulsos radiales y cubitales. No se observó

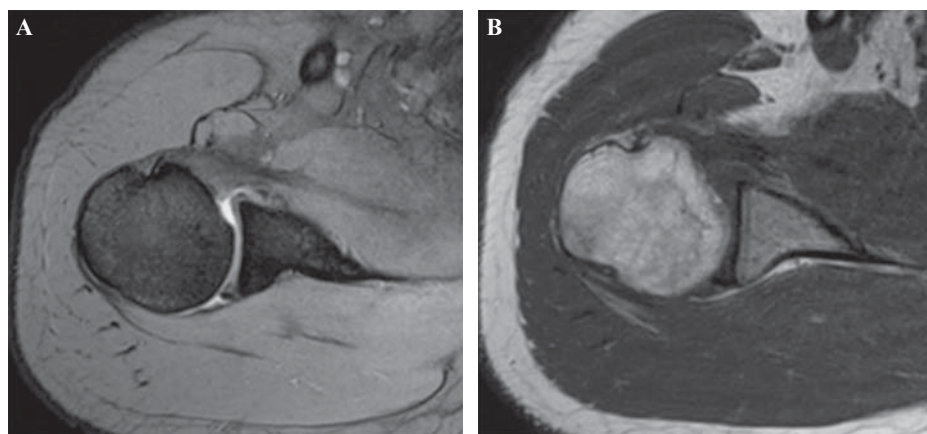


Figura 1.

A. Lesión de Bankart. **B.** Lesión de Hill-Sachs.

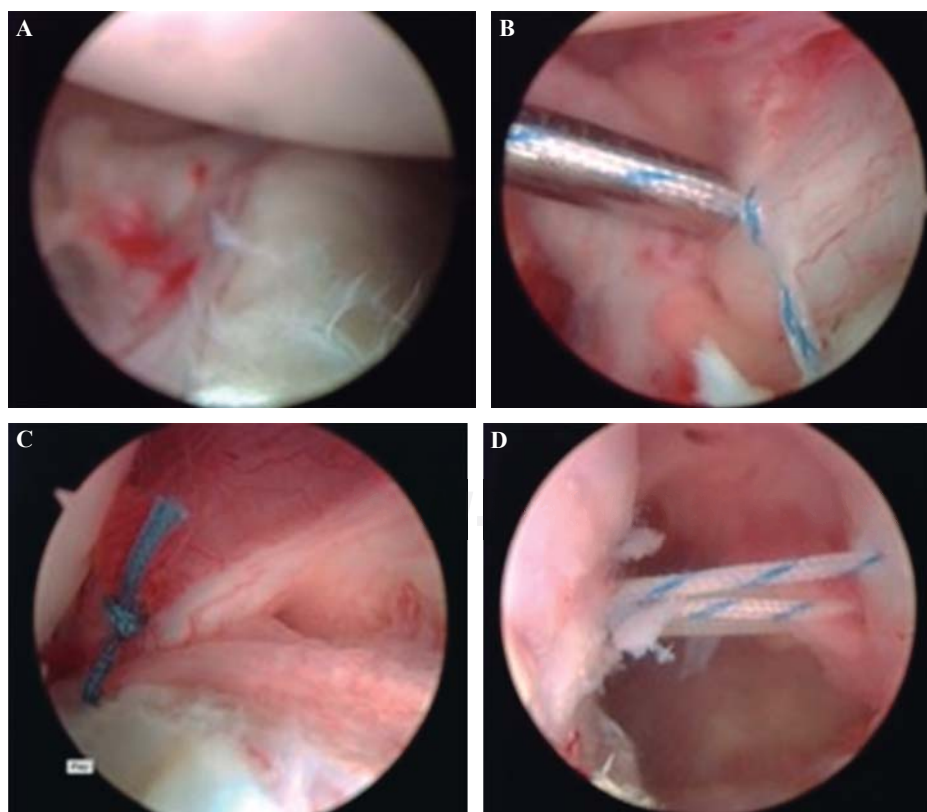


Figura 2.

A. Lesión de Bankart. **B.** Reparación de Bankart. **C.** Plicatura de receso capsular inferior. **D.** Remplissage.

Tabla 1. Funcionalidad del paciente con escala de UCLA.

Indicador	Valor inicial	1 mes	4 meses	18 meses
Flexión	150 grados	150	180	180
Extensión	20 grados	30	30	30
Abducción	180 grados	180	180	180
Aducción	30 grados	50	50	50
Rotación externa	80 grados	80	80	80
Rotación interna	L1	L1	T10	T9

patología importante a nivel sistémico. Los arcos de movilidad sin dolor, con flexión de 150 grados, abducción de 180 grados, rotación interna que alcanzó L1 y externa de 45 grados. Se llevó a cabo maniobra de abducción y rotación externa con flexión del codo presentando signo de aprensión positivo. Se solicitó resonancia magnética de hombro por el antecedente de luxación recurrente (*Figura 1*).

Para complementar el diagnóstico y aplicar tratamiento se realizó artroscopía de hombro derecho (*Figura 2*), la cual reveló lesión de Bankart, lesión del Hill-Sachs y laxitud del receso capsular inferior. Se procedió a la reparación de la lesión de Bankart con dos anclas 2.0, plicatura de receso capsular inferior y *remplissage* a lesión de Hill-Sachs con un ancla 5.0.

Resultados (*Tabla 1*)

Después del procedimiento quirúrgico artroscópico se utilizó un inmovilizador universal de hombro durante seis semanas y posteriormente se inició rehabilitación con movimientos pendulares durante y después del inicio de fortalecimiento muscular. Al cabo de 18 meses se evaluó la funcionalidad del paciente con la escala de UCLA, obteniendo una puntuación final de 30 puntos. Actualmente el paciente ha regresado a realizar sus actividades cotidianas.

Discusión

Tracy y cols. describen las lesiones detectadas por vía artroscópica en un joven paciente atleta con luxación erecta recurrente (siete eventos), en la cual observaron una lesión capsulolabral anterior, una lesión de SLAP, una lesión de

Hill-Sachs posterior y cambios articulares en la región anterosuperior de la glenoides. La lesión capsulolabral y la lesión de SLAP fueron reparadas con anclas y el resto de las lesiones se trataron mediante desbridamiento con buenos resultados funcionales al cabo de tres años de seguimiento.¹ Schai y cols. reportaron otro caso de luxación erecta, en el cual los hallazgos artroscópicos fueron similares: una lesión de SLAP, misma que se fijó con tres anclas, recuperando la función total después de cinco meses.²

La luxación erecta recurrente de hombro es una entidad rara en nuestro medio, el presente trabajo trata de un joven paciente económicamente activo con *luxatio erecta* recurrente en quien se decidió tratamiento quirúrgico artroscópico. La reparación artroscópica de las lesiones halladas en este caso dio buenos resultados funcionales en nuestro paciente con un puntaje en la escala de UCLA de 33 al cabo de 18 meses de seguimiento.

Bibliografía

1. Tracy SC, Myer JJ: Arthroscopic evaluation and management after repeated luxatio erecta of the glenohumeral joint. *Orthopedics*. 2009; 32(5): 367.
2. Schai P, Hintermann B: Arthroscopic findings in luxatio erecta of the glenohumeral joint: case report and review of the literature. *Clin J Sport Med*. 1998; 8(2): 138-41.
3. Patel DN, Zuckerman JD, Egol KA: Luxatio erecta: case series with review of diagnostic and management principles. *Am J Orthop (Belle Mead NJ)*. 2011; 40(11): 566-70.
4. Groh GI, Wirth MA, Rockwood CA Jr: Results of treatment of luxatio erecta (inferior shoulder dislocation). *J Shoulder Elbow Surg*. 2010; 19(3): 423-6.
5. Saseendar S, Agarwal DK, Patro DK, Menon J: Unusual inferior dislocation of shoulder: reduction by two-step maneuver: a case report. *J Orthop Surg Res*. 2009; 4: 40.
6. Matehuala J, Peñafort G: Luxación glenohumeral erecta bilateral: Revisión de la literatura y reporte de un caso. *Acta Ortop Mex*. 2006; 20(6): 284-8.
7. Sharma H, Denolf F: Atypical subglenoid inferior glenohumeral dislocation clinically mimicking anterior dislocation. *Eur J Trauma*. 2004; 30(4): 259-61. doi: 10.1007/s00068-004-1365-1.
8. Yanturali S, Aksay E, Holliman CJ, Duman O, Ozen YK: Luxatio erecta: clinical presentation and management in the emergency department. *J Emerg Med*. 2005; 29(1): 85-9.
9. Dahmi FZ, Moujtahid M, El Andaloussi Y, Bekkali Y, Zaouari T, Nechad M, et al: Luxatio erecta of the shoulder. Report of eight cases. *Chir Main*. 2008; 27(4): 167-70.