

Artículo original

Evaluación ultrasonográfica del tendón de Aquiles en niños con pie equino varo aducto congénito posterior a tenotomía de Aquiles con el método de Ponseti. Seguimiento a 12 semanas

Ríos-Ruiz JG,* González-Torres DM,** Valdez-Jiménez LA***

Hospital Shriners para Niños de México, AC.

RESUMEN. *Objetivo:* Determinar el tiempo de curación del tendón de Aquiles en pacientes pediátricos tratados mediante tenotomía de Aquiles con método Ponseti en el Hospital Shriners para Niños de México, AC. *Material y métodos:* Estudio experimental, analítico, prospectivo, longitudinal de pacientes con diagnóstico de pie equino varo aducto congénito idiopático en tratamiento con método Ponseti con evaluación estática y dinámica mediante ecógrafo en tiempo real Siemens Diagnostic Ultrasound System Sonoline 650 con transductor lineal de 10.5 MHz seriada del tendón de Aquiles previa a la tenotomía y a las tres, seis, nueve y 12 semanas tras el tratamiento quirúrgico. *Resultados:* Se obtuvo una muestra de 23 pacientes, 16 masculinos y siete femeninos, 16 con patología bilateral y siete unilateral, para un total de 39 pies, 18 derechos y 21 izquierdos, con una media de edad de 8.3 ± 2.3 meses. Previamente a la tenotomía, la anchura en corte longitudinal ultrasonográfico media fue de 2.7 ± 0.42 mm; en la semana tres, la media fue 3 ± 0.39 mm; a las seis semanas, 2.92 ± 0.36 mm; el ultrasonido de las nueve semanas reportó media de 2.84 ± 0.38 mm y a las 12 semanas, 2.82 ± 0.39 mm. Se compararon mediante t de Student el ancho prequirúrgico y a las 12 semanas, sin

ABSTRACT. *Objective:* The aim of this study was to determine the healing time of Achilles tendon in pediatric patients treated with Achilles tenotomy with the Ponseti method in Shriners Children's Hospital of Mexico, AC. *Material and methods:* Experimental, analytical, prospective, longitudinal study of patients with a diagnosis of idiopathic congenital clubfoot treated with the Ponseti method with serial static and dynamic evaluation by ultrasound in real time with a Siemens Diagnostic Ultrasound System Sonoline 650, linear transducer 10.5 MHz of Achilles tendon before tenotomy and at three, six, nine and 12 weeks after the surgical treatment. *Results:* A sample of 23 patients, 16 male and seven female, 16 with unilateral and seven with bilateral pathology was obtained, for a total of 39 feet, 18 right and 21 left, with a mean age of 8.3 ± 2.3 months. Before tenotomy, the width was 2.7 ± 0.42 mm; in week three, the average was 3 ± 0.39 mm; at six weeks, 2.92 ± 0.36 mm; ultrasound at nine weeks reported an average of 2.84 ± 0.38 mm, and 2.82 ± 0.39 mm at twelve weeks. They were compared using Student's t presurgical width and at twelve weeks, without finding difference $p > 0.03$. *Conclusions:* Although there is integrity at three weeks after

Nivel de evidencia: IV

* Médico Ortopedista Pediatra.

** Médico Radiólogo.

*** Médico residente de 5to año en Ortopedia Pediátrica.

Hospital Shriners para Niños de México, AC.

Dirección para correspondencia:

Shriners Hospital for Children-México.

Av. del Imán Núm. 257, Col. Pedregal de Santa Úrsula, CP 04600, Deleg. Coyoacán, Ciudad de México, México.

Tel: 52-55-5424-7850

E-mail: drgilrr@hotmail.com

Este artículo puede ser consultado en versión completa en <http://www.medigraphic.com/actaortopedica>

encontrarse diferencia $p > 0.03$. **Conclusiones:** La valoración ecográfica muestra integridad a las tres semanas posteriores a la tenotomía de Aquiles. Sin embargo, la reparación completa se logra a las 12 semanas.

Palabras clave: PEVAC, Ponseti, tenotomía de Aquiles, evaluación ultrasonográfica.

Achilles tenotomy, complete repair is achieved at 12 weeks.

Key words: Idiopathic club foot, Ponseti, Achilles tenotomy, ultrasonographic evaluation.

Introducción

El pie equino varo aducto congénito es una deformidad compleja tridimensional con cuatro componentes: equino del tobillo, varo del talón, aducto del antepié, cavo y, en algunos casos, torsión tibial interna; es una de las malformaciones genéticas más comunes. La cifra estimada de nacimientos con pie equino varo aducto congénito es de uno a dos de cada 1,000 nacidos vivos, lo que representa 120,000 al año; la relación de masculino y femenino es de tres a uno; es bilateral en 40% de los casos. La mayoría (80%) ocurren en países en vías de desarrollo, como México.¹ Algunos casos se asocian a enfermedades neuromusculares, anormalidades cromosómicas, síndromes mendelianos o no mendelianos y, en raros casos, a causas extrínsecas. El pie equino varo aducto congénito idiopático se presenta en niños sin alguna otra patología asociada.^{2,3,4,5}

El tratamiento de esta deformidad ha sufrido un gran número de variantes a lo largo de las últimas décadas, cambiando del manejo no quirúrgico al quirúrgico; en la actualidad se ha retomado el tratamiento no quirúrgico. Desde los trabajos realizados por el Dr. Ponseti y el Dr. Kite, en 1963 y 1970, respectivamente, donde se proponía el uso de manipulación y enyesado, sin relevancia académica en ese tiempo, pasando por las invasivas y agresivas cirugías de los 80 y 90, cuyos pobres resultados se conocen ahora, se ha llegado al renacimiento de la técnica de Ponseti en la actualidad.⁶

El método de Ponseti es una técnica bien establecida de tratamiento para esta deformidad, con cifras de éxito mayores de 90%.⁷ Este método consiste en tres fases principales: manipulación seguida de enyesado semanal seriado como primera fase, tenotomía de Aquiles para la corrección del equino residual como segunda fase y uso de barra abductora como tercera fase.

La tenotomía de Aquiles es una técnica sencilla, poco invasiva y segura, que adicionalmente no cursa con rigidez del pie tras su realización, comparada con técnicas tradicionales de liberaciones extensivas de tejidos blandos. Se estima que el tratamiento con el método de Ponseti requiere la tenotomía de Aquiles en 85% de los casos, lo que sugiere la importancia de este procedimiento.

Para la valoración de la reparación del tendón de Aquiles se han usado métodos tanto clínicos como radiológicos. El

ultrasonido es una herramienta confiable y reproducible que ayuda a evaluar tendones posteriormente a la realización de la tenotomía del Aquiles. Se logra estimar el grado de regeneración del tendón de Aquiles a través de medidas cuantitativas de longitud y grosor del tejido cicatrizal.⁸

La tenotomía de Aquiles crea una brecha que eventualmente sana, recuperando la integridad del tendón de Aquiles. Los reportes iniciales de Ponseti indicaban una restauración de la integridad del tendón alrededor de las tres semanas. Sin embargo, series actuales de grandes cohortes de pacientes pediátricos con seguimientos de hasta dos años muestran resultados que varían de las cuatro a las 12 semanas para el proceso de sanación del tendón de Aquiles.^{9,10,11,12}

En nuestro país, la historia del pie equino varo aducto congénito idiopático no difiere mucho de la del resto del mundo, con grandes cirugías de liberación posteromedial por los grandes centros de atención pediátrica mexicanos, hasta el advenimiento del método Ponseti y el reciente descenso de procedimientos quirúrgicos mayores.

Recientes estudios demográficos sobre esta patología han identificado las «barreras» que llevan a un niño a no recibir la atención necesaria para la corrección de su deformidad, tales como el desconocimiento por parte de la sociedad, un pobre sistema de salud y una economía familiar en decadencia.^{13,14} Sin embargo, no son los únicos factores a los que esta técnica está expuesta, sino también al desconocimiento por el propio personal médico y ortopédico mexicano. Este trabajo pretende aclarar parte de las dudas que puedan existir sobre la cicatrización del tendón de Aquiles.

El objetivo de este estudio es determinar el tiempo de curación de la tenotomía del tendón de Aquiles en pacientes pediátricos tratados con método Ponseti. La determinación del tiempo exacto de cicatrización en nuestra población tendrá impacto en su manejo.¹⁵

Material y métodos

Se trata de estudio experimental, analítico, prospectivo, longitudinal, de casos consecutivos de pacientes con diagnóstico de pie equino varo aducto congénito idiopático en tratamiento con método Ponseti de Marzo a Junio de 2016.

Se consideraron los siguientes criterios de inclusión: Diagnóstico de pie equino varo idiopático, mayores de un mes y menores de 12 meses, pacientes de ambos géneros

del Hospital Shriners para Niños de México, AC. **Criterios de exclusión:** Pacientes menores de un mes y mayores de 12, con diagnóstico de pie equino varo aducto de etiología diferente a idiopática y aquéllos que hubieran recibido tratamiento quirúrgico previo en el pie. **Criterios de eliminación:** Familiares de pacientes que no siguieran las indicaciones para la aplicación del método Ponseti. Pacientes que desearan no terminar el protocolo de estudio.

Método

Se siguió el método propuesto por Ponseti para la manipulación y colocación de yesos correctivos. La revisión previa a la tenotomía incluyó la comprobación clínica de la integridad del tendón de Aquiles mediante palpación del mismo. Un médico con especialidad en radiología clínica tomó radiografía de la parte posterior de la pierna en su tercio distal para determinar la integridad de la anchura en corte longitudinal del tendón de Aquiles. Para este efecto, se utilizó un ecógrafo en tiempo real Siemens Diagnostic Ultrasound System Sonoline 650 con transductor lineal de 10.5 mHz.

El procedimiento de tenotomía de Aquiles se realizó mediante una incisión transversa de 0.5 centímetros de interno a externo a un centímetro sobre el calcáneo usando una hoja de bisturí número 15. Los pacientes fueron intervenidos en salas de cirugía con todas las normas universales de asepsia y antisepsia y bajo efectos de anestésico general inhalatorio.

Clínicamente, se comprobó que la tenotomía fue exitosa cuando el tobillo logró una dorsiflexión mínima de 10° y se palpó una brecha por la ausencia del tendón. Tras la tenotomía, se inmovilizó la extremidad con un yeso muslo-podálico con dorsiflexión máxima y aproximadamente 60 grados de abducción del antepié. Se realizó retiro del yeso a las tres semanas y valoración ecográfica del tendón de Aquiles en corte longitudinal de manera estática y dinámica a la tercera, sexta, novena y décimo segunda semana. Se midió la brecha existente entre los cabos y organización de fibras tendinosas. Los datos obtenidos se anotaron en una base de datos electrónica.

Se contó con consentimiento informado de todos los padres o tutores de los pacientes, que autorizaron mediante firma la recolección, utilización e interpretación de los datos encontrados en los expedientes clínicos.

Resultados

Se obtuvo una muestra de 23 pacientes, 16 masculinos y siete femeninos, 16 con patología bilateral y siete unilateral, para un total de 39 pies, 18 derechos y 21 izquierdos, con una media de edad de 8.3 ± 2.3 meses.

Previamente a la tenotomía, la anchura en corte longitudinal ultrasonográfico media fue de 2.7 ± 0.42 , visualizando tendón íntegro con fibras alineadas longitudinalmente; en la semana tres, la media fue 3 ± 0.39 (Figura 1), observando persistencia de brecha ecográfica con zona de ecogenicidad mixta; a las seis semanas, 2.92 ± 0.36 aún con brecha ecográfica con inicio de rearreglo de fibras tendiendo a la alineación de las mismas; el ultrasonido de las nueve semanas reportó media de 2.84 ± 0.38 , con cambios hiperecoicos en brecha ecográfica y mayor alineación de fibras tendinosas (Figura 2); a las 12 semanas, 2.82 ± 0.39 , con una proporción mayor de homogeneidad del tendón, con fibras tendinosas ordenadas de manera similar al tendón normal; se corroboró su integridad en ecografía dinámica (Figura 3). Se compararon mediante t de Student el ancho prequirúrgico y a las 12 semanas, sin encontrarse diferencia estadísticamente significativa $p > 0.03$.

Discusión

En la actualidad, el método Ponseti constituye el estándar de oro en el tratamiento del pie equino varo aducto congénito. La tenotomía del Aquiles representa un paso esencial para la corrección de esta deformidad, al corregir el equino residual a la manipulación y aplicación de yesos tipo Ponseti. Sin embargo, la curación posterior a la tenotomía del Aquiles difiere de acuerdo con las series estudiadas.

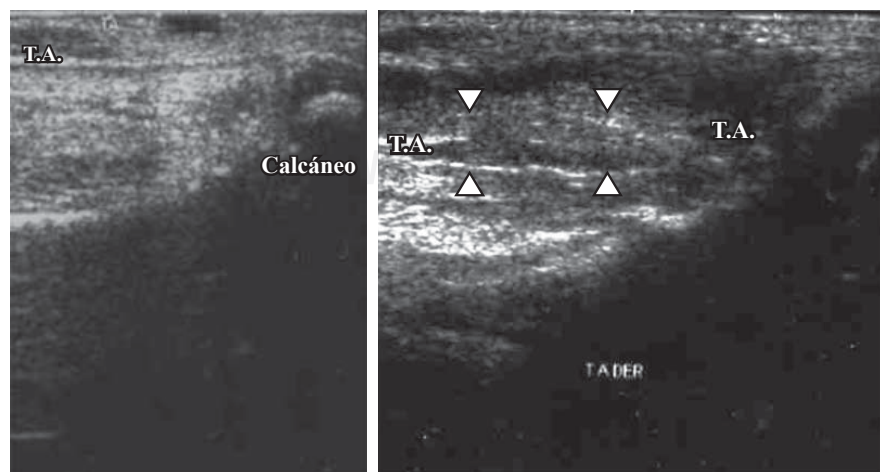


Figura 1.

Ultrasonografía del tendón de Aquiles de un paciente pediátrico en tratamiento con el método Ponseti previamente a la tenotomía de Aquiles (izquierda) y tres semanas tras la misma.

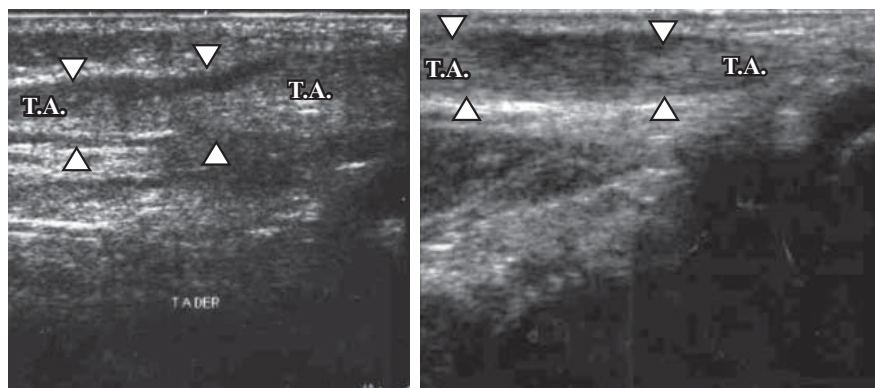


Figura 2.

Ultrasonografía del tendón de Aquiles de un paciente pediátrico en tratamiento con el método Ponseti seis semanas (izquierda) y nueve semanas (derecha) posteriores a la tenotomía de Aquiles.

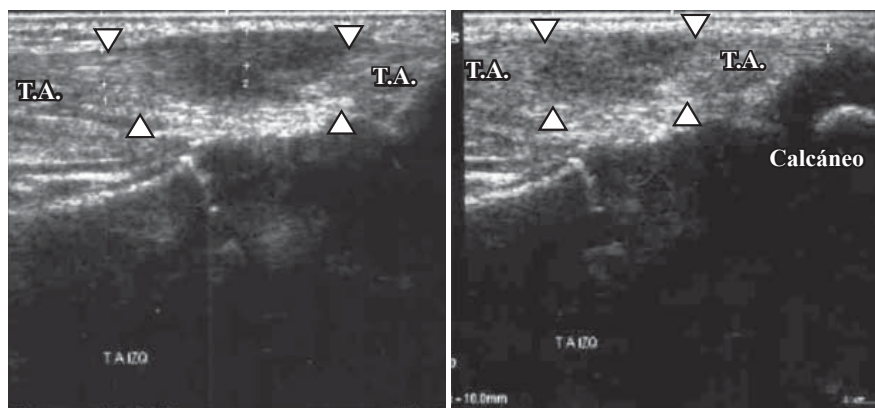


Figura 3.

Ultrasonografía del tendón de Aquiles de un paciente pediátrico en tratamiento con el método Ponseti 12 semanas tras la tenotomía de Aquiles.

Ponseti observó mediante valoración clínica que la curación del tendón de Aquiles se llevaba a cabo a las tres semanas tras la tenotomía. Agarwal y sus colaboradores postularon una fórmula matemática para calcular el área del tendón de Aquiles con tendones íntegros al presentar flexión plantar pasiva con la compresión de los gastrocnemios a las cuatro semanas. El seguimiento mayor se llevó a cabo por parte de Niki con una cohorte de 23 pacientes con curaciones similares a las reportadas por Agarwal y su grupo. Por su parte, Holguín y sus colegas reportaron continuidad e integridad completa en ultrasonografía estática y dinámica a las seis semanas postoperatorias. Karanjit y su equipo describieron tres fases ecográficas en la reparación tendinosa del Aquiles, y observaron la completa reparación a las 12 semanas posteriores a la tenotomía.

Nuestra serie comparte resultados de los autores antes mencionados, denotando continuidad tendinosa a las tres semanas posteriores a la tenotomía de Aquiles, con la particularidad de encontrar desorganización de las fibras tendinosas y aumento de grosor tendinoso, probablemente secundario a reacción de cicatrización temprana. La homogeneidad ecográfica y reorganización de las fibras tendinosas se encontraron hasta la valoración de las 12 semanas, con tendones íntegros y continuos en la valoración ecográfica estática y dinámica. No se encontró diferencia estadística entre la valoración preoperatoria y postoperatoria a las 12 semanas del grosor del tendón de Aquiles ($p < 0.03$).

Conclusiones

La valoración ecográfica muestra integridad a las tres semanas posteriores a la tenotomía de Aquiles. Sin embargo, la reparación completa se logra a las 12 semanas.

Bibliografía

1. Ponseti IV: *Publicaciones médicas Oxford. Pie equino varo congénito*. Nueva York: La Prensa Universitaria Oxford, Inc.; 1996.
2. Staheli L: *Pie zambo : el método de Ponseti benefactor*. Global HELP Publication; 2010.
3. Bergerault F, Fournier J, Bonnard C: Idiopathic congenital clubfoot: Initial treatment. *Orthop Traumatol Surg Res*. 2013; 99(1 Suppl): S150-9.
4. Lohan I: *Treatment of congenital clubfoot using the Ponseti method*. Global HELP Organization; 2011.
5. Ponseti IV, Smoley EN: The classic: congenital club foot: the results of treatment. 1963. *Clin Orthop Relat Res*. 2009; 467(5): 1133-45.
6. Chu A, Lehman WB: Treatment of idiopathic clubfoot in the Ponseti era and beyond. *Foot Ankle Clin*. 2015; 20(4): 555-62.
7. Morcuende JA, Dolan LA, Dietz FR, Ponseti IV: Radical reduction in the rate of extensive corrective surgery for clubfoot using the Ponseti method. *Pediatrics*. 2004; 113(2): 376-80.
8. Holguín-Maldonado E, Rosselli-Cock P, Ferreira HH, Mendoza A: Valoración ecográfica de la tenotomía del Aquiles en el método de Ponseti. *Rev Col de Or Tra*. 2007; 21(1): 31-5.
9. Marleix S, Chapuis M, Fraisse B, Tréguier C, Darnault P, Rozel C, et al: Idiopathic club foot treated with the Ponseti method. Clinical and sonographic evaluation of Achilles tendon tenotomy. A review of 221 club feet. *Orthop Traumatol Surg Res*. 2012; 98(4 Suppl): S73-6.

10. Mangat KS, Kanwar R, Johnson K, Korah G, Prem H: Ultrasonographic phases in gap healing following Ponseti-type Achilles tenotomy. *J Bone Joint Surg Am.* 2010; 92(6): 1462-7.
11. Agarwal A, Qureshi NA, Kumar P, Garg A, Gupta N: Ultrasonographic evaluation of Achilles tendons in clubfeet before and after percutaneous tenotomy. *J Orthop Surg (Hong Kong).* 2012; 20(1): 71-4.
12. Niki H, Nakajima H, Hirano T, Okada H, Beppu M: Ultrasonographic observation of the healing process in the gap after a Ponseti-type Achilles tenotomy for idiopathic congenital clubfoot at two-year follow-up. *J Orthop Sci.* 2013; 18(1): 70-5.
13. Johnson RR, Friedman JM, Becker AM, Spiegel DA: The Ponseti method for clubfoot treatment in low and middle-income countries: a systematic review of barriers and solutions to service delivery. *J Pediatr Orthop.* 2017; 37(2): e134-9.
14. Khan SM, Khanzada SM: Ponseti treatment for idiopathic clubfoot deformity —Role of secondary care hospitals. *JPak Med Assoc.* 2016; 66(1): 111-4.
15. Wainwright AM, Auld T, Benson MK, Theologis TN: The classification of congenital talipes equinovarus. *J Bone Joint Surg Br.* 2002; 84(7): 1020-4.