

## Artículo original

## Reconstrucción de los ligamentos coracoclaviculares con injerto tendinoso autólogo de peroneo lateral corto

García-García R,\* Mercado-Colín JM\*\*

Hospital General «Dr. Aurelio Valdivieso», Oaxaca, Oaxaca.

**RESUMEN.** *Introducción:* En la luxación acromioclavicular inestable verticalmente es elemental el tratamiento quirúrgico mediante la reconstrucción de los ligamentos coracoclaviculares, con la finalidad de recuperar su estabilidad y función normal. Existen técnicas de un solo túnel o de dos en la clavícula (anatómica) con material biológico o sintético. *Material y métodos:* Es un estudio cuasiexperimental prospectivo longitudinal; se incluyeron 33 pacientes entre 20 y 50 años de edad con diagnóstico de luxación acromioclavicular completa con inestabilidad vertical. Se les efectuó plastía sólo de los ligamentos coracoclaviculares con técnica anatómica de Mazzocca usando injerto tendinoso autólogo del peroneo lateral corto. La evaluación de resultados fue con el test de PENN. *Resultados:* 100% de los pacientes se encuentran sin dolor y con un arco de movilidad normal del hombro un año después de la cirugía. Radiográficamente, la distancia coracoclavicular comparada con el lado sano tuvo una diferencia promedio de 1.0 mm en reposo y 0.9 mm bajo carga. *Discusión:* La plastía tendinosa de los ligamentos coracoclaviculares con técnica anatómica mediante injerto tendinoso autólogo del peroneo lateral corto permite recuperar la estabilidad acromioclavicular y la función normal del hombro a 12 meses de seguimiento.

**Palabras clave:** Luxación, inestable, injerto, reconstrucción, tratamiento.

**ABSTRACT.** *Introduction:* In the dislocation acromioclavicular unstable vertically, the surgical treatment is elementary by the plasty of the ligaments coracoclaviculares, with the purpose of recovering its stability and normal function. There are techniques of a single tunnel in the clavicle or two tunnels (anatomical), with biological or synthetic material. *Material and methods:* It is a longitudinal prospective experimental study; we included 33 patients between 20 and 50 years of age with diagnosis of complete acromioclavicular dislocation with vertical instability. Reconstruction was performed only of the coracoclavicular ligaments with Mazzocca's technique of using autologous tendon graft of the short lateral peroneus. The evaluation of results was with the PENN test. *Results:* 100% of patients are painless and with an arch of normal shoulder mobility one year after surgery. Radiographically, the coracoclavicular distance compared to the healthy side had an average difference of 1.0 mm at rest and 0.9 mm under load. *Discussion:* The reconstruction of the coracoclavicular ligaments with anatomical technique by autologous tendon graft of the short lateral peroneus, allows to recover the acromioclavicular stability and the normal function of the shoulder.

**Key words:** Dislocation, unstable, graft, reconstruction, treatment.

### Nivel de evidencia: IV

\* Jefe del Servicio de Ortopedia y Traumatología del Hospital General «Dr. Aurelio Valdivieso» de la Secretaría de Salud en Oaxaca, Oax.

\*\* Médico adscrito a Ortopedia y Traumatología en ISEM Atlacomulco. Jefe de Urgencias del Hospital San Ricardo de Toluca.

#### Dirección para correspondencia:

Dr. Roberto García García

Teléfono: 9515260552

E-mail: doctorgar@hotmail.com

Este artículo puede ser consultado en versión completa en <http://www.medigraphic.com/actaortopedica>

## Introducción

En la luxación acromioclavicular inestable verticalmente, es elemental el tratamiento quirúrgico mediante la reconstrucción de los ligamentos coracoclaviculares, con la finalidad de recuperar su estabilidad y función normal.

La estabilidad articular acromioclavicular depende de dos sistemas ligamentosos:<sup>1</sup> ligamentos acromioclaviculares que se insertan de 5 a 7 mm de la superficie articular y estabilizan la articulación acromioclavicular reforzando la cápsula en sus caras superior e inferior y los ligamentos coracoclaviculares: conoide y trapezoide. El primero se origina en la parte posteromedial de la base de la apófisis coracoides y termina en forma de abanico a nivel del tubérculo conoide de la clavícula. El segundo tiene forma de hoja cuadrilátera, se origina anterior y lateralmente al mismo nivel del conoide y se inserta en la cara inferior de la clavícula. El trapezoide es externo y se inserta a 2.5 cm de la articulación acromioclavicular y el conoide a 4.5 de ella con una separación entre ambos de 2 cm.<sup>1,2,3</sup>

La articulación acromioclavicular<sup>4</sup> es muy solicitada en los movimientos de flexión y extensión de la articulación glenohumeral, debido a la báscula del omóplato que somete al arbotante de la clavícula a una torsión que, normalmente, se lleva a cabo por la función sincrónica con las articulaciones acromioclavicular y esternocostoclavicular.<sup>1</sup>

Un estudio de Fischer demuestra toda la complejidad de los movimientos de la articulación acromioclavicular:<sup>1</sup> durante la abducción tomando como punto de referencia fijo el omóplato, se genera una elevación de 10° de la porción interna de la clavícula y una rotación de 45° de ella hacia atrás; durante la flexión, los movimientos elementales son parecidos. Al efectuar la extensión, el ángulo omoclavicular se cierra 10° y en la rotación interna se abre 13°.

Según Ludewing, la clavícula tiene un movimiento rotacional de 40°, entre los 90° y los 180° de abducción.<sup>5</sup>

Es de notar, entonces, que con la movilidad glenohumeral la clavícula tiene movimientos en los tres planos, en los cuales intervienen también las articulaciones acromioclavicular y esternocostoclavicular y son estabilizados tanto por los ligamentos acromioclaviculares como por los coracoclaviculares.<sup>6,7,8,9</sup>

De lo anterior se concluye que la articulación esternocostoclavicular, la clavícula y la articulación acromioclavicular funcionan como una unidad con movimientos sincrónicos en tercera dimensión.<sup>3,5,10,11,12,13</sup>

También se puede observar esta articulación como un punto de fulcro donde convergen varias fuerzas, lo cual es posible explicar por el análisis de fuerzas dinámicas según el principio de D'Alembert,<sup>14</sup> donde (1) es el músculo pectoral menor, (2) punto de fulcro y base de mástil, (3) base de apoyo del sistema dinámico y (4) trapecio y deltoides. Este principio establece que: «la suma de las fuerzas externas que actúan sobre un cuerpo y las fuerzas de inercia forman un sistema de fuerzas en equilibrio». A esta condición se le denomina «equilibrio dinámico».<sup>3,14</sup> Esto explica la impor-

tancia de la estabilidad de la clavícula y sus articulaciones al funcionar como un sistema dinámico, siendo el punto de equilibrio de todas las fuerzas dinámicas que actúan alrededor de ellas dadas por los músculos.

Fukuda y cols.,<sup>15</sup> en sus estudios de 1986, refuerzan la preponderancia de la integridad de los ligamentos coracoclaviculares en la estabilidad biomecánica de la articulación acromioclavicular al realizar pruebas de desplazamiento bajo aplicación de carga; asimismo encontraron que la principal contención a los grandes desplazamientos de traslación superior depende de la integridad fundamentalmente del conoide con 62% y en forma secundaria, del trapezoide; sin embargo, no son suficientes para contener los desplazamientos de traslación de baja magnitud en el plano anterior y posterior en ausencia de los ligamentos acromioclaviculares.<sup>4,16,17,18,19,20</sup> Su conclusión es la siguiente: la estabilidad horizontal (AP) está dada por los ligamentos acromioclaviculares; la estabilidad vertical depende de los ligamentos coracoclaviculares.

De tal modo que la articulación acromioclavicular tiene la función de «suspensorio» de la extremidad torácica a expensas de los ligamentos coracoclaviculares; sin embargo, estos ligamentos son secundarios en la estabilidad horizontal. Todo lo anterior explica por qué Urist,<sup>21</sup> en sus estudios, logró la luxación completa de la articulación acromioclavicular en el plano horizontal al seccionar los ligamentos acromioclaviculares, pero sólo pudo desplazar verticalmente la clavícula al romper los ligamentos coracoclaviculares.

Los ligamentos coracoclaviculares son el punto de unión de la clavícula con la escápula y permiten el movimiento sincronizado con ésta. Si se seccionan estos ligamentos o la clavícula se mantiene luxada verticalmente, los movimientos del hombro no se van a limitar, pero la clavícula queda suspendida y sólo se desplaza en los movimientos de antepulsión y retropulsión del hombro.<sup>1,19</sup>

Se utilizan tres clasificaciones de la luxación acromioclavicular: la de Tossy,<sup>22</sup> quien las dividió en tres tipos, al igual que Allman<sup>23</sup> y la de Rockwood,<sup>24,25</sup> más completa, con seis.

De acuerdo a la clasificación de Rockwood, en la que se basa el presente trabajo, las lesiones tipo I y II son estables, las de tipo IV, V y VI, inestables. Respecto a la lesión tipo III, sigue la controversia sobre su estabilidad o inestabilidad y si requiere o no tratamiento quirúrgico. Debido a que en ésta se mantiene indemne la fascia deltotrapezoidea, el consenso es considerarla una lesión estable.

La lesión inestable es una luxación superior alta y se debe a la ruptura de los ligamentos coracoclaviculares, y la fascia deltotrapezoidea ocasiona la pérdida de la función suspensoria del hombro al alterar la biomecánica de la articulación acromioclavicular.

El tipo de tratamiento a efectuar dependerá de tres factores:<sup>26</sup> las características radiológicas de la luxación;<sup>27</sup> la edad del paciente y la actividad preponderante del mismo.<sup>28,29</sup> Para planear el tratamiento quirúrgico se deben tomar en cuenta tres conceptos biomecánicos elementales: la estabilidad horizontal está dada por los ligamentos acro-

mioclaviculares; la vertical, por los coracoclaviculares, la articulación acromioclavicular tiene la función de «suspensorio» de la extremidad torácica a expensas de los ligamentos coracoclaviculares y la clavícula tiene un movimiento rotacional de 40°, en el arco de 90° a 180° de abducción.

Se han descrito más de 60 técnicas para el tratamiento de la luxación acromioclavicular,<sup>27,30</sup> siendo básicas las siguientes: de Mumford,<sup>31,32</sup> de Nevasier,<sup>33,34</sup> de Vargas<sup>35</sup> o su modificación hecha por Dewar y Barrington<sup>18</sup> y de Weaver y Dunn.<sup>36</sup> Basados en estas técnicas, diversos autores han hecho distintas modificaciones o combinaciones cambiando el material empleado y modificando la forma de abordar la lesión, surgiendo así las múltiples técnicas existentes.

En la actualidad y considerando los malos resultados obtenidos con las técnicas tradicionales, sobre todo en jóvenes vigorosos y deportistas, se ha hecho énfasis en la reconstrucción del complejo ligamentoso del hombro (ligamentos acromioclaviculares, coracoclaviculares o ambos), responsable de la estabilidad acromioclavicular. Con el paso de los años y la experiencia obtenida, para la plastía ligamentosa se han modificado tanto los materiales empleados como la técnica utilizada para su aplicación.<sup>7,21,28,30,33,37,38,39,40,41,42,43,44,45,46,47,48,49,50,51,52,53,54,55,56,57,58,59,60,61</sup>

La tendencia actual es la reconstrucción ligamentaria, el tipo de material que se emplea para la reconstrucción se divide en dos grandes grupos: material sintético (prótesis) como poliéster (dacrón, ethibond, mersilene) desde 1987, polidioxanonsulfato (PDS) a partir de 1993, teflón (polietileno, Gore-Tex), desde 1995 y material biológico (injerto)<sup>46</sup> como injerto tendinoso (semitendinoso, palmar mayor, peroneo lateral corto o flexor del dedo grueso).

El empleo del injerto tendinoso tiene las siguientes ventajas.

- Su resistencia a la tensión y su rigidez son similares a los ligamentos normales.
- Su empleo evita una reacción a cuerpo extraño.
- No es un sistema demasiado rígido.
- No se utiliza ningún implante que deba retirarse posteriormente.

En la técnica quirúrgica de reconstrucción coracoclavicular es necesaria la fijación del injerto (o prótesis) en la clavícula y en la apófisis coracoides. Existen diversos estudios que reportan resultados adecuados con el empleo de un solo túnel;<sup>21</sup> sin embargo, el consenso es que elaborando dos túneles (técnica anatómica) se mejora el resultado y se obtiene una articulación con función normal.<sup>49,50,51,56</sup>

El objetivo del presente estudio es conocer los resultados de la reconstrucción de ligamentos coracoclaviculares con injerto tendinoso autólogo de peroneo lateral corto en las luxaciones acromioclaviculares completas a 12 meses del tratamiento quirúrgico. Determinar el grado de función de la articulación mediante pruebas de estrés con escala de PENN y conocer los resultados radiográficos.

## Material y métodos

Es un estudio cuasiexperimental prospectivo longitudinal; se incluyeron 33 pacientes, la edad fluctuó entre 20 y 50 años, sin antecedentes quirúrgicos ni de lesión neurológica del hombro, con diagnóstico de luxación acromioclavicular inestable (grados III a VI de Rockwood). El período de estudio fue entre el 01 de Diciembre de 2011 y el 31 de Agosto de 2013. Se excluyeron pacientes con lesión del manguito de los rotadores o fractura periarticular. Se eliminaron pacientes que abandonaron el tratamiento y los que no acudieron a todas sus consultas subsecuentes.

Técnica empleada: al paciente se le realizaron proyecciones radiográficas con técnica de Zanca<sup>61</sup> y el método de Bannister<sup>2</sup> comparativas en ambos hombros para demostrar la inestabilidad de la lesión y se efectuaron estudios de laboratorio preoperatorios de rutina. La técnica consistió en la reconstrucción de los ligamentos coracoclaviculares utilizando injerto tendinoso autólogo de peroneo lateral corto, modificación a las técnicas de Mazzoca,<sup>50</sup> Tauber<sup>60</sup> y Gonzalez y Damacén.<sup>43</sup>

En el presente estudio se utiliza el tendón del peroneo lateral corto debido a su fácil obtención y a que su ausencia no ocasiona alteración funcional alguna (*Figura 1*); es un tendón de grosor y resistencia similar al semitendinoso y que ha sido utilizado por otros autores en la plastía de los ligamentos acromioclaviculares,<sup>43</sup> pero que no existen reportes de su uso en la plastía de los coracoclaviculares. Se llevó a cabo también la resección de un segmento de la parte externa articular de la clavícula con la finalidad de evitar la fricción entre los dos extremos óseos de la articulación acromioclavicular y la posibilidad de dolor al elevar el brazo después de la cirugía. Dadas las características anatómicas y biomecánicas de la articulación, la resección clavicular no la afecta en su función.

La utilización de un clavillo acromioclavicular, basado en la técnica de Phemister, es con la finalidad de mantener la alineación de esta articulación en tanto cicatriza el tendón transferido, evitando así la tensión sobre él y la posibilidad de ruptura de la sutura por los movimientos involuntarios del hombro.

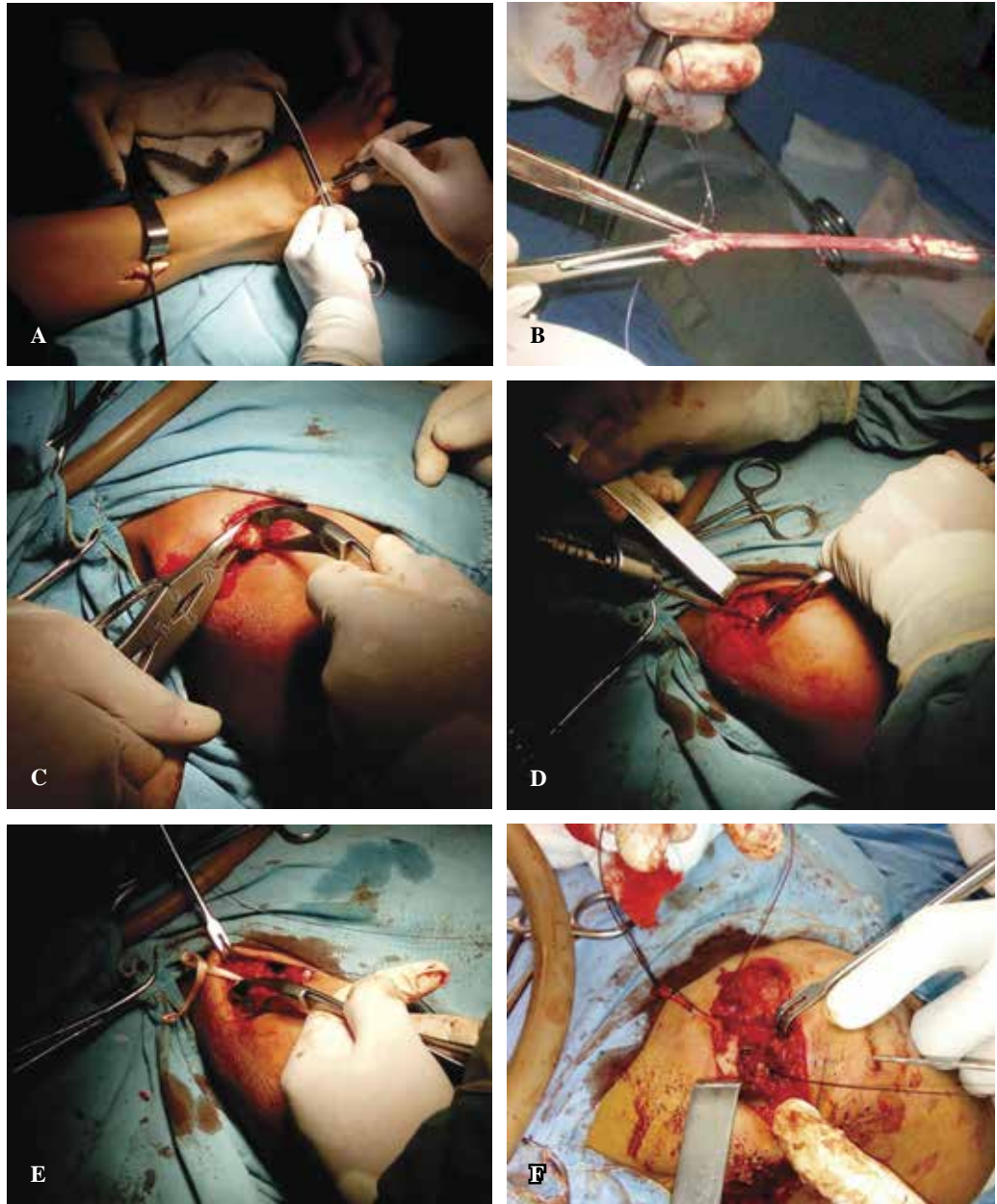
### Pasos de la técnica

Primero: obtención del injerto libre del tendón peroneo lateral corto mediante dos abordajes, uno en su inserción en la base del quinto metatarsiano y el otro a nivel de su unión miotendinosa en el tercio distal de la pierna.

Segundo: resección de 1.5 cm del borde articular externo de la clavícula mediante abordaje de Roberts sobre la articulación acromioclavicular.

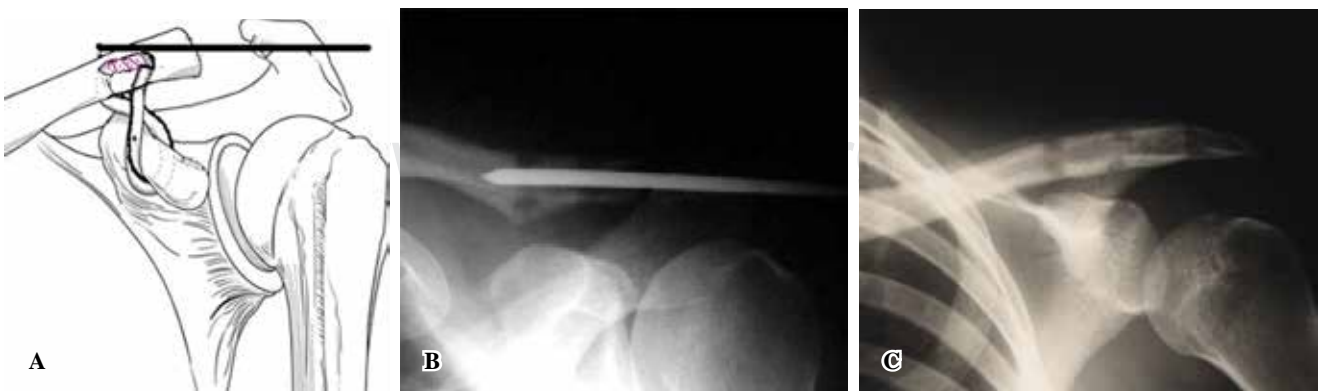Tercero: elaboración de dos perforaciones en la clavícula a 1.5 y 3.0 cm del borde clavicular después de la resección, sitios de inserción de los ligamentos coracoclaviculares.

Cuarto: paso del injerto tendinoso por debajo de la apófisis coracoides.



**Figura 1:**

**A)** Toma del injerto del peroneo lateral corto. **B)** Preparación del injerto. **C)** Resección del extremo clavicular. **D)** Perforación de los orificios en la clavícula. **E)** Paso del injerto tendinoso por los orificios. **F)** Fijación de la clavícula con un clavo de Steinmann.



**Figura 2:** **A)** Dibujo del injerto colocado, resección clavicular y clavo para mantener la alineación acromioclavicular. **B)** Radiografía postoperatoria. **C)** Relación acromioclavicular postoperatoria después de retirado el clavo, en otro caso.

Quinto: paso de cada extremo del injerto tendinoso previamente cruzado por los orificios elaborados en la clavícula.

Sexto: alineación del borde externo clavicular al acromion, con leve sobrecorrección.

Séptimo: estabilización del acromion a la clavícula mediante un clavo de Steinmann de 5/64" (Figura 2).

Octavo: sutura de los extremos del tendón sobre el borde superior de la clavícula mediante puntos de sutura no absorbible.

Noveno: cierre de la fascia deltotrapezoidal.

Décimo: cierre de la herida.

En el postoperatorio se colocó la extremidad torácica en cabestrillo; a los 10 días se retiran los puntos de sutura y se inicia con movimientos pendulares del hombro. A las cuatro semanas se retira el clavo acromioclavicular y se inicia la rehabilitación del hombro para mejorar la fuerza muscular y la rigidez en forma progresiva; a las 12 semanas, valoración de la respuesta a la rehabilitación.

Se realizó evaluación funcional postquirúrgica definitiva a los 12 meses, de acuerdo a los criterios establecidos en la escala PENN<sup>62</sup> y análisis radiográfico; se captó la información en la hoja de recolección de datos. Se analizaron los datos con estadísticas descriptivas y con medidas

de tendencia central, promedio, moda, gráficas y porcentajes. Los textos, cuadros y gráficas fueron procesados en computadora a través de los programas Word, Excel y Harvard Graphics.

## Resultados

Noventa y tres punto noventa y cuatro por ciento de pacientes fueron hombres y 6.06% mujeres; el promedio de edad fue de 28 años con una varianza de 39 y una desviación estándar de 6; en 100% el brazo dominante fue el derecho. En 66.67% de los casos el lado afectado fue el izquierdo y en 33.33% el derecho (brazo dominante). Respecto al dolor postoperatorio, 100% cursó sin dolor tanto en reposo como con la actividad normal; en la actividad extenuante 48.48% cursaron sin dolor, dolor leve 9.09%, moderado 18.18% y dolor severo en 6.06% (Figura 3).

En la radiografía postoperatoria se midió, en la proyección anteroposterior de Zanca, la distancia coracoclavicular (DCC), tanto en reposo como bajo carga (con el método de Bannister) y se comparó con el lado sano (Figura 4).

Los resultados se muestran en la Tabla 1. La comparación con el lado sano en proyección de Zanca dio un resultado  $p = 0.05039$  y en la proyección de Bannister,  $p = 0.01775$  con el método de  $\chi^2$ .

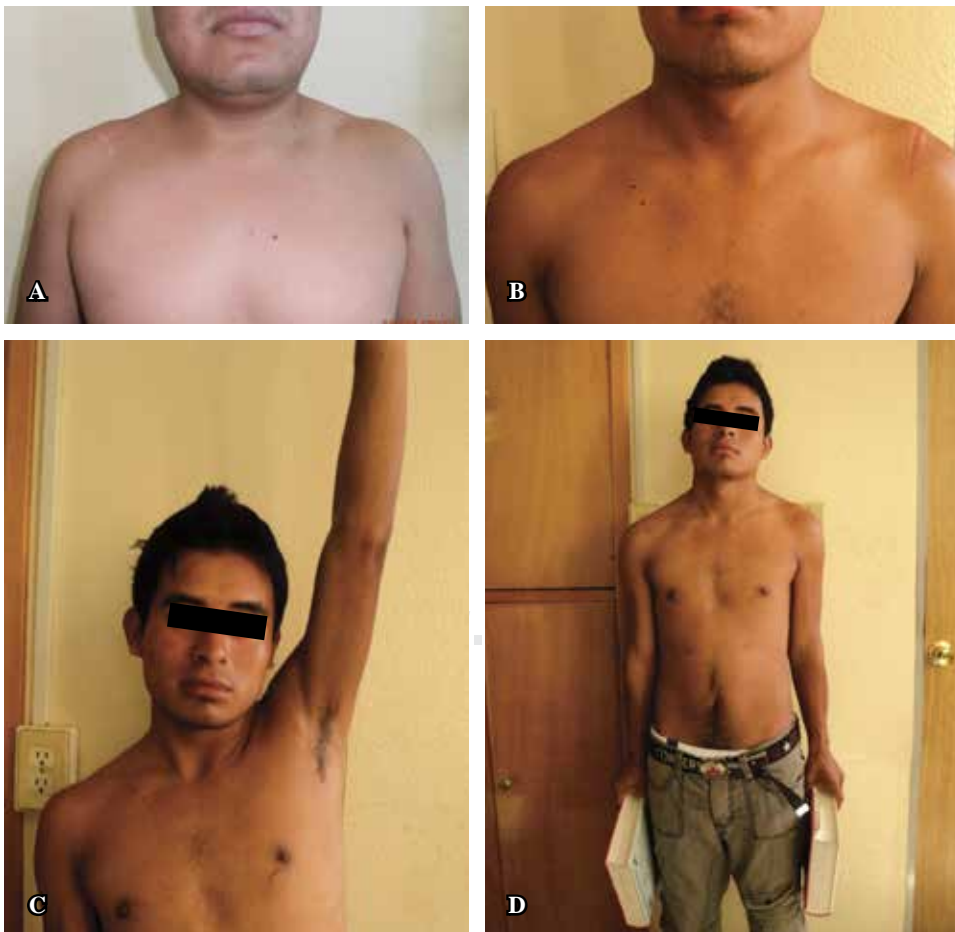

Figura 3:

Resultados clínicos. **A)** Alineación acromioclavicular; simetría con el lado contralateral. **B)** Leve subluxación acromioclavicular. **C)** Movilidad normal indolora. **D)** Maniobra de Bannister, se observa estabilidad vertical con la maniobra de Bannister.

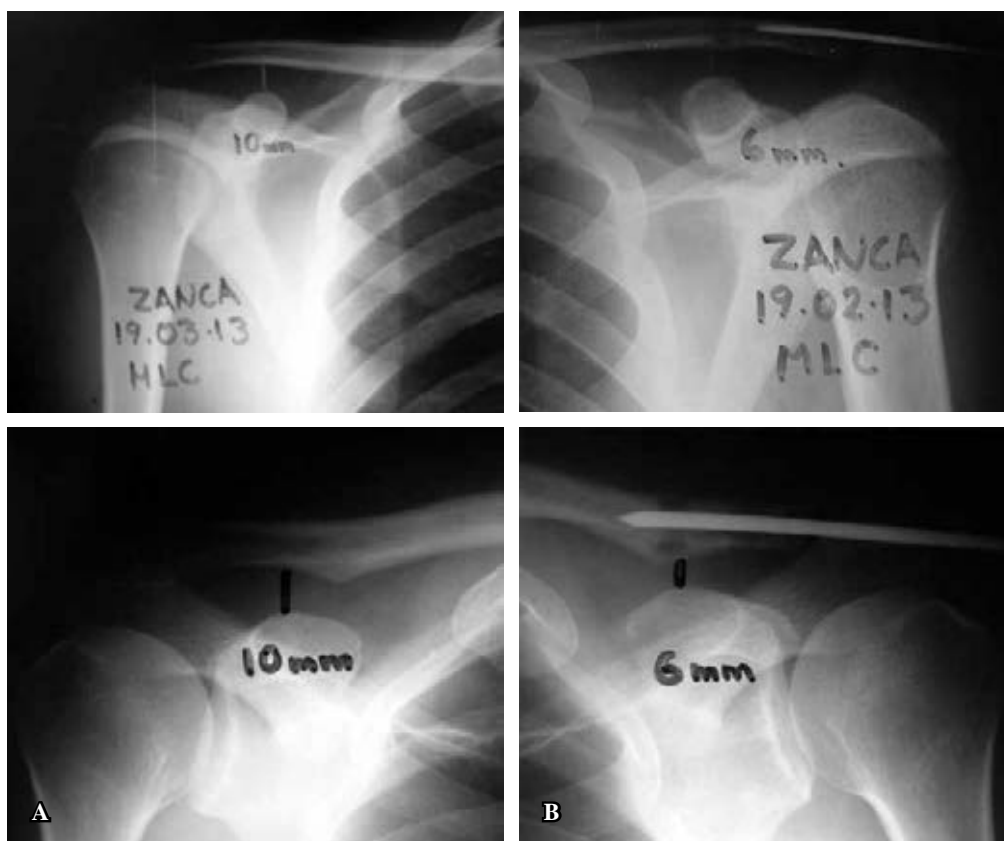


Figura 4:

Distancia coracoclavicular en dos casos: **A)** lado sano 10 mm. **B)** lado operado: 6 mm, sobrecorrección de 4 mm.

Tabla 1: Resultados.

	DCC	En reposo (%)	Bajo carga (%)
Lado sano	11 mm	39.4	0.0
	12 mm	51.5	39.4
	13 mm	9.1	42.4
	14 mm		18.2
Promedio		11.64 mm	12.78 mm
Lado lesionado	10 mm	15.1	0.0
	11 mm	9.1	15.1
	12 mm	21.2	9.1
	13 mm	27.2	21.2
	14 mm	15.2	27.3
	15 mm	6.1	15.1
	16 mm	6.1	6.1
Promedio		12.60 mm	13.60 mm

Un paciente presentó infección de la herida quirúrgica, la cual se resolvió con antibióticos orales.

### Discusión

En años recientes se han desarrollado diversas técnicas quirúrgicas para el tratamiento de las luxaciones acromioclaviculares inestables, grado III a VI de Rockwood debido a la ruptura completa de los ligamentos acromioclaviculares y coracoclaviculares, estas técnicas consisten en la plastía

ligamentosa para estabilizar la articulación y recuperar su fisiología.

Existen para ello plastías de los acromioclaviculares, de los coracoclaviculares o de ambos grupos de ligamentos; se han efectuado con diversos métodos y técnicas y empleando distintos materiales, ya sea sintéticos (poliéster, PDS o teflón) o biológicos (injerto de semitendinoso) con reportes de buenos resultados con las distintas técnicas empleadas.

Radiológicamente, el aumento de la distancia coracoclavicular de 1.5 mm, en promedio, tanto en la radiografía neutra como en carga, se traduce en una pérdida de la tensión del injerto tendinoso provocando pérdida de la alineación acromioclavicular. Esta leve subluxación acromioclavicular residual, sin embargo, considerando la resección del extremo externo de la clavícula, no es significativa, pues no altera la biomecánica del complejo ligamentario del hombro al recuperarse el fulcro dado por la inserción del injerto tendinoso a la clavícula, lo que reestablece la función de los ligamentos coracoclaviculares.

Es explicable la leve pérdida de corrección si tomamos en cuenta que el uso del injerto tendinoso no es un sistema rígido, lo cual es deseable, pues permite una función más cercana a la de los ligamentos coracoclaviculares y con menos riesgo de fractura clavicular o falla del sistema.

En forma comparativa con los resultados de Tauber, que han sido tomados como referencia debido a la similitud de ambos estudios, los resultados son semejantes, aun cuando

en nuestro estudio no llevamos a cabo ningún tipo de reforzamiento de la plastía.

Consideramos que el uso de un clavo acromioclavicular para mantener la alineación obtenida durante el tiempo de cicatrización de la plastía fue de utilidad para disminuir el riesgo de elongación del injerto o ruptura de la sutura antes de su cicatrización, lo que llevaría a la pérdida completa de la corrección obtenida.

Tomando en cuenta que el mayor porcentaje de pacientes son del sexo masculino y en edad productiva con actividad física intensa, los resultados del estudio son satisfactorios, pues le aseguran al paciente una actividad normal sin restricciones tanto en el trabajo como en los deportes.

Los pacientes en su totalidad (100%) fueron capaces de realizar las pruebas de estrés incluidas en la escala de evaluación de PENN y se incorporaron a sus actividades normales anteriores a la lesión, sin restricciones. En comparación con la técnica de Tauber, no hubo diferencia en los resultados clínicos y radiológicos.

La principal aportación de nuestro trabajo es el uso de injerto de tendón de peroneo corto y la asociación con menor comorbilidad por la herida agregada al procedimiento. Nuestro trabajo deja abierta la posibilidad de estudios más amplios al respecto, con la finalidad de estandarizar el método quirúrgico en el tratamiento de las luxaciones acromioclaviculares inestables y mejorar así la calidad de atención a nuestros pacientes con esta patología.

La importancia del presente estudio radica en que:

1. Es un procedimiento de mediana y baja mortalidad, ya que se utiliza el injerto autólogo y ofrece la posibilidad de ser una cirugía ambulatoria.
2. Es una intervención quirúrgica factible y reproducible para la población que acude a los Servicios de Traumatología y Ortopedia de los distintos hospitales de la Secretaría de Salud de la República Mexicana.
3. Es un procedimiento quirúrgico de resultados funcionales reproducibles al desarrollarse con la práctica, la experiencia y la destreza suficientes.

Limitaciones de este trabajo: el tiempo de evolución es corto, no tenemos resultados preoperatorios de la distancia coracoclavicular; a pesar de usar el lado contralateral como control, no documentamos que en realidad estuviera sano; no se llevó a cabo medición de resistencia biomecánica de la reconstrucción. Consideramos que se alcanzaron los objetivos de nuestro trabajo al obtener resultados clínicos y radiológicos mesurables y reproducibles.

## Conclusión

La reconstrucción tendinosa de los ligamentos coracoclaviculares con técnica anatómica utilizando injerto del peroneo lateral corto, en el tratamiento de la luxación acromioclavicular inestable, permite recuperar parcialmente la anatomía y la función del complejo articular del hombro con

una reincorporación del paciente a sus actividades laborales y deportivas, sin restricciones a 12 meses de seguimiento.

## Bibliografía

1. Kapandji AI. *La articulación acromioclavicular. Función de los ligamentos coracoclaviculares*. Fisiología Articular. Tomo I, Miembro superior. Quinta Edición, 1998, 58-63.
2. Bannister GC, Wallace WA, Stableforth PG, Hutson MA. A classification of acute acromioclavicular dislocation: a clinical and anatomical study. *Injury*. 1992; 23(3): 194-6.
3. Fernández RA. *Fondo de Cultura Económica*. Dinámica clásica, México, D.F. 2005, 131-133.
4. Costic RS, Labriola JE, Rodosky MW, Debski RE. Biomechanical rationale for development of anatomical reconstructions of coracoclavicular ligaments after complete acromioclavicular joint dislocations. *Am J Sports Med*. 2004; 32(8): 1929-36.
5. Ludewig PM, Behrens SA, Meyer SM, Spoden SM, Wilson LA. Three-dimensional clavicular motion during arm elevation: reliability and descriptive data. *J Orthop Sports Phys Ther*. 2004; 34(3): 140-9.
6. Bearn JG. Direct observations on the function of the capsule of the sternoclavicular joint in clavicular support. *J Anat*. 1967; 101(Pt 1): 159-70.
7. Meirovichm L. *Methods of analytical dynamics*. New York: McGraw-Hill, 1970.
8. Lee SJ, Keefer EP, McHugh MP, Kremenic IJ, Orishimo KF, Ben-Avi S, et al. Cyclical loading of coracoclavicular ligament reconstructions: a comparative biomechanical study. *Am J Spots Med*. 2008; 36(10): 1990-7.
9. Williams GR Jr., Shakil M, Klimkiewicz J, Iannotti JP. Anatomy of the scapulothoracic articulation. *Clin Orthop Relat Res*. 1999; 359: 237-46.
10. Namdari S, Yagnik G, Ebaugh DD, Nagda S, Ramsey ML, Williams GR Jr, et al. Defining functional shoulder range of motion for activities of daily living. *J Shoulder Elbow Surg*. 2012; 21(9): 1177-83.
11. Jari R, Costic RS, Rodosky MW, Debski RE. Biomechanical function of surgical procedures for acromioclavicular joint dislocations. *Arthroscopy*. 2004; 20(3): 237-45.
12. Ruiz S, Ruiz S, Platero R. Diagnóstico y tratamiento en la patología del manguito rotador. 2007, 1-95.
13. Taboadela CH. *Goniometría: una herramienta para la evaluación de las incapacidades laborales*. Buenos Aires: Asociart ART, 2007.
14. Goldstein H. *Mecánica clásica*. 2ª ed. Reverte, Barcelona, 1987.
15. Fukuda K, Craig EV, An KN, Cofield RH, Chao EY. Biomechanical study of the ligamentous system of the acromioclavicular joint. *J Bone Joint Surg Am*. 1986; 68(3): 434-9.
16. Debski RE, Parsons IM 4th, Woo SL, Fu FH. Effect of capsular injury on acromioclavicular joint mechanics. *J Bone Joint Surg*. 2001; 83-A(9): 1344-51.
17. Deshmukh AV, Wilson DR, Zilberfarb JL, Perlmutter GS. Stability of acromioclavicular joint reconstruction: biomechanical testing of various surgical techniques in a cadaveric model. *Am J Sports Med*. 2004; 32(6): 1492-8.
18. Dewar FP, Barrington TW. The treatment of chronic acromioclavicular dislocation. *J Bone Joint Surg*. 1965; 47: 32-5.
19. Favard L, Berhouet J, Bacle G. *Traumatisme de l'épaule et de la ceinture scapulaire*. EMC (Elsevier Masson SAS, Paris), Appareil Locomoteur. 2009; 4-035-A-10.
20. Urist MR. Complete dislocation of the acromioclavicular joint: The nature of traumatic lesion and effective methods of treatment with an analysis of 4 cases. *J Bone Joint Surg*. 1946; 28(4): 813-37.
21. Tossy JD, Mead NC, Sigmond HM. Acromioclavicular separations: useful and practical classification for treatment. *Clin Orthop Relat Res*. 1963; 28: 111-9.
22. Allman FL Jr. Fractures and ligamentous injuries of the clavicle and its articulation. *J Bone Joint Surg Am*. 1967; 49 (4): 774-84.
23. Rockwood CJ, Williams GR, Young D. *Trastornos de la articulación acromioclavicular. Tratamiento quirúrgico*. En: Rockwood CJ, Matsen FA. *El hombro*. 2a ed. Editorial McGraw-Hill Interamericana, 2000, 504-12.

25. Galatz R, Williams G. Lesiones de la articulación acromioclavicular. En: Buchholz RW, Green's, Rockwood, Heckman JD. Fracturas en el adulto. 5ta ed., Editorial Madrid: Marbán. 2003, 1209-42.
26. Simovitch R, Sanders B, Ozbaydar M, Lavery K, Warner JJ. Acromioclavicular joint injuries: diagnosis and management. *J Am Acad Orthop Surg*. 2009; 17(4): 207-19.
27. Johansen JA, Grutter PW, McFarland EG, Petersen SA. Acromioclavicular joint injuries: Indications for treatment and treatment options. *J Shoulder Elbow Surg*. 2011; 20(2 Suppl): S70-82.
28. Frascini G, Ciampi P, Scotti C, Ballis R, Peretti GM. Surgical treatment of chronic acromioclavicular dislocation: Comparison between two surgical procedures for anatomic reconstruction. *Injury*. 2010; 41: 1103-06.
29. Walz L, Salzmann GM, Fabbro T, Eichhorn S, Imhoff AB. The anatomic reconstruction of acromioclavicular joint dislocations using 2 TightRope devices: a biomechanical study. *Am J Sports Med*. 2008; 36(12): 2398-406.
30. Carofino BC, Mazzocca AD. The anatomic coracoclavicular ligament reconstruction: surgical technique and indications. *J Shoulder Elbow Surg*. 2010; 19: 37-46.
31. Zalles-Auchen F, Chávez-Chuquimia D. Luxación acromioclavicular, tratamiento quirúrgico resección del extremo lateral de la clavícula en la luxación acromioclavicular grado III de Tossy. *Rev Bol de Ortop y Traum*. 2007; 17(1): 18-21.
32. Mumford EB. Acromioclavicular dislocation: a new operative treatment. *J Bone Joint Surg*. 1941; 23(4): 799-802.
33. Neviaser JS. Acromioclavicular dislocation treated by transference of the coracoacromial ligament: a long-term follow-up in a series of 112 cases. *Clin Orthop Relat Res*. 1968; 58: 57-68.
34. Cadenat F. The treatment of dislocations and fractures of the outer end of the clavicle. *Int Clin*. 1917; 1: 145-69.
35. Vargas L. Repair of complete acromioclavicular dislocation utilizing the short head of the biceps. *J Bone Joint Surg*. 1942; 24(4): 772-73.
36. Weaver JK, Dunn HK. Treatment of acromioclavicular injuries, especially complete acromioclavicular separation. *J Bone Joint Surg Am*. 1972; 54(6): 1187-94.
37. Beitzel K, Obopilwe E, Chowaniec DM, Niver GE, Nowak MD, Hanypsiak BT, et al. Biomechanical comparison of arthroscopic repairs for acromioclavicular joint instability: suture button systems without biological augmentation. *Am J Sports Med*. 2011; 39(10): 2218-25.
38. Bosworth BM. Acromioclavicular separation: new method of repair. *Surg Gynecol Obst*. 1941; 73: 866-71.
39. Bruchmann G. Luxación acromioclavicular. Técnica de las cuatro suturas. *Rev Asoc Argent Ortop Traumatol*. 2009; 74 (1): 40-7.
40. Chernchujit B, Tischer T, Imhoff AB. Arthroscopic reconstruction of the acromioclavicular joint disruption: surgical technique and preliminary results. *Arch Orthop Trauma Surg*. 2006; 126(9): 575-81.
41. Hegazy G, Safwat H, Seddik M, Al-Shal EA, Al-Sebai I, Negm M. Modified Weaver-Dunn procedure versus the use of semitendinosus autogenous tendon graft for acromioclavicular joint reconstruction. *Open Orthop J*. 2016; 10: 166-78.
42. Gollwitzer M. Surgical management of complete acromioclavicular joint dislocation (Tossy III) with PDS cord cerclage. *Aktuelle Traumatologie*. 1993; 23(8): 366-70.
43. Gonzalez R, Damacén H, Nyland J, Caborn D. Acromioclavicular joint reconstruction using peroneus brevis tendon allograft. *Arthroscopy*. 2007; 23(7): 788-e1-4.
44. Jones HP, Lemos MJ, Schepsis AA. Salvage of failed acromioclavicular joint. Reconstruction using autogenous semitendinosus tendon from the knee surgical technique and case report. *Am J Sports Med*. 2001; 29(2): 234-7.
45. Jeon IH, Dewnany G, Hartley R, Neumann L, Wallace WA. Chronic acromioclavicular separation: the medium term results of coracoclavicular ligament reconstruction using braided polyester prosthetic ligament. *Injury*. 2007; 38(11): 1247-53.
46. Turman KA, Miller CD, Miller MD. Clavicular fractures following coracoclavicular ligament reconstruction with tendon graft. *J Bone Joint Surg (Am)*. 2010; 92(6): 1526-32.
47. Wellmann M, Kempka JP, Schanz S, Zantop T, Waizy H, Raschke MJ, et al. Coracoclavicular ligament reconstruction: biomechanical comparison of tendon graft repairs to a synthetic double bundle augmentation. *Knee Surg Sports Traumatol Arthrosc*. 2009; 17(5): 521-8.
48. Wellmann M, Zantop T, Petersen W. Minimally invasive coracoclavicular ligament augmentation with a flip button/polydioxanone repair for treatment of total acromioclavicular joint dislocation. *Arthroscopy*. 2007; 23(10): 1132.e1-e5.
49. Mazzocca AD, Arciero RA, Bicos J. Evaluation and treatment of acromioclavicular joint injuries. *Am J Sports Med*. 2007; 35(2): 316-29.
50. Mazzocca AD, Conway JE, Johnson S, Rios CG, Dumonski ML, Santangelo SA, et al. The anatomic coracoclavicular ligament reconstruction. *Oper Tech Sports Med*. 2004; 12: 56-61.
51. Mazzocca AD, Santangelo SA, Johnson ST, Rios CG, Dumonski ML, Arciero RA. A biomechanical evaluation of an anatomical coracoclavicular ligament reconstruction. *Am J Sports Med*. 2006; 34(2): 236-46.
52. Morales SL, Murcia RM. Luxación acromioclavicular. Tratamiento quirúrgico mediante cerclaje con cinta de dacrón (Cervi-set). *Rev Colomb Ortop Traumatol*. 2004; 18(2): 23-30.
53. Moseley HF. Athletic injuries of the shoulder region. *Am J Surg*. 1959; 98: 401-22.
54. Grutter PW, Petersen SA. Anatomical acromioclavicular ligament reconstruction: a biomechanical comparison of reconstructive techniques of the acromioclavicular joint. *Am J Sports Med*. 2005; 33(11): 1723-8.
55. Motta P, Maderni A, Bruno L, Mariotti U. Suture rupture in acromioclavicular joint dislocations treated with flip buttons. *Arthroscopy*. 2011; 27(2): 294-8.
56. Salzmann GM, Walz L, Buchmann S, Glabgyl P, Venjakob A, Imhoff AB. Arthroscopically assisted 2-bundle anatomical reduction of acute acromioclavicular joint separations. *Am J Sports Med*. 2010; 38(6): 1179-87.
57. Erak S, Pelletier MH, Woods KR, Smith PN, Walsh WR. Acromioclavicular reconstructions with hamstring tendon grafts: a comparative biomechanical study. *J Shoulder Elbow Surg*. 2008; 17(5): 772-8.
58. Lee SJ, Nicholas SJ, Akizuki KH, McHugh MP, Kremenich JJ, Ben-Avi S. Reconstruction of the coracoclavicular ligaments with tendon grafts. A comparative biomechanical study. *Am J Sports Med*. 2003; 31(5): 648-55.
59. Taft TN, Wilson FC, Oglesby JW. Dislocation of the acromioclavicular joint. An end-result study. *J Bone Joint Surg Am*. 1987; 69(7): 1045-51.
60. Tauber M, Gordon K, Koller H, Fox M, Resch H. Semitendinosus tendon graft versus a modified Weaver-Dunn procedure for acromioclavicular joint reconstruction in chronic cases: A prospective comparative study. *Am J Sports Med*. 2009; 37(1): 181-90.
61. Zanca P. Shoulder pain: involvement of the acromioclavicular joint. (Analysis of 1,000 cases). *Am J Roentgenol Radium Ther Nucl Med*. 1971; 112(3): 493-506.
62. Leggin BG, Michener LA, Shaffer MA, Brennehan SK, Iannotti JP, Williams GR Jr. The Penn shoulder score: reliability and validity. *J Orthop Sports Phys Ther*. 2006; 36(3): 138-51.

**Conflicto de intereses:** Los autores declaran no tener conflictos de intereses.