

Artículo original

Resultados funcionales en artrosis patelofemoral aislada tratados mediante artroscopía más osteotomía de Fulkerson vs artroplastía patelofemoral

Functional results in isolated patellofemoral arthrosis treated by arthroscopy plus Fulkerson osteotomy vs patellofemoral arthroplasty

Martínez-Sánchez JA,* Blanco-Bucio P,† Valencia-Martínez G‡

Centro Médico ISSEMyM Toluca, «Lic. Arturo Montiel Rojas».

RESUMEN. Objetivo: Comparar los resultados clínicos de la artroplastía patelofemoral y la osteotomía de Fulkerson. **Material y métodos:** Se trataron 32 pacientes con el diagnóstico de artrosis patelofemoral aislada, 16 con artroplastía patelofemoral y 16 con osteotomía tipo Fulkerson, siendo una muestra no probabilística de conveniencia y de cuota con asignación aleatoria. Las indicaciones para cirugía fueron artrosis patelofemoral grado III-IV de la clasificación Kellgren-Lawrence, lo cual se trató con terapia farmacológica y rehabilitación física sin mejoría de la sintomatología. Las evaluaciones clínicas se realizaron previo a procedimiento quirúrgico, a los seis meses, un año y dos años, con los cuestionarios de *Japanese Knee Injury and Osteoarthritis Outcome Score*, *Lysholm Knee Score* y escala visual análoga. **Resultados:** Se encontró una mejoría significativa en ambos grupos. El componente de dolor mejoró significativamente en ambos grupos a los seis meses, un año y a los dos años ($p \leq 0.001$ para ambos), dolor ($p = 0.001$), actividades diarias ($p = 0.001$), deportes ($p = 0.001$). La calidad de vida mejoró ($p = 0.001$), la correlación entre la puntuación al seguimiento a un año de dolor en el grupo de pacientes tratados con artroplastía patelofemoral en la escala de Lysholm y la subescala de dolor de KOOS ($R^2 = 0.8508$). Una correlación moderada en las dimensiones de dolor y deporte de la escala KOOS ($R^2 = 0.783$). **Discusión:** En nuestro grupo de estudio, la artroplastía patelofemoral presenta una mejor función, así como una disminución del dolor en comparación con la artroscopía y osteotomía tipo Fulkerson en todas las etapas de seguimiento.

Palabras clave: Artrosis patelofemoral, prótesis, Fulkerson, tratamiento.

ABSTRACT. Objective: To Compare the clinical outcomes of patellofemoral arthroplasty and Fulkerson osteotomy. **Material and methods:** 32 patients with the diagnosis of isolated patellofemoral arthrosis were treated, 16 patients with patellofemoral Arthroplasty and 16 patients with Fulkerson type osteotomy. Being a non-probabilistic sample of convenience and quota with random allocation. The indications for surgery were osteoarthritis patellofemoral grade III-IV of the classification Kellgren-Lawrence, treated with pharmacological therapy and physical rehabilitation without improvement of the symptomatology. Clinical evaluations were performed prior to surgical procedure at six months, one year and two years. With the questionnaires of *Japanese Knee Injury and Osteoarthritis Outcome Score*, *Lysholm Knee Score* and analogue visual scale. **Results:** Significant improvement was found in both groups. The pain component improved significantly in both groups at six months, one year and at two years ($p \leq 0.001$ for both), daily activities ($p = 0.001$), sports ($p = 0.001$). The quality of life improved ($p = 0.001$). correlation between one-year follow-up score in the group of patients treated with patellofemoral arthroplasty on the Lysholm scale and the KOOS pain subscale ($R^2 = 0.8508$). A moderate correlation in pain and sport dimensions on the KOOS scale ($R^2 = 0.783$). **Discussion:** In our study group, patellofemoral arthroplasty exhibits better function as well as a decrease in pain compared to arthroscopy and Fulkerson's osteotomy at all stages of follow-up.

Keywords: Arthrosis, patellofemoral, protheses, Fulkerson, treatment.

Nivel de evidencia: III

* Médico Residente de 4.º año de la Especialidad de Traumatología y Ortopedia.

† Médico adscrito del Servicio de Traumatología y Ortopedia.

‡ Médico adscrito y Jefe del Servicio de Traumatología y Ortopedia.

Dirección para correspondencia:

Martínez-Sánchez JA

Calle José Vicente Villada Núm. 50, Col. San Lorenzo Tepaltitlán, CP. 50160, Toluca, Estado de México. Tel: 951 243 1920

E-mail: jams1722@gmail.com

Este artículo puede ser consultado en versión completa en: www.medigraphic.com/actaortopedica

Introducción

La osteoartritis aislada de la articulación patelofemoral (PF) afecta aproximadamente a 10% de los pacientes mayores de 40 años y el tratamiento ideal permanece en controversia.^{1,2}

La artroplastía patelofemoral (AFP) se introdujo por primera vez en 1955, pero con altas tasas de fracaso y malos resultados clínicos iniciales; en el pasado, los cirujanos recurrieron a técnicas como desbridamiento artroscópico, liberación del retináculo lateral y realineación o plicatura proximal de partes blandas, con resultados transitorios, ya que no detienen el progreso de la enfermedad.^{3,4}

La osteotomía de la tuberosidad tibial anterior (TTA) tipo Fulkerson reduce la carga femorrotuliana, mediante una combinación de medialización y anteriorización. Desde sus inicios, las primeras publicaciones destacaron su versatilidad, una fijación de la osteotomía estable y movilización temprana, que la convirtieron rápidamente en una alternativa que ofrece resultados satisfactorios de forma inicial; sin embargo, en seguimientos a largo plazo, se ha reportado deterioro de los resultados y se ha asociado a alteraciones mecánicas como patela baja y lesiones en el mecanismo extensor. Técnicamente, se requiere de una osteotomía precisa para lograr una movilidad precoz y limitar el apoyo hasta la sexta semana por el riesgo de una fractura proximal por estrés, llegando a ser la complicación más frecuente asociada a este procedimiento en corto plazo.^{1,2}

La artroplastía patelofemoral ha mejorado significativamente sus resultados clínicos, esto se debe a un diseño mejorado del implante, técnicas quirúrgicas mejoradas y mejor selección de pacientes; lo que ha despertado mayor interés como alternativa en el tratamiento de la artrosis patelofemoral, con resultados prometedores, ya que permite una rehabilitación inmediata.⁵

Al sustituir sólo la superficie afectada, se elimina de origen la fuente del dolor sin provocar alteraciones en la mecánica de la articulación, llegando a ser una buena opción para pacientes jóvenes y activos. Los reportes de malos resultados se asocian a una mala selección de pacientes, un desconocimiento de nuevos implantes y técnicas de fijación.

El propósito de este estudio es comparar los resultados clínicos de la artroplastía patelofemoral y la osteotomía tipo Fulkerson, se planteó la hipótesis de que la prótesis patelofemoral produciría mejores resultados clínicos y mayor calidad de vida, en comparación con la osteotomía tipo Fulkerson.

Material y métodos

Entre Octubre de 2016 y Septiembre de 2018 se trataron quirúrgicamente 32 pacientes con diagnóstico de artrosis patelofemoral aislada, 16 con APF y otros 16 con osteotomía tipo Fulkerson. Siendo una muestra no probabilística de conveniencia y de cuota con asignación aleatoria. Las indicaciones para cirugía fueron artrosis patelofemoral grado

III-IV de la clasificación Kellgren-Lawrence, tratados con terapia farmacológica y rehabilitación física sin mejoría de la sintomatología. Las contraindicaciones fueron osteoartritis tibiofemoral, pacientes con patologías reumáticas, con algún procedimiento quirúrgico previo en extremidad afectada y patología degenerativa o traumática de cadera que alteren la marcha. Las intervenciones quirúrgicas, tanto de la osteotomía tipo Fulkerson como la Prótesis Patelo-Femoral (PPF), fueron realizadas por un solo cirujano.

Previo a la cirugía, se realizaron mediciones radiológicas y aplicación de los cuestionarios para evaluación funcional y dolor por un solo cirujano.

Para el tratamiento con osteotomía tipo Fulkerson, se combinó con un desbridamiento artroscópico previo y liberación del retináculo lateral mediante el uso de bisturí retrógrado. Posteriormente, se continuó con cirugía abierta mediante incisión en región anterior de la tuberosidad tibial de 6 a 8 cm. Se expone y libera tendón rotuliano en ambos lados para permitir el desplazamiento ilimitado de la rótula con la osteotomía de la tuberosidad. Ésta se realiza con sierra eléctrica con una oblicuidad máxima de 60° en dirección distal, desde el borde medial de la inserción del tendón rotuliano hasta la cresta tibial. Se completa la osteotomía con el uso de osteótomos finos. Se libera la lengüeta ósea y se traslada anteromedialmente de acuerdo a lo planeado. Se fija la lengüeta con dos tornillos 4.5 con uso de arandelas con la rodilla en flexión 90°.

La artroplastía patelofemoral fue con la prótesis HemiCAP® PF Wave. Se usó una incisión longitudinal centrada sobre la rótula desde el tendón del cuádriceps hacia el tubérculo tibial, se diseña tejido celular subcutáneo y fascia superficial hacia medial hasta localizar el músculo vasto medial, el borde medial del tendón cuádriceps, borde medial de la rótula y el tendón rotuliano; tomando como referencia estas partes, se realiza artrotomía con liberación de tejidos blandos hasta permitir la luxación de la patela; con la rodilla a 30 grados de flexión se expone la superficie troclear, se realizan mediciones con las plantillas de superior a inferior y de lateral a medial. Con estos resultados se selecciona el bloque guía, se realizan los cortes para el componente femoral, se coloca el perno o tornillo de anclaje y el componente definitivo femoral. Con la rodilla en extensión se revierte la rótula, se determina el tamaño del componente con base en la rima que proporcione mayor cobertura de la superficie, se realiza la osteotomía y se coloca el componente patelar cementado (Figura 1).

Las evaluaciones clínicas se realizaron previo al procedimiento quirúrgico, con revisiones subsecuentes a los seis meses, un año y dos años. Con los cuestionarios de *Japanese Knee Injury and Knee Osteoarthritis Outcome Score* (KOOS), *Lysholm Knee Score*, escala visual análoga (EVA).

En cuanto a la escala de Lysholm. Las pruebas de valoración funcional fueron contestadas de manera personal por los pacientes en los anexos destinados para ello y la parte de exploración clínica fue realizada por el mismo médico, quien llenó el formato en el anexo correspondiente. Se dieron ins-

trucciones al paciente de la forma de llenado para los formatos de las escalas de manera verbal y por escrito impreso en el mismo formato. Se procedió al llenado de los mismos en un consultorio, fuera de distractores y en un lugar cómodo. Se

realizó la suma del puntaje y se anotó el resultado dentro de la misma forma en el anexo correspondiente. El tiempo asignado por paciente para la realización de la valoración completa en el consultorio fue de 30 minutos.

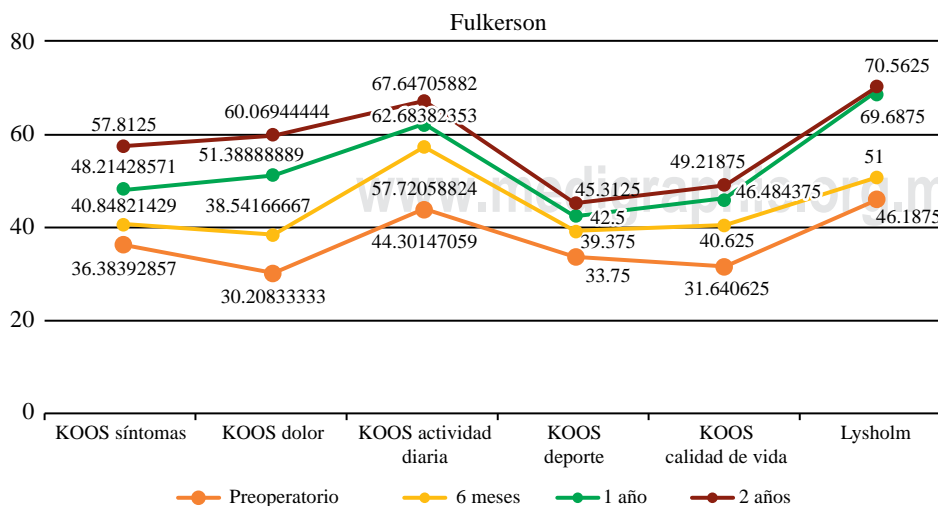
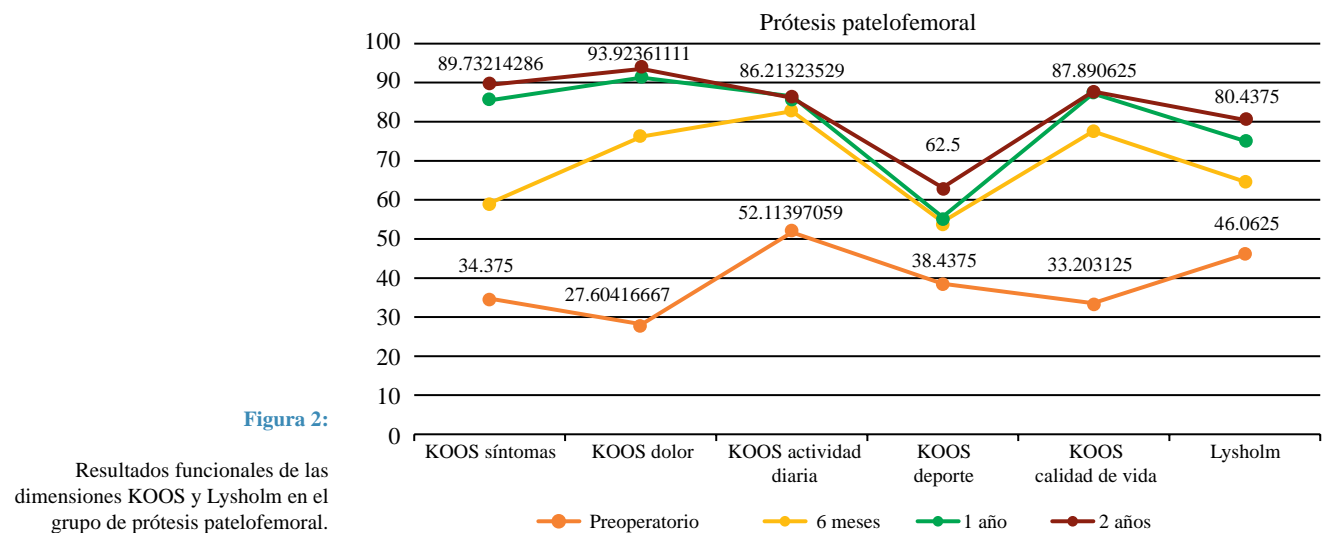
Los datos se analizaron utilizando SPSS versión 23.0 (IBM-SPSS, Nueva York, EUA). La prueba no paramétrica de Wilcoxon para dos muestras relacionadas se utilizó para comparar los valores preoperatorios y postoperatorios dentro de cada grupo. La prueba no paramétrica U de Mann-Whitney para muestras independientes se utilizó para comparar las características de los pacientes, el seguimiento, las puntuaciones clínicas y los datos radiográficos entre los dos grupos. Todas las pruebas estadísticas se realizaron a dos colas. La significancia estadística se consideró en $p < 0.05$.

Resultados

Los resultados detallados de los puntajes clínicos se muestran en las Figuras 2 y 3. En ambos grupos se observaron mejoras estadísticamente significativas.

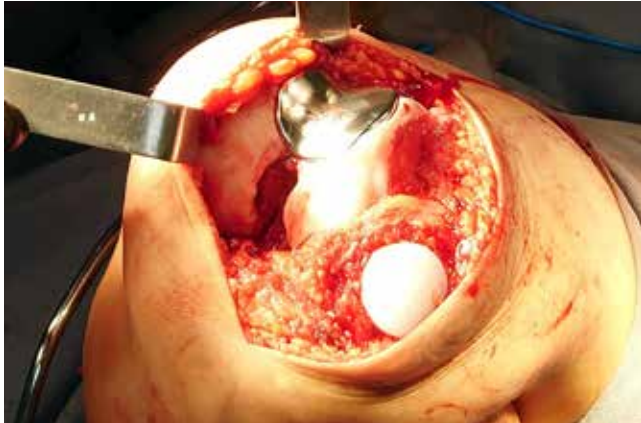

Figura 1: Fotografía transoperatoria de una prótesis patelofemoral.



En la escala KOOS se encontró una mejoría significativa respecto a las puntuaciones basales de ambos grupos.

La evaluación de KOOS por secciones mostró mejoría del componente de dolor en ambos grupos a los seis meses, un año y a los dos años de seguimiento ($p \leq 0.001$ para ambos), actividades diarias ($p = 0.001$), deportes ($p = 0.001$) y la calidad de vida mejoró ($p = 0.001$).

La escala de Lysholm mostró un resultado preoperatorio promedio para los pacientes del grupo de APF de 46.06 (insatisfactorio); a los seis meses de 64.5 (regular); al año de 75.1 (regular) y a los dos años 80.4 (bueno). En el grupo correspondiente a la osteotomía tipo Fulkerson, los resultados fueron en el período preoperatorio con un promedio de 46.18 (insatisfactorio); a los seis meses de 51 (insatisfactorio); al año de 86.3 (bueno) y a los dos años de 69.68 (regular) (Tabla 1).

Con relación a la escala visual análoga del dolor (EVA) se utilizó la prueba no paramétrica de Wilcoxon para dos muestras relacionadas, obteniéndose diferencias significativas entre los dos grupos para todos los puntajes de seguimiento postquirúrgico (Tabla 1).

Tabla 1: Resultados globales de cuestionario KOOS, Lysholm y escala visual análoga.

	Fulkerson	PPF	p
EVA			
Preoperatorio	7.37	7.56	0.423
6 meses	5.00	4.50	0.201
1 año	3.87	4.50	0.067
2 años	2.25	0.93	0.000
Lysholm			
Preoperatorio	46.18	46.06	0.985
6 meses	51.00	64.50	0.003
1 año	69.68	75.12	0.110
2 años	70.56	80.43	0.035
KOOS			
Síntomas			
Preoperatorio	36.38	34.37	0.254
6 meses	40.86	58.92	0.000
1 año	48.21	85.71	0.000
2 años	57.81	89.73	0.000
Dolor			
Preoperatorio	30.20	27.60	0.402
6 meses	38.54	76.38	0.000
1 año	51.38	91.66	0.000
2 años	60.06	93.92	0.000
Actividad diaria			
Preoperatorio	44.3	52.11	0.047
6 meses	57.72	83.08	0.000
1 año	62.68	86.76	0.000
2 años	67.64	86.21	0.000
Deporte			
Preoperatorio	33.75	38.43	0.515
6 meses	39.37	53.75	0.000
1 año	42.50	55.00	0.000
2 años	45.31	62.50	0.000
Calidad de vida			
Preoperatorio	31.64	33.20	0.926
6 meses	40.62	77.73	0.000
1 año	46.48	87.50	0.000
2 años	49.21	87.89	0.000

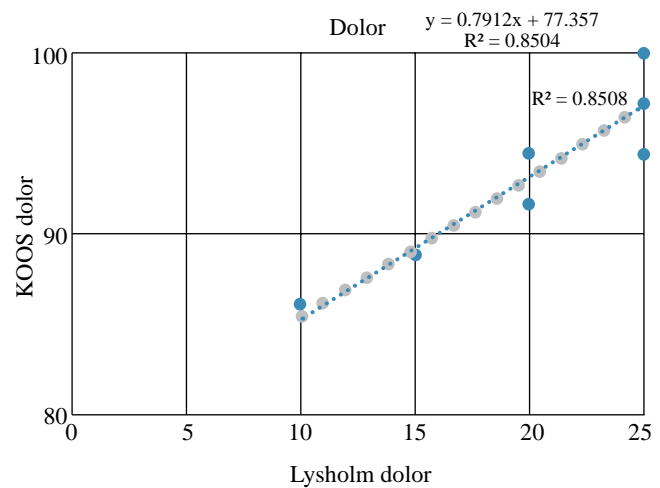


Figura 4: Correlación entre las dimensiones de dolor KOOS y dolor de Lysholm ($R = 0.8508$).

Se observó una buena correlación entre la puntuación al seguimiento a un año de dolor en el grupo de pacientes tratados con artroplastía patelofemoral en la escala de Lysholm y la subescala de dolor de KOOS ($R^2 = 0.8508$). Una correlación moderada en las dimensiones de dolor y deporte de la escala KOOS ($R^2 = 0.783$) (Figura 4).

Discusión

Dejando de lado el hecho de que el tratamiento conservador suele ser exitoso para aliviar las limitaciones funcionales y el dolor generado por artrosis patelofemoral en la mayoría de pacientes con esta afección, resta un grupo de pacientes en quienes la persistencia de la incapacidad funcional y el dolor afectan negativamente su calidad de vida en edades productivas, siendo candidatos a un procedimiento quirúrgico.

La gran cantidad de opciones terapéuticas para una sola patología con resultados diversos muestra como consecuencia la ausencia de un tratamiento quirúrgico universalmente aceptado. Destaca de forma importante el procedimiento de osteotomía tipo Fulkerson, ofreciendo resultados satisfactorios, una fijación estable asociada a movilización temprana, con un bajo porcentaje de complicaciones que, cuando se presentan, suelen retrasar de forma importante el inicio de la rehabilitación por el uso de ortesis de protección.

En el presente estudio la prótesis patelofemoral mejora significativamente las puntuaciones de los resultados funcionales y el dolor, mostrando diferencias significativas entre ambos tratamientos quirúrgicos, siendo inferior la mejoría funcional en los pacientes tratados con osteotomía tipo Fulkerson a seis meses y un año de seguimiento. Se realizó una comparación de las medidas de las escalas de KOOS, Lysholm y EVA entre ambos grupos para determinar si existe diferencia significativa tanto en el preoperatorio como en los seguimientos posteriores en la consulta externa. De este análisis se obtuvo que hay diferencia estadísticamente signifi-

ficativa entre ambas técnicas quirúrgicas en todas las series de seguimiento postquirúrgico.

Las mejoras en las dimensiones de dolor y calidad de vida de la escala de KOOS fueron estadísticamente significativas entre todos los puntos temporales, en particular en el grupo de pacientes tratados con artroplastía patelofemoral. En relación a la edad, los pacientes más jóvenes mostraron mejoras más significativas en todas las dimensiones en ambas escalas, contrastando con los pacientes mayores de 60 años, quienes presentaban valores funcionales bajos en todas las dimensiones, con diferencias significativas en el postquirúrgico, en menor proporción que los de 40 y 50 años. Se encontró mayor prevalencia de afección patelofemoral en el sexo femenino (78%), lo cual concuerda con la bibliografía mundial, en la que se indica que factores tanto anatómicos como posturales y sociológicos de la mujer, pueden condicionar la artrosis de la rótula; incluso se consideran cambios hormonales.²⁸

La experiencia inicial demostró una superioridad tanto funcional como en calidad de vida de forma favorable en el tratamiento con la artroplastía patelofemoral a dos años de seguimiento. No obstante, reconocemos que existen limitaciones en el estudio, tales como lo reducido de la muestra y la falta de aleatorización, consideramos ideal realizar un seguimiento de más tiempo al grupo de artroplastía y su asociación con la progresión a osteoartritis femorotibial medial y lateral. Cabe señalar que el objetivo del estudio es comparar los resultados funcionales sólo a dos años y evidenciar la técnica quirúrgica que conduzca a los pacientes a una mejora en la función y calidad de vida de forma determinante, lo que se traduce en un retraso en la indicación quirúrgica del reemplazo total de rodilla.

Los resultados clínicos encontrados sugieren, a dos años de seguimiento, que los pacientes sometidos a una artroplastía patelofemoral muestran mejoría funcional y menos dolor con respecto a los sometidos a artroscopía y osteotomía tipo Fulkerson. Además de que la mejora en la calidad de vida es significativa en ambos grupos. No obstante, hay una tendencia ligera a ser más favorable en el grupo de artroplastía patelofemoral.

Ambas técnicas ofrecen resultados funcionales satisfactorios y estadísticamente significativos; sin embargo, los pacientes tratados con artroplastía patelofemoral presentan mejor puntuación de la función, así como mayor disminución del dolor en comparación con los pacientes tratados mediante artroscopía con osteotomía tipo Fulkerson en todas las etapas de seguimiento. La artroplastía patelofemoral fue una buena opción para nuestros pacientes para el tratamiento de artrosis patelofemoral aislada, sobre todo en pacientes jóvenes activos que han agotado las opciones conservadoras.

Bibliografía

1. Post WR. Anterior knee pain: diagnosis and treatment. *J Am Acad Orthop Surg.* 2005; 13(8): 535-43.
2. Beceiro J, Miralles I, Marsal X, Miralles R.C. Medición del ángulo Q mediante goniometría convencional y videofotogrametría en 3D. Correlación de los resultados. Vol. 14 (2), *Biomecánica*, 2008, pp. 40-4.
3. Mingo SC. Artrosis patelofemoral: tratamiento quirúrgico no protésico. *Artroscopia.* 2014; 21(3): 74-79.
4. Smith TO, McNamara I, Donell ST. The contemporary management of anterior Knee pain and patellofemoral instability. *Knee.* 2013; 20(Suppl 1): S3-S15.
5. Lonner JH, Boomfield MR. The Clinical outcome of patellofemoral arthroplasty. *Orthop Clin North Am.* 2013; 44, 271-280.