

Caso clínico

Artroplastía total de codo en un paciente adulto mayor como opción terapéutica para el manejo de pseudoartrosis en fractura de húmero distal

Total elbow arthroplasty in an older adult patient, as a therapeutic option for the management of pseudoarthrosis in distal humerus fracture

Osma-Rueda JL,* Amaya-Mujica J[‡]

Universidad Industrial de Santander, Bucaramanga, Colombia.

RESUMEN. Introducción: Las fracturas de húmero distal en el adulto mayor constituyen un desafío terapéutico para ortopedistas, debido a las condiciones fisiológicas y los cambios óseos propios de esta edad. **Reporte de caso:** Se presenta el caso de una mujer de 80 años con osteopenia, quien sufrió una caída de su propia altura con fractura de húmero distal derecho, inicialmente se le dio manejo conservador, pero debido al desarrollo de pseudoartrosis, se decidió hacer una artroplastía total de codo, con buenos resultados funcionales en el seguimiento postoperatorio a cuatro años. **Discusión:** En las fracturas de húmero distal, el manejo no quirúrgico es una opción en pacientes con baja demanda funcional o que tengan un mal estado general, y si no es el caso o fracasa el manejo conservador, deben ser llevados a artroplastía total de codo, ya que ésta proporciona una rápida recuperación del paciente en comparación con la reducción abierta y el manejo con material de osteosíntesis.

Palabras clave: Artroplastía total, codo, fractura húmero, osteosíntesis.

ABSTRACT. Introduction: Distal humeral fractures in the elderly patient are a therapeutic challenge for orthopaedists, because of age's characteristic physiological conditions and bone changes. **Case report:** We present the case of an 80-year-old woman with osteopenia, who had distal humeral fracture due to a fall from her own height; she was initially treated conservatively, but by the reason of a non-union, we decided to perform a total elbow arthroplasty, achieving a positive functional result in the four years of postoperative follow-up. **Discussion:** Nonsurgical management is an option for treat humeral fractures in patients with low functional demands or in poor general condition. If the patient does not present the conditions above, or if nonsurgical management fails, a total elbow arthroplasty must be performed, because this method provides a rapid recovering if compared to an open reduction and osteosynthesis material management.

Keywords: Total arthroplasty, elbow, humeral fractures, osteosynthesis.

Introducción

Las fracturas de húmero distal (FHD) en el adulto mayor constituyen un reto para su manejo quirúrgico u ortopédico, esto debido al grado de la conminución de la fractura, la extensión intraarticular, la rehabilitación del paciente y la osteopenia propia de esta edad.¹ Las FHD tienen dos picos de incidencia, uno en los adultos jóvenes masculinos, que se debe a un trauma de alta energía, y otro en los adultos mayores, más frecuente en mujeres, y se caracteriza por traumas de baja energía como caídas desde su propia altura.² En el manejo quirúrgico, debido a las características biológicas del hueso en el adulto mayor, la fijación del material de osteosíntesis no es la mejor, ya que hay dificultades en mantener la estabilización intraquirúrgica o hay un aflojamiento temprano de ésta.^{3,4} El objetivo de este reporte de caso es presentar una opción terapéutica de manejo protésico articular de codo en un paciente adulto mayor con osteopenia y pseudoartrosis debido a fractura de húmero distal.

* Cirujano de hombro y codo, MsC Epidemiología.

[‡] Médico y Cirujano.

Grupo de Investigación en Cirugía y Especialidades-GRICES-UIS, Departamento de Cirugía, Universidad Industrial de Santander, Bucaramanga, Colombia.

Dirección para correspondencia:

José Luis Osma-Rueda
Carrera 38^o Núm. 46-47, Apto 501,
OR 68000212, Bucaramanga, Colombia.
E-mail: osmarueda@gmail.com

Este artículo puede ser consultado en versión completa en:

www.medigraphic.com/actaortopedica

Figura 1:

Tomografía computarizada y rayos X simple de codo derecho que muestra fractura AO 13A y pseudoartrosis distal tipo D de Mitsunaga.

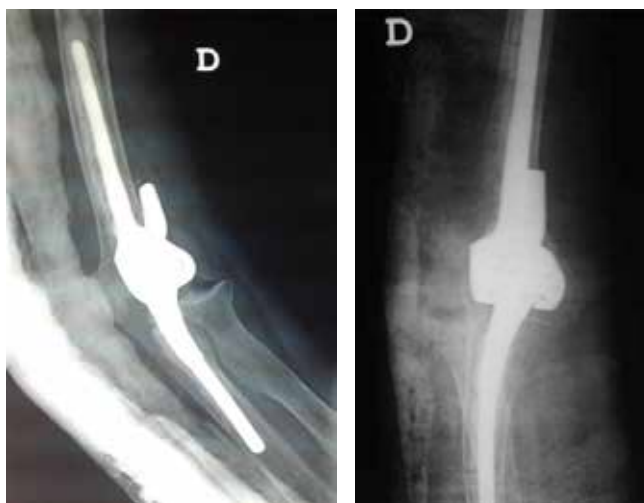
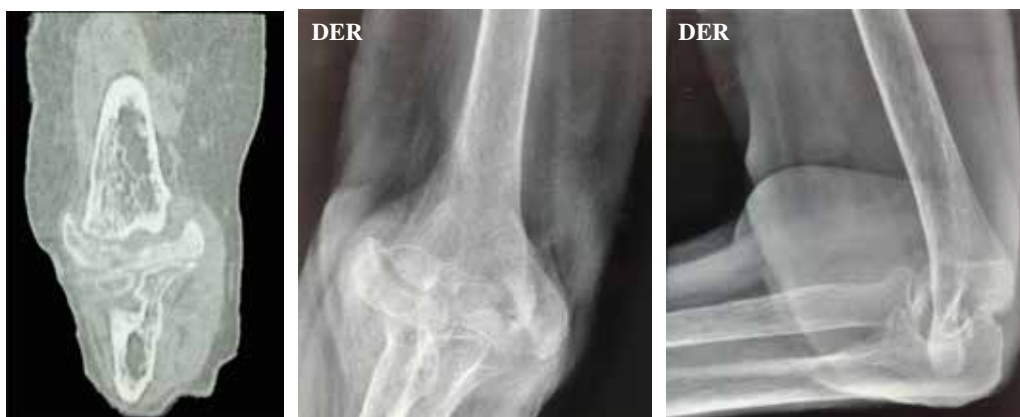

Figura 2: Reemplazo articular de codo derecho postoperatorio con inmovilización en extensión.

Reporte de caso

Paciente femenino de 89 años con antecedente de fractura de húmero distal derecho AO 13A, secundaria a caída de su propia altura. Se manejó inicialmente de manera conservadora con yeso circular braquipalmar durante cuatro meses. Posterior a esto continuó presentando dolor en la zona de la fractura, por lo cual se decidió tomar radiografía anteroposterior y lateral de codo (*Figura 1*), que evidenció una pseudoartrosis tipo D (transcondilar) de la clasificación de Mitsunaga.⁵ Al examen físico mostraba en el codo arco de movilidad doloroso, flexión de 10 a 120 grados y pronosupinación completa. Debido a lo anterior y al fracaso del manejo conservador, se decidió un reemplazo articular del codo. Bajo anestesia general y en posición de decúbito lateral izquierdo, se realizó un abordaje posteromedial de Bryan-Morrey sin resección de cúpula radial ni trasposición anterior del nervio ulnar.⁶ Se llevó a cabo un reemplazo articular total con una prótesis de codo Coonrad-Morrey (Zimmer®) (*Figura 2*). Además, en el postoperatorio inmediato se manejó por 10 días con

una férula braquipalmar en extensión y posteriormente se inició el proceso de rehabilitación.

Durante cuatro años de seguimiento, la paciente ha presentado arco de movilidad articular de 5 a 135 grados con pronosupinación completa (*Figura 3*), estabilidad articular y no manifiesta dolor. Asimismo, al aplicar la escala funcional de *Mayo Elbow Performance Score* (MEPS)⁷ tiene un puntaje de 90/100. Radiológicamente no se observan signos de aflojamiento de la prótesis y ésta tiene orientación y alineamiento en los parámetros normales (*Figura 4*).

Discusión

El manejo de las fracturas de húmero distal por ortopedistas es de los más difíciles debido a los factores mencionados anteriormente, como el grado de conminución, la extensión articular y la rehabilitación. La clasificación que con más frecuencia se usa en este tipo de fracturas es la AO Foundation/Orthopedic Trauma Association que se divide en: tipo A extraarticular, tipo B intraarticular parcial, tipo C intraarticular total.⁸ El objetivo del tratamiento es recuperar la funcionalidad de la extremidad y la independencia del paciente para realizar funciones básicas de alimentación e higiene. Las opciones de manejo se dividen en tratamiento no quirúrgico y quirúrgico.⁸ El manejo no quirúrgico se reserva para pacientes adultos mayores con baja demanda funcional, postrados, en los cuales el riesgo de llevarlos a cirugía es alto; se excluyen de éste a los pacientes jóvenes con alta demanda funcional.⁹ El manejo quirúrgico se divide en reducción abierta con fijación interna (RAFI) y artroplastía total de codo (ATC). La RAFI, la cual se realiza con placas paralelas en el foco de fractura, se aplica en personas jóvenes con alta demanda funcional y que puedan tolerar la terapia de la rehabilitación. La ATC se debe llevar a cabo para pacientes en los que haya conminución articular o mala calidad ósea, que impedirá una fijación segura del material de osteosíntesis para permitir la rehabilitación temprana.^{8,10} Asimismo, otros usos de reemplazo articular de codo en paciente adulto mayor son: artritis reumatoide, osteoartritis y deformidades postraumáticas, herida por arma de fuego o tumores.¹¹ En el adulto mayor, la RAFI ha demostrado ma-

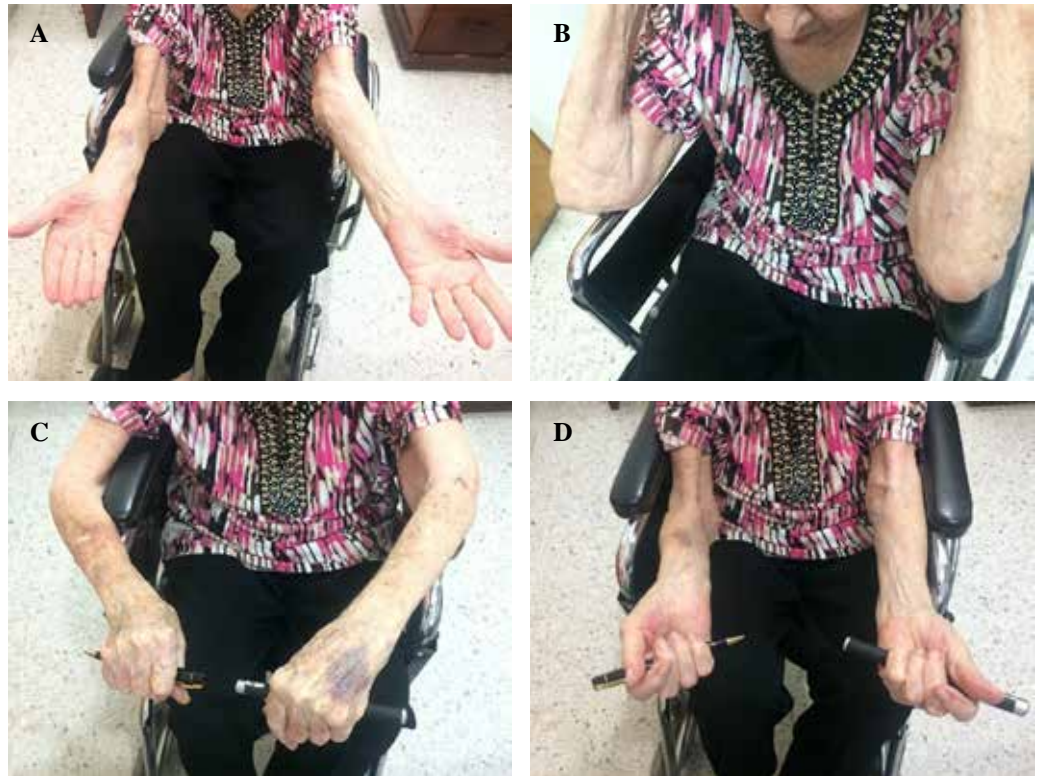

Figure 3:

Arco de movilidad articular codo derecho comparado con el izquierdo **A)** extensión. **B)** flexión. **C)** Pronación. **D)** supinación.

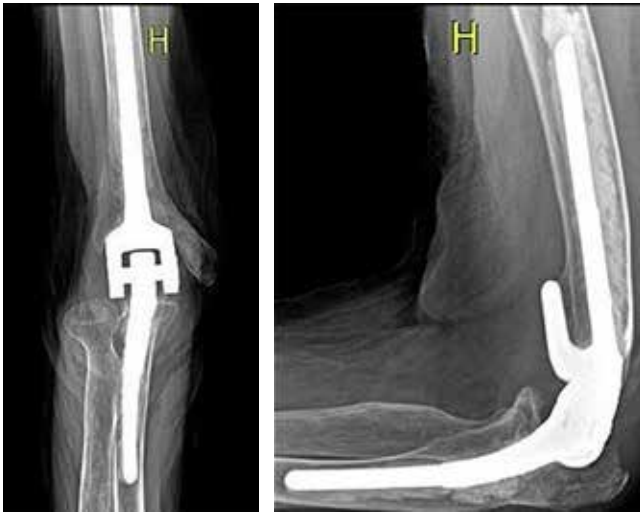

Figura 4: Control radiológico cuatro años postoperatorio que muestra prótesis sin signos de aflojamiento.

mayor tasa de complicaciones como no consolidación, retraso en la rehabilitación y mayor tasa de infección respecto a la ATC, que ha demostrado mejores resultados; aunque la diferencia de esto no es estadísticamente significativa,¹² se ha aceptado la ATC como el tratamiento de elección para los adultos mayores con conminución o mala densidad ósea.

En el caso presentado en este artículo se realizó en un inicio un manejo no quirúrgico debido a la baja demanda funcional de la paciente, y al tratarse de un adulto mayor,

muestra como complicación una pseudoartrosis y persistencia del dolor, por lo cual se decidió llevar a la paciente a ATC con un resultado excelente a los cuatro años de seguimiento al aplicar la escala MEPS, resultado similar a la serie de 20 pacientes mayores de 70 años con pseudoartrosis de húmero distal que fueron manejados con reemplazo articular de codo, descrita por Pogliacomì y colaboradores,¹³ quienes en un seguimiento entre uno y siete años tuvieron un resultado de 85 a 90 puntos en la escala de MEPS. Además, las complicaciones descritas con más frecuencia en su serie de casos fueron: infección, parálisis del nervio ulnar, fractura periprotésica y aflojamiento de la prótesis, las cuales no se apreciaron en la paciente objeto de este estudio.^{11,13}

El manejo protésico de codo es la opción terapéutica más adecuada en el trauma complejo intraarticular y distal de codo en el paciente adulto mayor, con el cual se obtienen buenos o excelentes resultados a mediano y largo plazo en este tipo de pacientes, dado que el manejo convencional con osteosíntesis e injertos óseos no tiene los mejores resultados en este grupo etario.

Bibliografía

1. Clavert P, Ducrot G, Sirveaux F, Fabre T, Mansat P. SOFCOT. Outcomes of distal humerus fractures in patients above 65 years of age treated by plate fixation. *Orthop Traumatol Surg Res.* 2013; 99(7): 771-7.
2. Charissoux JL, Vergnenegre G, Pelissier M, Fabre T, Mansat P, SOFCOT. Epidemiology of distal humerus fractures in the elderly. *Orthop Traumatol Surg Res.* 2013; 99(7): 765-9.
3. Chalidis B, Dimitriou C, Papadopoulos P, Petsatodis G, Giannoudis PV. Total elbow arthroplasty for the treatment of insufficient distal

- humeral fractures. A retrospective clinical study and review of the literature. *Injury*. 2009; 40(6): 582-90.
4. Prasad N, Ali A, Stanley D. Total elbow arthroplasty for non-rheumatoid patients with a fracture of the distal humerus. A minimum ten-year follow-up. *Bone Joint J*. 2016; 98(3): 381-6.
 5. Mitsunaga MM, Bryan RS, Linscheid RL. Condylar nonunions of the elbow. *J Trauma*. 1982; 22(9): 787-91.
 6. Bryan RS, Morrey BF. Extensive posterior exposure of the elbow. A triceps-sparing approach. *Clin Orthop Relat Res*. 1982; 166: 188-92.
 7. Cusick MC, Bonnaig NS, Azar FM, Mauck BM, Smith RA, Throckmorton TW. Accuracy and reliability of the mayo elbow performance score. *J Hand Surg Am*. 2014; 39(6): 1146-50. Available from: [https://www.jhandsurg.org/article/S0363-5023\(14\)00211-1/fulltext](https://www.jhandsurg.org/article/S0363-5023(14)00211-1/fulltext).
 8. Varecka TF, Myeroff C. Distal humerus fractures in the elderly population. *J Am Acad Orthop Surg*. 2017; 25 (10): 673-83.
 9. Desloges W, Faber KJ, King GJ, Athwal GS. Functional outcomes of distal humeral fractures managed nonoperatively in medically unwell and lower-demand elderly patients. *J Shoulder Elbow Surg*. 2015; 24(8): 1187-96. Available from: <http://dx.doi.org/10.1016/j.jse.2015.05.032>.
 10. UI Islam S, Glover AW, Waseem M. Challenges and solutions in management of distal humerus fractures. *Open Orthop J*. 2017; 11: 1292-307.
 11. Rajae SS, Lin CA, Moon CN. Primary total elbow arthroplasty for distal humeral fractures in elderly patients: a nationwide analysis. *J Shoulder Elbow Surg*. 2016; 25(11): 1854-60.
 12. Githens M, Yao J, Sox AH, Bishop J. Open reduction and internal fixation versus total elbow arthroplasty for the treatment of geriatric distal humerus fractures: a systematic review and meta-analysis. *J Orthop Trauma*. 2014; 28(8): 481-8.
 13. Pogliacomi F, Aliani D, Cavaciocchi M, Corradi M, Ceccarelli F, Rotini R. Total elbow arthroplasty in distal humeral nonunion: clinical and radiographic evaluation after a minimum follow-up of three years. *J Shoulder Elbow Surg*. 2015; 24(12): 1998-2007.