

Caso clínico

Manejo quirúrgico de fracturas extraarticulares de la escápula. Reporte de caso y revisión de literatura

Surgical treatment of an extraarticular scapula fracture. Case report and literature review

Álvarez-Ojeda JY,* Hernández-Espino P,† Guerra-Soriano F§

Hospital General «Dr. Darío Fernández Fierro», ISSSTE.

RESUMEN. Introducción: Las fracturas escapulares comprenden 1% del total de las fracturas en general y de 3 a 5% del hombro, las cuales se presentan por alta energía en pacientes jóvenes. Sólo 10% tiene indicación quirúrgica al tomarse como base la alteración de complejo suspensorio del hombro. El objetivo es valorar el resultado de pacientes con indicación quirúrgica así como una revisión de la literatura. **Reporte de casos:** Presentamos dos pacientes con fractura del cuerpo escapular derecho Bartonicek D con desplazamiento mediolateral, deformidad angular anteroposterior y alteración del ángulo glenopolar. Se realizó el manejo quirúrgico con osteosíntesis y placas convencionales y anatómicas. Se realizó valoración funcional y seguimiento radiográfico de ambos casos a los seis meses y se obtuvo arcos de movilidad flexión 180°/170° en ambos casos, así como escalas funcionales DASH 22/25, Constant 90/89 y Simple Shoulder Test 11/11 respectivamente; se obtuvo una consolidación ósea grado III-IV de Montoya. **Discusión:** Se considera importante realizar una adecuada reducción y estabilización del trazo de fractura debido al bajo grado de satisfacción con tratamiento conservador en pacientes con alta demanda funcional, que consiste en dolor residual, pinzamiento y disquinesia escapular. Se recomienda la cirugía para estas fracturas ya que comprometen la cadena cinética del hombro e impactan en el resultado funcional a corto y mediano plazo.

Palabras clave: Fractura, escápula, extraarticular, Bartonicek, Judet.

ABSTRACT. Introduction: Scapular fractures comprise 1% of all fractures and 3 to 5% of the shoulder, they occur in young patients by high energy trauma. Only 10% have surgical indication based on the alteration of the shoulder's suspensory complex. The objective is to assess the outcome of patients with surgical indication as well as a review of the literature. **Case report:** We present two patients with Bartonicek D fracture of the right scapular body with mediolateral displacement, anteroposterior angular deformity and alteration of the glenopolar angle. Surgery was performed on both cases with conventional and special anatomical plates. Functional assessment and radiographic follow-up of both cases were performed at 6 months, obtaining flexion mobility of 180°/170° in both cases, as well as functional scales DASH 22/25, Constant 90/89 and Simple Shoulder Test 11/11 respectively; with bone consolidation grade III-IV of Montoya. **Discussion:** Due to the low degree of satisfaction with conservative treatment in patients with high functional demand, and multiple complications consisting in residual pain, impingement and scapular dyskinesia; it is important to perform an adequate reduction and stabilization of the fracture. We recommend surgical management for this type of fractures since they compromise the kinetic chain of the shoulder and impact the functional outcome in the short and medium term.

Keywords: Fracture, scapula, extraarticular, Bartonicek, Judet.

* Residente de tercer año de la Especialidad de Ortopedia.

† Cirujano Ortopedista. Cirujano Articular adscrito al Servicio de Ortopedia.

§ Cirujano Ortopedista. Cirujano de Hombro y Codo adscrito al Servicio de Ortopedia.

Hospital General «Dr. Darío Fernández Fierro», ISSSTE

Dirección para correspondencia:

Guerra-Soriano Fernando

Av. Mayorazgo Núm. 130 Int. 922, Col. Xoco, Alcaldía Benito Juárez, C.P. 03330, CDMX.

E-mail: dr.ferguerra@ortopediaytrauma.mx

Este artículo puede ser consultado en versión completa en: www.medigraphic.com/actaortopedica

Introducción

Los primeros estudios dedicados exclusivamente a las fracturas escapulares fueron publicados por Vogt en 1799 y 1800, sin embargo, Jean Louis Petit trató en detalle las fracturas escapulares en su obra *Traité des maladies des os*, publicada en 1723 y distinguía entre fracturas del cuerpo, cuello y procesos de la escápula. Monteggia en 1814 dividió las fracturas del cuerpo escapular en transversales, ángulo-superior, inferior o lateral. La primera fijación interna de una fractura escapular fue realizada por Lambotte en 1910, mientras que Dupont y Evrard en 1932 presentaron la descripción detallada del abordaje quirúrgico a lo largo del borde lateral de la escápula. Robert Judet defendió la fijación interna en fracturas desplazadas del cuello escapular y el borde lateral y describió también una extensión del abordaje posterior que lleva su nombre. Magerl, en 1974, realizó la primera fijación interna con base en los principios AO. En el mismo año, tanto Gagey, Armstrong y Van Der Spuy señalan

los malos resultados a largo plazo del tratamiento no quirúrgico de las fracturas desplazadas del cuello escapular. A pesar de esto, en los años setenta y ochenta, prevaleció el manejo conservador.¹

Las fracturas de la escápula son lesiones relativamente raras que representan sólo 3-5% de todas las fracturas que afectan la articulación del hombro y menos de 1% de todas las fracturas en general, 50% de ellas involucran el cuerpo de la escápula.² Su incidencia es aún menor en poblaciones pediátricas y adolescentes con una edad promedio de 35-42 años;³ casi 50% involucran el cuerpo escapular y entre 10 y 40% involucran el cuello.^{2,4} De 62% a 98% se presentan entre el cuerpo y el cuello, lo que hace que estos patrones extraarticulares sean los más comunes.^{5,6} Las fracturas del borde inferior de la glenoides se asocian, en la mayoría de los casos, con una fractura del cuerpo escapular, afortunadamente sólo 10% requieren de intervención quirúrgica.^{5,7} Estas fracturas suelen ser el resultado de traumatismos de alta energía, por lo que se asocian con múltiples lesiones, como fracturas costales en 52.9%, fracturas de columna en 29.1%, lesión pulmonar en 47.1%, trauma craneoencefálico en 39.1%, fracturas de clavícula en 25.2% y lesión de plexo braquial en 13% de los pacientes,⁸ además presentan mortalidad de 10% a 15%⁹ (Figura 1).

Si bien el tratamiento no quirúrgico es el indicado y apropiado para la mayoría de los trazos mínimamente desplazados, no todas las fracturas tienen un resultado favorable a largo plazo, ya que se recomienda el tratamiento funcional temprano con poco tiempo de inmovilización.^{10,11,12}

Debido a que estas fracturas tienen el potencial de causar dolor significativo y alterar la función normal de la cintura escapular como resultado de una consolidación viciosa, pseudoartrosis, disfunción del manguito rotador, disquinesia escapular o pinzamiento subacromial se toman como indicación quirúrgica los criterios de Cole para una articulación inestable, los cuales se basan en la alteración de complejo suspensorio del hombro (SSSC) y son: desplazamiento medio lateral de la cavidad glenoidea (M/L) 10-25 mm, deformidad angular anteroposterior (A/P) > 25° y el ángulo glenopolar (GP) < 22°¹³ en los trazos articulares con un escalón de 2 a 10 mm y afectación mayor a 30%

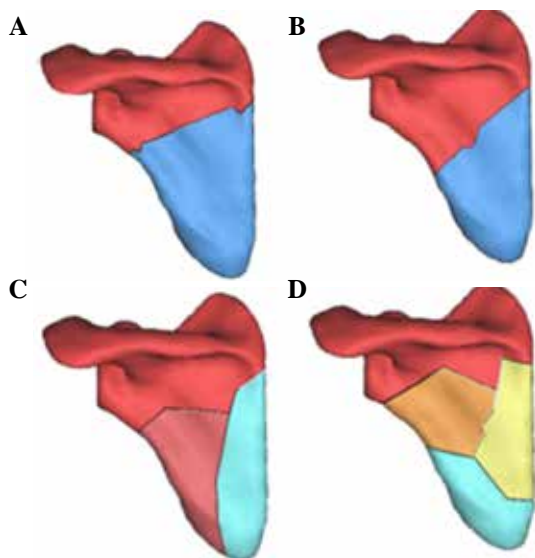


Figura 1: Clasificación de Bartonicek: **A)** Dos fragmentos - fractura transversa alta, **B)** Dos fragmentos-fractura transversa baja, **C)** Dos fragmentos y **D)** conminuta.

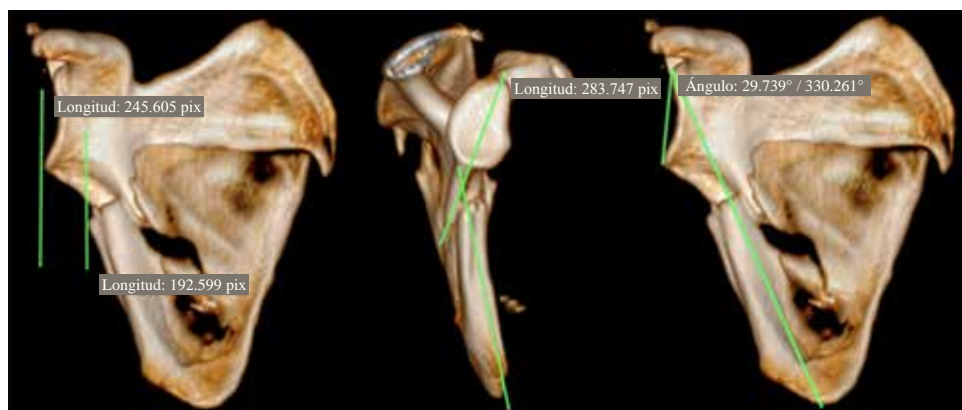

Figura 2:

Desplazamiento (M/L) 10-25 mm, deformidad (A/P) > 25°, ángulo (GP) < 22°.

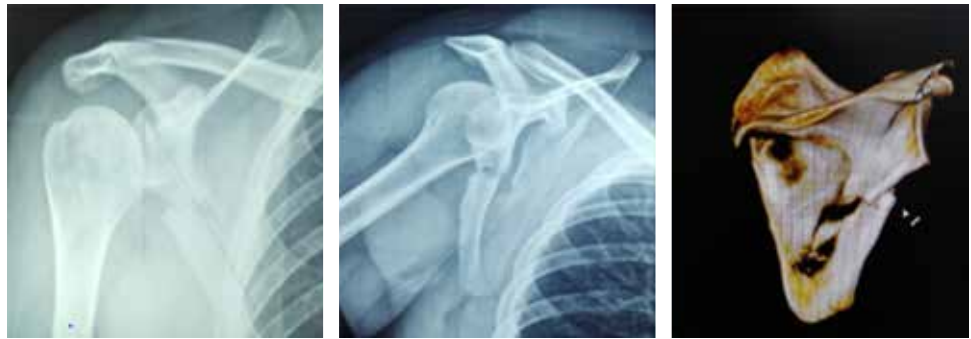

Figura 3:

Imagenología de paciente 1.

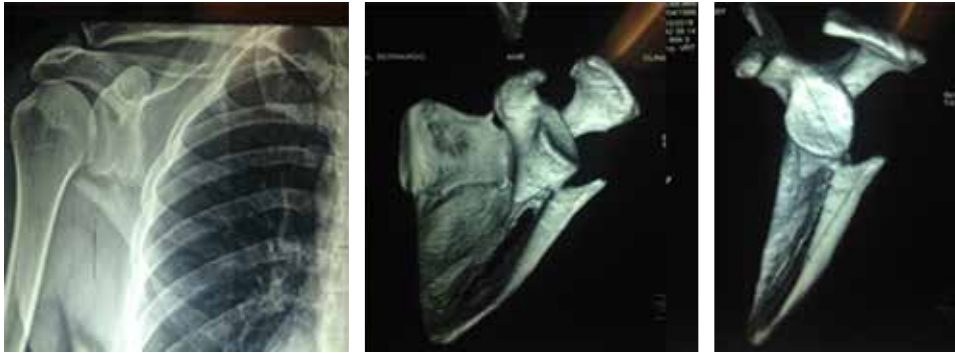

Figura 4:

Imagenología de paciente 2.

de la superficie glenoidea. Como estos pacientes suelen ser adultos jóvenes de alta demanda funcional, es importante garantizar que el tratamiento tenga un resultado satisfactorio^{14,15} (Figura 2).

Aunque las fracturas aisladas del cuerpo de la escápula son poco frecuentes, el tratamiento quirúrgico ha dado un buen resultado. Las fracturas con gran desplazamiento pueden tratarse quirúrgicamente con resultados funcionales predecibles y tasas de complicaciones aceptables. El tratamiento quirúrgico de estos casos asegura la movilización temprana de la articulación del hombro y reduce el riesgo de rigidez articular. El rango de movimiento de la articulación del hombro y la estabilidad es mejor cuando se opera, en comparación con el tratamiento no quirúrgico.^{7,13}

Una indicación final para la fijación quirúrgica de una fractura escapular es la disociación escapulotorácica (DET), la cual se caracteriza por la interrupción completa de la articulación y el desplazamiento lateral de la escápula.¹⁰

Reporte de caso

Se trata de dos pacientes con fractura extraarticular del cuerpo de la escápula, ambos cuerpos derechos con clasificación AO 14 A3.2 y Bartonicek D y con desplazamiento M/L, deformidad angular A/P y alteración del ángulo GP. Se realizó un manejo quirúrgico en ambos casos a base de osteosíntesis con placas convencionales moldeadas en un caso y anatómicas en el otro. Ambos pacientes fueron de género masculino de 31 y 28 años de edad respectivamente, con traumatismos de alta energía. Se descartaron comorbi-

lidades y complicaciones asociadas con el mismo. Los estudios de imagen Rx y TAC se obtuvieron con desplazamiento M/L 18 mm en el primero y 19 mm para el segundo, además de deformidad angular A/P de 32° en el primer paciente y 34° en el segundo y ángulo GP 29° y 25°, respectivamente (Figuras 3 y 4).

Debido al bajo grado de satisfacción con el tratamiento conservador en pacientes de alta demanda funcional, cuya consistencia es el dolor residual, pinzamiento y disquinesia escapular, se consideró imperativo realizar una adecuada reducción y estabilización del trazo de fractura para recuperar el complejo suspensorio del hombro, tomando como indicación quirúrgica la alteración en las mediciones antes mencionadas.

En el primer paciente se decidió utilizar dos placas de reconstrucción 3.5 para la columna medial y lateral respectivamente, a diferencia de las placas anatómicas para columna medial y lateral de escápula usadas en nuestro segundo paciente.

Se utilizó el abordaje posterior de Judet modificado en forma de L invertida desde el borde posterior del acromion, la espina y pasando por el ángulo superomedial de la escápula hacia el ángulo inferomedial.^{8,10,15} En ambos casos se colocó de manera inicial la placa lateral de ocho orificios previamente de la reducción de la columna lateral. Posteriormente se redujo la espina y columna medial para colocar, sobre la columna medial y espina, la placa en L de nueve orificios para el primer paciente y de diez orificios para el segundo. En el caso de la placa convencional previamente se moldeó a su colocación en las columnas. Las fracturas extraarticulares de la escápula no requieren una reducción

anatómica de los fragmentos y se pueden tolerar hasta 5 mm de desplazamiento o 10° de angulación. Se describe la fijación inicial sobre el borde lateral, ya que se considera de mayor prioridad quirúrgica, puesto que reorienta la articulación glenohumeral y restablece un pilar intacto para facilitar la reconstrucción del resto de la escápula^{16,15} (Figura 5).

El manejo postoperatorio de ambos consistió en el uso de inmovilizador de hombro por un período de tres semanas, con ejercicios pendulares así como de flexión en decúbito apoyado con bastón y fortalecimiento de deltoides también en decúbito con un peso gradual de hasta 1 kg. Posteriormente se canalizó a clínica de rehabilitación física para el retiro gradual del inmovilizador, movilidad libre y fortalecimiento deltoideo y periescapular. Se reiniciaron las actividades deportivas, gimnasio y natación a la semana ocho.

Se realizaron valoraciones clínicas con base en escalas funcionales así como radiológica buscando datos de retardo en consolidación o aflojamiento. Se encontró, a los seis meses, arcos de movilidad para el primer paciente de flexión 180°, abducción 175° y rotación externa 30° con escalas funcionales de hombro de DASH 22, Constant 90 y Simple Shoulder Test 1, mientras que el segundo paciente presentó flexión 175°, abducción 170° y rotación externa 35° y escalas DASH 25, Constant 89 y Simple Shoulder Test 11. Ambos sin evidencia de disquinesia escapular y con consolidación ósea radiológica grado III-IV de Montoya.

Discusión

En general, se recomienda el tratamiento conservador para las fracturas escapulares y no se emplea comúnmente el tratamiento quirúrgico.^{17,18,19} Sin embargo, varios autores han recomendado el tratamiento quirúrgico para las fracturas desplazadas con el fin de reducir la incidencia de artritis postraumática debido a una alteración de la mecánica del hombro en pacientes jóvenes con alta demanda funcional.⁵ Si bien ha habido un considerable interés en las fracturas del cuello y cavidad glenoidea, particularmente en las lesiones de hombro flotante,^{3,19} los datos sobre el manejo quirúrgico de las fracturas del cuerpo escapular son escasos;^{2,12} a ello se le agrega que el área más común de fractura es el cuerpo de la escápula en 56 a 80%, 44% en la cavidad glenoidea y cuello y sólo 2 a 9.8% en la apófisis coracoides y acromion.²⁰

Con la excepción de las fracturas desplazadas de la glenoides, se ha fomentado el tratamiento conservador a base de una negligencia benigna para las fracturas extraarticulares por encima de la fijación interna, con la esperanza de un compromiso funcional mínimo. Parte de la razón de esta modalidad se debe a la creencia de que el rango de movimiento de la articulación del hombro excede por mucho el necesario para las actividades de la vida diaria, sin embargo, por definición, debe haber algún tipo de compensación funcional después de una consolidación deficiente con la consecuente pérdida de movimiento, fuerza, resistencia o tiempo de reacción de la cintura escapular, en especial en pacientes con alta demanda.⁸ De igual manera las fracturas inestables o altamente desplazadas del cuello glenoideo y las fracturas intraarticulares tienen el potencial de provocar desequilibrio del hombro, inestabilidad, dolor crónico, debilidad, rigidez, deformidad y artrosis temprana. Las investigaciones sobre el manejo no quirúrgico rara vez han proporcionado desplazamientos y patrones de fractura, por lo que las conclusiones con respecto a qué pacientes pueden beneficiarse de la fijación quirúrgica son difíciles de interpretar.¹⁵

Biomecánicamente la escápula proporciona una base estable para la activación muscular y una plataforma móvil para mantener la cinemática y el centro de rotación del hombro. La alteración en estos roles y movimientos está asociada con la mayoría de los tipos de patología del hombro como la lesión del manguito de los rotadores. La escápula facilita la transferencia de fuerza óptima desde el sitio de mayor desarrollo de fuerza al sitio de entrega de fuerza más común, es decir, la mano.

Las inserciones musculares del trapecio, serrato anterior y romboides aportan estabilidad y movilidad a la escápula. A medida que el brazo se eleva > 90°, el trapecio sirve para aumentar y mantener la rotación escapular hacia arriba mientras que el serrato anterior estabiliza el borde medial de la escápula contra el tórax, actuando como un rotador externo; los romboides ayudan al trapecio a estabilizar la escápula controlando la traslación medial y lateral, mientras que el pectoral menor ayuda al serrato anterior en la inclinación anterior y rotación interna cuando el brazo se encuentra por debajo de los 60° de elevación.

La disquinesia escapular (DE) en sí misma no es una lesión, no causa lesiones en todos los casos y no siempre

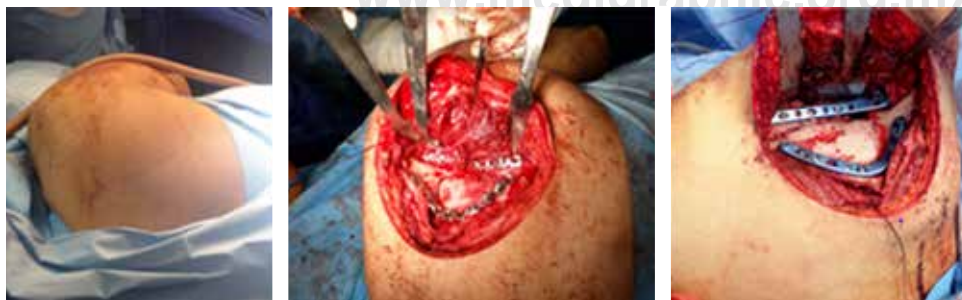

Figura 5:

Abordaje posterior de Judet.

está directamente relacionada con una lesión específica. La causa principal implica una alteración en los tejidos blandos, ya sea en forma de inflexibilidad, patología muscular intrínseca por lesión nerviosa o tendinosa así como patología extrínseca a nivel articular u óseo como fracturas o inestabilidad. La alteración del pectoral menor y la cabeza corta del bíceps crean una inclinación como resultado de su atracción sobre la coracoides, que condiciona un déficit de rotación interna glenohumeral (GIRD); la deficiencia del serrato anterior se manifiesta en pacientes con pinzamiento subacromial por la pérdida de la inclinación posterior y la rotación hacia arriba de la escápula. El objetivo del cuidado de la DE radica en evitar generar el síndrome «SICK scapula», en el que se presenta una mala posición de la escápula (prominencia del borde inferomedial) acompañada de dolor, normalmente causado por el sobreesfuerzo y la fatiga muscular. En el caso particular de las fracturas escapulares se debe a una alteración de la mecánica y anatomía ósea y sus respectivas inserciones musculares.²¹ Su diagnóstico se lleva a cabo mediante el examen dinámico del movimiento escapular, al observar el movimiento del borde medial a medida que el brazo se eleva y desciende, la prueba de asistencia escapular (SAT) en la cual se busca mejorar la rotación superior y la prueba escapular de retracción (SRT), que busca valorar la potencia muscular. Esto, junto con la observación clínica, refuerza el diagnóstico de una DE asociada con alguna patología de base.^{22,23}

Si bien la mayoría de las fracturas extraarticulares se pueden tratar de forma no quirúrgica, se debe considerar la intervención quirúrgica para fracturas significativamente desplazadas. Nordqvist y Peterson evaluaron 37 fracturas de cuello glenoideo desplazadas que se trataron de forma no quirúrgica y encontraron que los resultados funcionales fueron regulares o pobres en 32% de los casos con un seguimiento de 10 a 20 años; Ada y Millar reportaron 16 pacientes con manejo conservador de fracturas extraarticulares en el cual 50% presentaron dolor crónico nocturno, 40% con debilidad a la abducción y 20% un rango de movilidad disminuido.⁹ Diversas literaturas también han concluido que las fracturas de cuello glenoideo con mala alineación y con un ángulo GP de < 20 se asocian con un resultado menos favorable.⁶

Existen múltiples abordajes como el enfoque en U invertido descrito por Abbott y Lucas o el abordaje posterolateral directo (Dupon-Evrard, Kavaganah), sin embargo presentan la desventaja de tener un acceso limitado a la cavidad glenoidea y al cuerpo escapular, así como la dificultad para extender el mismo.¹⁰ Otra opción es el descrito por Hardegger y Kavanagh, que consiste en una incisión vertical desde el acromion al ángulo escapular inferior, pero se dificulta la liberación del deltoides posterior.¹⁷ Pizanis describió un abordaje posterior de dos portales al cuello glenoideo y escapular, mientras que Gauger propone miniincisiones múltiples para acercarse a diferentes partes de la escápula; ambos abordajes son técnicamente difíciles y tampoco exponen todo el cuerpo, el cuello ni la superficie articular glenoidea, lo que dificulta una reducción adecuada. Wirth propone un abordaje de división

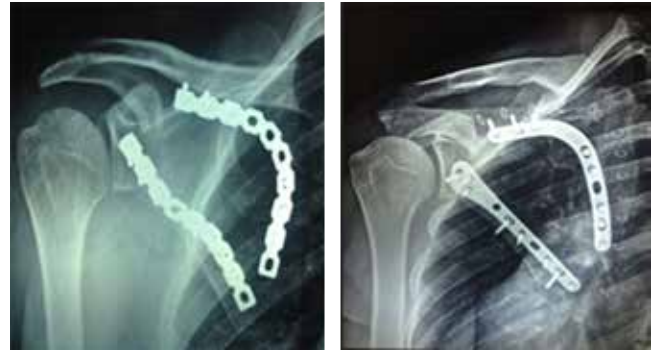

Figura 6: Radiografías postquirúrgicas de pacientes 1 y 2.

del deltoides, que proporciona una exposición limitada de las fracturas del cuerpo escapular, mientras que Jerosch utilizó el intervalo natural entre el infraespinoso y el redondo menor para separar y elevar los vientres musculares. La mayoría de los abordajes dan una exposición limitada al cuerpo escapular, el cuello y la superficie articular, por lo que preferimos el abordaje posterior de Judet, ya que permite cuidar la piel y los tejidos subcutáneos con el abordaje en L invertida y vigilar el sangrado para evitar los seromas o hematomas postquirúrgicos, además de que permite también una exposición idónea del trazo de fractura al diseccionar de manera completa el infraespinoso sin el trauma de manipular a través de las ventanas. La disección del deltoides posterior permite extender la visión hasta la articulación y cuidar al nervio supraescapular, el cual puede presentar lesión en 2% de los casos^{8,17} (Figura 6).

El uso de una placa lateral o dos placas (medial y lateral) para la fijación de la fractura se presenta como una controversia en el momento de la toma de decisiones. Quienes abogan por colocar la placa única lateral refieren que suele ser suficiente, ya que la reducción y fijación lateral permite una estabilidad adecuada al trazo, así como evita el riesgo de complicaciones por la placa medial, como pueden ser la prominencia de la misma que puede molestar al paciente sobre el borde medial o el aumento de tiempo quirúrgico y sangrado.² Para poder neutralizar las fuerzas de cizallamiento y rotación por las inserciones musculares, así como por tener múltiples fragmentados en el borde medial, optamos por el uso de dos placas, en ambos casos, para tener mayor estabilidad.

Con una breve revisión de la literatura y tomando como referencia a los casos presentados, es importante tomar en cuenta que los pacientes con estas lesiones suelen ser jóvenes, con mecanismo de lesión de alta energía con mayor riesgo para el desplazamiento de los fragmentos, por lo que el manejo quirúrgico permite evitar algún compromiso a la cadena cinética del hombro y así impactar en un resultado funcional negativo a corto y mediano plazo.

Bibliografía

1. Bartoníček, J, Cronier, P. History of the treatment of scapula fractures. *Arch Orthop Trauma Surg.* 2010; 130(1): 83-92. doi: 10.1007/s00402-009-0884-y.

2. Ao R, Yu B, Zhu Y, Jiang X, Shi J, Zhou J. Single lateral versus medial and lateral plates for treating displaced scapular body fractures: a retrospective comparative study. *J Shoulder Elbow Surg.* 2018; 27(2): 231-6. doi: 10.1016/j.jse.2017.07.028.
3. Park HY, Jin HJ, Sur YJ. Scapular body fracture and concomitant inferior angle epiphyseal separation with intrathoracic displacement: a case report. *J Pediatr Orthop B.* 2017; 26(5): 429-32. doi: 10.1097/BPB.0000000000000404.
4. Zuckerman SL, Song Y, Obremskey WT. Understanding the concept of medialization in scapula fractures. *J Orthop Trauma.* 2012; 26(6): 350-07. doi: 10.1097/BOT.0b013e3182290a34.
5. Panigrahi R, Madharia D, Das DS, Samant S, Biswal MR. Outcome analysis of intra-articular scapula fracture fixation with distal radius plate: a multicenter prospective study. *Arch Trauma Res.* 2016; 5(4): e36406. doi: 10.5812/atr.36406.
6. Schroder LK, Gauger EM, Gilbertson JA, Cole PA. Functional outcomes after operative management of extra-articular glenoid neck and scapular body fractures. *J Bone Joint Surg Am.* 2016; 98(19): 1623-30. doi: 10.2106/jbsb.15.01224.
7. Bartoníček J, Tuček M, Klika D. Inferior glenoid fossa fractures: patho-anatomy and results of operative treatment. *Int Orthop.* 2017; 41(9): 1741-8. doi: 10.1007/s00264-017-3511-5.
8. Cole PA, Freeman G, Dubin JR. Scapula fractures. *Curr Rev Musculoskelet Med.* 2013; 6(1): 79-87. doi: 10.1007/s12178-012-9151-x.
9. Bartoníček J, Kozánek M, Jupiter JB. Early history of scapular fractures. *Int Orthop.* 2016; 40(1): 213-22. doi: 10.1007/s00264-015-2821-8.
10. Voleti P, Namdari S, Mehta S. Review article fractures of the scapula. *Ad Orthop.* 2012; 2012: 903850. doi: 10.1155/2012/903850.
11. Brandsema B, Neuhaus V, Gradl G, Ring DC. Extra-articular scapular fractures: comparison of theoretical and actual treatment. *Shoulder Elbow.* 2016; 8(1): 3-8. doi: 10.1177/1758573215578587.
12. Lambert S, Kellam JF, Jaeger M, Madsen JE, Babst R, Andermahr J, et al. Focussed classification of scapula fractures: Failure of the lateral scapula suspension system. *Injury.* 2013; 44(11): 1507-13. doi: 10.1016/j.injury.2013.03.001.
13. Nekkanti S. Isolated fractures of the body of scapula. *Malays Orthop J.* 2013; 7(3): 24-6. doi: 10.5704/MOJ.1311.004.
14. Dimitroulias A, Molinero KG, Krenk DE, Muffly MT, Altman DT, Altman GT. Outcomes of nonoperatively treated displaced scapular body fractures. *Clin Orthop Relat Res.* 2011; 469: 1459-65. doi: 10.1007/s11999-010-1670-4.
15. Cole PA, Gauger EM, Herrera DA, Anavian J, Tarkin IS. Radiographic follow-up of 84 operatively treated scapula neck and body fractures. *Injury.* 2012; 43(3): 327-33. doi: 10.1016/j.injury.2011.09.029.
16. Noguchi T, Mautner JF, Duncan SFM. Dorsal plate fixation of scapular fracture. *J Hand Surg Am.* 2017; 42(10): 843.e1-843.e5. doi: 10.1016/j.jhssa.2017.07.022.
17. Pizanis A, Tosounidis G, Braun C, Pohlemann T, Wirbel RJ. The posterior two-portal approach for reconstruction of scapula fractures: results of 39 patients. *Injury.* 2013; 44(11): 1630-5. doi: 10.1016/j.injury.2013.07.020.
18. Manohara R, Kumar V. A reverse Judet approach to the scapula. *Arch Orthop Trauma Surg.* 2018; 138(5): 669-73. doi: 10.1007/s00402-018-2897-x.
19. Bartoníček J, Tuček M, Fric V. Fractures of the scapular neck: diagnosis, classifications and treatment. *Int Orthop.* 2014; 38(10): 2163-73. doi: 10.1007/s00264-014-2434-7.
20. Uzkeser M, Emet M, Kılıç M, Işık M. What are the predictors of scapula fractures in high-impact blunt trauma patients and why do we miss them in the emergency department? *Eur J Trauma Emerg Surg.* 2012; 38(2): 157-62. doi: 10.1007/s00068-011-0139-9.
21. Gumina S, Carbone S, Postacchini F. Scapular dyskinesia and SICK scapula syndrome in patients with chronic type III acromioclavicular dislocation. *Arthroscopy.* 2009; 25(1): 40-45. doi: 10.1016/j.arthro.2008.08.019.
22. Kibler WB, Sciascia A. Current concepts: scapular dyskinesia. *Br J Sports Med.* 2010; 44: 300-5. doi: 10.1136/bjsm.2009.058834.
23. Kibler WB, Sciascia A, Wilkes T. Scapular dyskinesia and Its relation to shoulder injury. *J Am Acad Orthop Surg.* 2012; 20(6): 364-72. doi: 10.5435/JAAOS-20-06-364