

Artículo original

doi: 10.35366/97552

Estudio comparativo del tratamiento de las fracturas subtrocantéreas en pacientes ancianos: clavo de reconstrucción T2 vs clavo Gamma largo

Comparative study of the treatment of subtrochanteric fractures in elderly patients: reconstruction nail T2 vs long Gamma nail

Ponz-Lueza V,* Valle J,* Urda AL,* García-Coiradas J,* León C,* Marco F*

Hospital Clínico San Carlos, Madrid.

RESUMEN. Introducción: Las fracturas subtrocantéreas se asocian a una alta tasa de complicaciones. Los clavos intramedulares han demostrado ser la mejor opción para su tratamiento, pero ningún implante ha demostrado ser superior a otro. El objetivo es estudiar las diferencias entre tratar las fracturas subtrocantéreas en el anciano con dos tipos de clavos diferentes: T2 Recon vs Gamma3 largo. **Material y métodos:** Estudio retrospectivo comparativo entre los años 2013 y 2015, con 54 pacientes con fracturas subtrocantéreas y más de 65 años. El seguimiento medio es de 12 meses; 26 pacientes fueron tratados mediante T2 Recon y 28 con Gamma3. La duración de la cirugía, necesidad de transfusión, evolución y complicaciones de las fracturas fueron comparadas en ambos grupos. **Resultados:** La duración de la cirugía fue significativamente mayor para los T2 Recon ($p = 0.035$), mientras que la necesidad de transfusión y evolución de las fracturas fueron similares en ambos grupos. Tres casos fueron reintervenidos para conseguir la consolidación final de la fractura. Dos de ellos debido a un fallo del implante T2 Recon, lo cual representa 7.69% de los pacientes de este grupo, mientras que el otro caso pertenecía al grupo de los Gamma3 y fue suficiente con realizar una dinamización del clavo. **Conclusiones:** No encontramos diferencias estadísticamente significativas, exceptuando un mayor tiempo quirúrgico en el grupo de los T2 Recon, siendo una variable cirujano-dependiente que no es suficiente para demostrar que un clavo sea mejor que otro.

Palabras clave: Ancianos, fracturas, osteosíntesis, tratamiento, complicaciones.

ABSTRACT. Introduction: Subtrochanteric fractures are associated with a high rate of complications. Intramedullary nails have proven to be the best choice for treatment, but no implant has been shown to be superior to another. We want to study the differences between treating subtrochanteric fractures in the elderly with two different types of nails: T2 Recon vs Gamma3 long. **Material and methods:** Comparative retrospective study between 2013 and 2015 with 54 patients with subtrochanteric fractures and more than 65 years. The average follow-up is 12 months; 26 patients were treated with T2 Recon, and 28 with Gamma3. The duration of surgery, need for transfusion, evolution and complications of fractures were compared in both groups. **Results:** The duration of surgery was significantly longer for T2 Recon ($p = 0.035$), while the need for transfusion and fracture evolution were similar in both groups. Three cases required another surgery to achieve the final consolidation of the fracture. Two of them due to a failure of the T2 Recon implant, which represents 7.69% of the patients in this group, while the other case belonged to the Gamma3 group and it was sufficient to perform a nail dynamization. **Conclusions:** We found no statistically significant differences, except for a longer surgical time in the T2 Recon group, being a surgeon-dependent variable that is not enough to prove that one nail is better than another.

Keywords: Elderly, fractures, osteosynthesis, treatment, complications.

Nivel de evidencia: IV. Serie de casos

* Departamento de Cirugía Ortopédica y Traumatología del Hospital Clínico. San Carlos, Madrid.

Dirección para correspondencia:

Virginia Ponz-Lueza

Departamento de Cirugía Ortopédica y Traumatología del Hospital Clínico San Carlos.

Profesor Martín Lagos S/N, Madrid, 28045, España.

E-mail: virginiaponz@gmail.com

Citar como: Ponz-Lueza V, Valle J, Urda AL, García-Coiradas J, León C, Marco F. Estudio comparativo del tratamiento de las fracturas subtrocantéreas en pacientes ancianos: clavo de reconstrucción T2 vs clavo Gamma largo. Acta Ortop Mex. 2020; 34(4): 205-210. <https://dx.doi.org/10.35366/97552>



Introducción

Las fracturas subtrocantéreas femorales representan de 10 a 34% de las fracturas de la extremidad proximal del fémur.^{1,2,3} Siguen una distribución bimodal, 75% de los casos ocurren en la edad anciana tras un mecanismo de baja energía, mientras que las fracturas subtrocantéreas en pacientes jóvenes se asocian con mecanismos de alta energía.^{1,3,4} Además, se han descrito las fracturas atípicas de localización subtrocantérica, secundarias a tratamientos prolongados con bifosfonatos.³

Las fracturas de la región subtrocantérica se caracterizan por ser las de mayor complejidad dentro de las fracturas del fémur proximal, debido tanto a su factor biológico como biomecánico. Anatómicamente se caracteriza por ser un área de estrés biomecánico, donde las inserciones musculares tienden a desplazar el fragmento proximal en flexión y rotación externa, mientras que el fragmento distal se desplaza en varo y aducción, haciendo que sea una fractura realmente difícil de reducir. Desde el punto de vista biológico, estas fracturas que finalizan en la parte distal de la metáfisis proximal del fémur se asientan sobre una zona donde el hueso cortical predomina sobre el esponjoso, lo cual resulta en un área menos vascularizada y con menos área de contacto.^{1,2,3} Tanto el factor anatómico como el biológico contribuyen a aumentar la tasa de complicaciones que rodean al tratamiento de estas fracturas.^{1,3,4} Las tasas de complicaciones varían desde 19 a 32% y lo más publicado en la literatura son las bajas tasas de consolidación y fallo del implante.^{1,3}

Ante estos fallos de los implantes, ¿existe algún implante que falle más que otro en la población anciana? Los clavos intramedulares han demostrado ser la mejor opción de tratamiento, pero ningún implante ha demostrado ser superior a otro.^{1,3,5,6,7} Existen estudios que comparan el uso de clavos intramedulares en los que varía el punto de entrada para la inserción del clavo en el tratamiento de estas fracturas, pero no hemos encontrado estudios en la literatura que comparen dos clavos que usen el mismo punto de entrada femoral. Nuestro estudio pretende estudiar de forma retrospectiva los resultados obtenidos usando dos clavos intramedulares diferentes que utilizan un mismo punto de entrada para el tratamiento de fracturas subtrocantéreas en el paciente anciano.

Tabla 1: Diferencias entre los clavos T2 Recon y Gamma3.

	T2 Recon	Gamma3 largo
Tornillo cefálico	2 tornillos de 6.5 mm Ángulo cérvico-cefálico: 125°	1 tornillo de 10.5 mm Opciones ángulo cérvico-cefálico: 120°, 125°, 130°
Diámetro proximal	13 (9, 11 mm clavo) 15 (13, 15 mm clavo)	15.5 mm
Diámetro distal	9, 11, 13 y 15 mm	11 mm

Tabla 2: Características de los pacientes por grupos.

	T2 Recon	Gamma3 largo
Edad media (rango)	82 (69-93)	85 (72-100)
Distribución por sexo	M: 22; H: 4	M: 24; H: 4
Clasificación AO		
32-A	13	10
32-B	6	15
32-C	7	3
ASA		
I	0	0
II	13	19
III	13	9
+IV	0	0
Técnica de reducción		
Cerrada	17	17
Abierta	6	11
Fractura atípica	3	0

H = hombre, M = mujer.

Material y métodos

Se trata de un estudio retrospectivo, comparativo y observacional, que estudia el tratamiento de las fracturas subtrocantéreas en pacientes ancianos (mayores de 65 años), tratados en un mismo centro hospitalario, con dos clavos intramedulares diferentes. Los implantes utilizados son el T2 Recon (Stryker®) (grupo 1) y el clavo Gamma3 largo (Stryker®) (grupo 2). Las principales diferencias de ambos clavos son: el T2 Recon lo podemos encontrar en varios diámetros de grosor distal, desde 9 hasta 15 mm (incrementando 2 mm entre los clavos), mientras que el clavo Gamma3 largo está sólo disponible en un diámetro distal de 11 mm, y que el clavo Gamma3 tiene un único tornillo cefálico de 10.5 mm de diámetro, mientras que el T2 Recon consta de dos tornillos cefálicos de 6.5 mm cada uno (*Tabla 1*).

Desde Enero de 2013 hasta Septiembre de 2015, un total de 54 pacientes con fracturas subtrocantéreas, y mayores de 65 años, fueron intervenidos mediante enclavado endomedular: 26 pacientes con T2 Recon y 28 pacientes con clavo Gamma3 largo.

La comorbilidad de los pacientes se valoró acorde a la escala de riesgo anestésico de la Sociedad Americana de Anestesia (ASA). Las fracturas fueron clasificadas con las radiografías de acuerdo con la clasificación AO. Los siguientes datos fueron recogidos: el tiempo quirúrgico, la necesidad de transfusión intra- y postoperatoriamente, así como las complicaciones y la necesidad de reintervenciones quirúrgicas durante el seguimiento. El estudio radiológico posterior se realizó el primer día postoperatorio y al primer, tercer, sexto mes y primer año tras la cirugía. El callo de fractura, así como posibles complicaciones, fueron valoradas en todas las imágenes.

Resultados

El período medio de seguimiento fue de 12 meses (10-18 meses). La media de edad en el grupo 1 fue de 82 años

(69-93 años), 22 mujeres y cuatro hombres. En el grupo 2, la media de edad fue de 85 años (72-100 años), 24 mujeres y cuatro hombres. El mecanismo lesional fue de baja energía, excepto en tres de los pacientes con fracturas atípicas, cuya causa fue el tratamiento prolongado con bifosfonatos. Estos tres casos fueron tratados con el clavo T2 Recon. La reducción de la fractura fue abierta en 17 de los casos de ambos grupos (Tabla 2).

Se utilizó la prueba de χ^2 para el cálculo comparativo de todos los datos.

La media del tiempo quirúrgico fue de 98.06 minutos (60-130) para el grupo de los T2 Recon y de 73 minutos (35-126) para el grupo de los Gamma largo, encontrándose diferencias significativas entre ambos grupos ($p < 0.035$) (Tabla 3).

La necesidad de transfusión, así como el número de concentrados de hemáties (CH), tanto intra- como postquirúrgicamente fueron evaluados. En el grupo T2 Recon ocho de los pacientes requirieron transfusión intraoperatoria, frente a 13 pacientes en el grupo Gamma3. En ambos grupos 20 pacientes precisaron transfusiones postoperatorias. La mediana de bolsas de CH intraoperatorias fue de 0 (0-2) y de 0 (0-4) en los grupos T2 Recon y Gamma3, respectivamente. Postoperatoriamente, la mediana aumenta a 2 (0-4) y 2 (0-6) en las bolsas de CH para el grupo de T2 Recon y Gamma3, respectivamente.

La infección de la herida quirúrgica se observó en tres casos durante el postoperatorio inmediato (primeras dos semanas), dos casos en el grupo 1 y un caso en el grupo 2 que se resolvieron con antibioterapia intravenosa y desbridamiento, sin incidencias.

El tiempo medio de consolidación de la fractura en el grupo T2 Recon fue de 4.21 meses y de 4.09 meses para el grupo Gamma3 (Figura 1). En tres de los casos observamos un retardo de la consolidación, uno del grupo Gamma3 y dos en el grupo T2 Recon. En el caso del Gamma3 la consolidación final se dio a los seis meses tras realizar una nueva cirugía dinamizando el enclavado. Los dos casos del grupo T2 Recon presentaron un fallo por fatiga del material, se rompió el clavo en ambos casos. El primero de los casos

Tabla 4: Relación entre el diámetro de los clavos T2 Recon y el número de clavos rotos en cada grupo.

Diámetro T2 Recon (mm)	Total de implantes	Clavos rotos (% respecto al total de cada diámetro)
9	2	1 (50)
11	16	1 (6.25)
13	8	0 (0)

fue un T2 Recon de 9 mm, la reducción de la fractura fue óptima, así como la posición del implante, el cual se rompió a los 4.5 meses de la cirugía. Se reintervino al paciente, se retiró el material roto y se implantó de nuevo un T2 Recon de 9 mm, dada la imposibilidad de poner un clavo de mayor diámetro por presentar un canal medular estrecho. Finalmente, la fractura consolidó a las 10 semanas (Figura 2). El segundo caso de rotura de material fue un T2 Recon de 11 mm de diámetro a los seis meses postoperatorios, se reintervino al paciente y se implantó un Gamma3 largo de 11 mm, consiguiendo la consolidación final de la fractura a las 12 semanas postoperatorias.

No encontramos diferencias asociando la posibilidad de rotura del material y el diámetro del clavo, aunque sí encontramos una tendencia visual: a mayor diámetro del clavo, menor es el riesgo de rotura de éste. Tampoco podemos relacionar el retraso de la consolidación con los casos de rotura del material (Tabla 4).

Durante el seguimiento no encontramos movilizaciones del tornillo cefálico en el grupo 2. En el grupo 1 encontramos dos casos, un caso con el «efecto Z» y otro con el «efecto Z inverso». En ambos casos se retiraron los tornillos por causar molestias al paciente (Figura 3).

Discusión

El tratamiento de elección para las fracturas inestables del fémur proximal, entre las que se encuentran las fracturas de la región subtrocantérea, es el clavo intramedular, debido a su biomecánica y ventajas biológicas.^{8,9,10,11} Su colocación en el canal intramedular, más cerca del eje de carga, hace que el brazo de palanca efectivo sobre el implante y el fémur sea significativamente menor que un dispositivo extramedular, lo que reduce la tensión sobre el implante, con un factor de reducción de aproximadamente 25%.^{12,13} Entre sus ventajas biológicas se encuentra el hecho de que la técnica cerrada reduce el riesgo de infección y mejora las posibilidades de curación de las fracturas al no dañar el periostio. Además, el fresado del canal tiene el efecto beneficioso de proporcionar un injerto al foco de fractura.

La mayoría de los estudios comparan los clavos clásicos de reconstrucción Russel Taylor con otros, como los clavos Gamma3 largos. Estos estudios se basan en diferenciar clavos con diferentes puntos de entrada.^{6,14} El Russel Taylor es un clavo recto que tiene su punto de entrada al nivel de la fosa piriforme, mientras que tanto los clavos Gamma3

Tabla 3: Resultados clínicos. Relaciones estadísticas.

	T2 Recon	Gamma3 largo	p
Tiempo quirúrgico	98.06 min (60-130)	73 min (35-126)	0.035
Transfusión intraoperatoria	8 pacientes	13 pacientes	> 0.05
Mediana de CH intraoperatorios (rango)	0 (0-2)	0 (0-4)	
Transfusión postoperatoria	20 pacientes	20 pacientes	> 0.05
Mediana de CH postoperatorios (rango)	2 (0-4)	2 (0-6)	

CH = concentrado de hemáties.

como los nuevos clavos de reconstrucción T2 Recon, tienen su punto de inserción más lateral, justo en la punta del trocánter mayor. Esto tiene importancia biomecánica, ya que la entrada trocánterea podría causar mayor conminución medial al no encontrarse en el eje diafisario, aunque esto ya se ha corregido con los nuevos diseños que tienen una configuración más anatómica en la parte proximal del clavo. Sin embargo, una ubicación lateral más accesible condicionará menos daño a los músculos glúteos y a la función abductora del tensor de la fascia lata, preservando una mejor función de la cadera y una menor incidencia de osificación heterotópica. Otra cuestión importante al elegir el punto de entrada es el riesgo teórico de la lesión de la rama profunda de la arteria circunfleja femoral medial y la rama del nervio glúteo superior que existe con una entrada en la fosa piriforme.¹⁵

Starr y colaboradores no encontraron diferencias en el tiempo quirúrgico, la pérdida de sangre, las complicaciones intraoperatorias, el tamaño de la incisión y los resultados funcionales entre los clavos al comparar el punto de entrada trocántereo con la fosa piriforme.¹⁴ Huang y colegas compararon dos clavos con diferentes puntos de entrada en el tratamiento de fracturas complejas del extremo proximal del fémur y concluyeron que ambos eran efectivos, pero encontraron más complicaciones entre los clavos de entrada de la fosa piriforme con mayor tiempo quirúrgico, pérdida de sangre y mayor tasa de reintervención.¹⁶ Heiney y su equipo compararon tres clavos de reconstrucción de segunda generación en un modelo de fractura subtrocánterica inestable y demostraron que el clavo Gamma largo es estadísticamente superior en rigidez, resistencia a la fatiga y desplazamiento secundario de la fractura a otros.¹

En nuestro estudio, comparamos dos clavos intramedulares con el mismo punto de entrada y un diseño longitudinal similar: T2 Recon Nail (Stryker®) y el largo Gamma3 Nail (Stryker®). La existencia de un solo tornillo más grueso en el clavo Gamma3 le proporciona un diámetro mayor de la parte proximal del clavo. Esto requiere una mayor extracción de hueso en el trocánter mayor, pero tiene la ventaja biomecánica de tener una gran superficie de anclaje en comparación

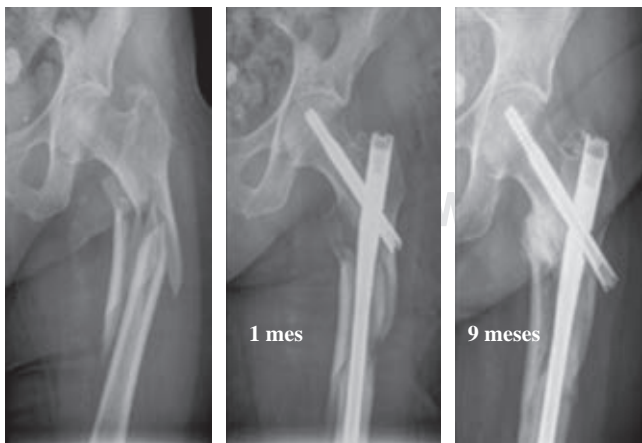


Figura 1: Caso clínico 1: paciente de 88 años de edad con fractura subtrocánterica tratada con clavo Gamma3 largo.

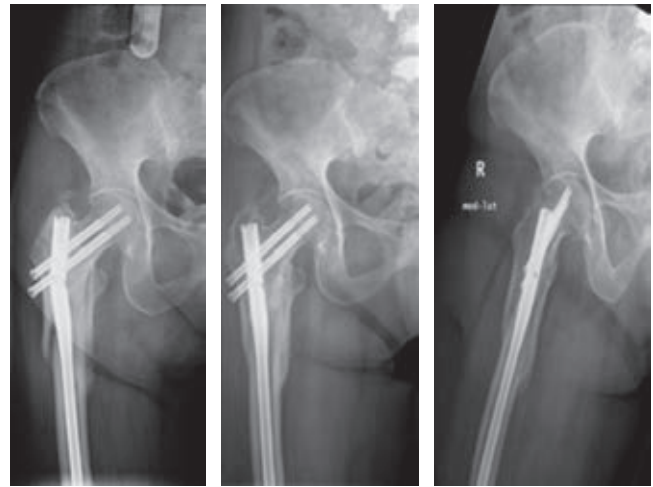


Figura 2: Caso clínico 2: rotura de clavo T2 Recon. Retirada de material e implante de nuevo T2 Recon. Consolidación final a las 10 semanas.

con los tornillos de menor diámetro, que se preferiría en pacientes ancianos con mala calidad ósea, ya que podría reducir el riesgo de fenómeno de corte y/o el fracaso de la síntesis. En pacientes jóvenes con buena calidad ósea es posible que se prefieran tornillos de diámetro más pequeño, ya que estarán bien anclados en un hueso esponjoso sano y su pequeño diámetro causaría menos daño al mecanismo abductor de la cadera, manteniendo una mayor reserva ósea. Esta superficie de anclaje inferior de los tornillos de menor diámetro en el hueso osteoporótico puede predisponerla al riesgo de fallo del material y a las complicaciones descritas con los clavos de reconstrucción originales de Russel Taylor, como el «efecto Z» y «efecto Z inverso»; al colapsarse la fractura se puede producir una migración del tornillo proximal al mismo tiempo que se afloja el tornillo distal, principalmente en fracturas de mala calidad ósea.^{17,18} Cabe señalar que encontramos dos casos de movilización de los tornillos proximales en el grupo de pacientes T2 Recon, relacionados con el «efecto Z» que debieron retirarse, una complicación que no se observó con el tornillo cefálico en el grupo Gamma3.

Otra diferencia técnica entre los tornillos proximales de ambos clavos es la posibilidad de aplicar compresión a la fractura. En casos de fracturas subtrocánterica con extensión proximal trocánterica podemos bloquear el tornillo cefálico del clavo Gamma3 para evitar la migración del tornillo a medial, pero permitiendo que el deslizamiento lateral produzca fuerzas de compresión dinámicas en la fractura, favoreciendo la consolidación. Esta compresión no se puede aplicar a los tornillos proximales T2 Recon.

En nuestro estudio no encontramos diferencias estadísticamente significativas entre ambos grupos, pero sí observamos más complicaciones en pacientes sometidos a cirugía con el clavo T2 Recon. Encontramos un tiempo quirúrgico mayor estadísticamente significativo. Esto se puede explicar en parte por los diferentes diámetros en los clavos T2 Recon y el fresado, así como el uso de dos tornillos proximales que aumentaron el tiempo quirúrgico durante la fijación.

Además, hemos tenido dos casos de rotura de material asociados con el T2 Recon. Uno de ellos ocurrió con un clavo de 9 mm que se usó en un caso en el que un canal femoral estrecho hizo imposible insertar un clavo más grueso. El uso de un clavo más delgado en un área inestable mecánica y biológicamente puede justificar el estrés y el fallo del implante. Pero en este caso, no fue posible fresar el fémur a un diámetro mayor para usar un clavo más grueso. En nuestro centro siempre preferimos usar un clavo intramedular en estas fracturas frente a otros dispositivos y una de las ventajas que nos aporta el clavo T2 Recon es la disponibilidad de un clavo más estrecho para utilizarse en casos con canal femoral estrecho, pero también creemos que la resistencia del clavo puede verse comprometida a consecuencia del menor diámetro del implante en estas fracturas. El otro caso de rotura de un clavo T2 Recon ocurrió con un clavo de 11 mm (el grosor más comúnmente utilizado, que también corresponde al grosor del clavo Gamma3 largo). Aunque hay una tendencia, no pudimos demostrar la relación entre el uso de un clavo de menor diámetro y la rotura del implante en estas fracturas.

Al analizar el punto exacto donde se rompieron estos clavos T2 Recon, observamos que en ambos casos se produjeron grietas a través del agujero más distal de los dos tornillos proximales, diseñado para insertar un tornillo proximal oblicuo al trocánter menor, para que el bloqueo proximal no pase a través del cuello femoral, como ocurre en un clavo femoral anterógrado (Figura 4).^{19,20}

A pesar de las diferencias entre ambos tipos de clavos, sus ventajas biomecánicas (en comparación con los implantes extramedulares en este patrón de fracturas) nos permiten lograr resultados finales óptimos en ambos grupos y el tiempo medio para la curación de la fractura es similar. Sin embargo, las diferencias y complicaciones entre estos dos implantes han dado lugar al hecho de que debemos usar los clavos T2 Recon con precaución en los ancianos.

Las principales limitaciones de nuestro estudio son el bajo número de casos y el seguimiento de las fracturas, que



Figura 4: Clavo T2 Recon roto por el agujero diseñado para el anclaje al trocánter menor.

podría parecer escaso, pero que ha sido suficiente para documentar la consolidación de las fracturas, incluso una vez tratadas las complicaciones de éstas.

Bibliografía

1. Heiney J, Battula S, Njus G, Ruble C, Vrabec G. Biomechanical comparison of three second-generation reconstruction nails in an unstable subtrochanteric femur fracture model. *Proc Inst Mech Eng H*. 2008; 222(6): 959-66.
2. Umer M, Rashid H, Shah I, Qadir I. Use of femoral nail with spiral blade in subtrochanteric fractures. *Acta Orthop Traumatol Turc*. 2014; 48(1): 32-6.
3. Joglekar SB, Lindvall EM, Martirosian A. Contemporary management of subtrochanteric fractures. *Orthop Clin North Am*. 2015; 46(1): 21-35.
4. Hak DJ, Wu H, Dou C, Mauffrey C, Stahel PF. Challenges in subtrochanteric femur fracture management. *Orthopedics*. 2015; 38(8): 498-502.
5. Starr AJ, Hay MT, Reinert CM, Borer DS, Christensen KC. Cephalomedullary nails in the treatment of high-energy proximal femur fractures in young patients: a prospective, randomized comparison of trochanteric versus piriformis fossa entry portal. *J Orthop Trauma*. 2006; 20(4): 240-6.
6. Rethnam U, Cordell-Smith J, Kumar TM, Sinha A. Complex proximal femoral fractures in the elderly managed by reconstruction nailing - complications & outcomes: a retrospective analysis. *J Trauma Manag Outcomes*. 2007; 1(1): 7.
7. Liu P, Wu X, Shi H, Liu R, Shu H, Gong J, et al. Intramedullary versus extramedullary fixation in the management of subtrochanteric femur fractures: a meta-analysis. *Clin Interv Aging*. 2015; 10: 803-11.
8. Saarenpää I, Heikkinen T, Jalovaara P. Treatment of subtrochanteric fractures. a comparison of the Gamma nail and the dynamic hip screw: short-term outcome in 58 patients. *Int Orthop*. 2007; 31(1): 65-70.
9. Imerci A, Canbek U, Karatosun V, Karapınar L, Yeşil M. Nailing or plating for subtrochanteric femoral fractures: a non-randomized comparative study. *Eur J Orthop Surg Traumatol*. 2015; 25(5): 889-94.
10. Matre K, Havelin LI, Gjertsen JE, Vinje T, Espehaug B, Fevang JM. Sliding hip screw versus IM nail in reverse oblique trochanteric and subtrochanteric fractures. A study of 2716 patients in the Norwegian hip fracture register. *Injury*. 2013; 44(6): 735-42.

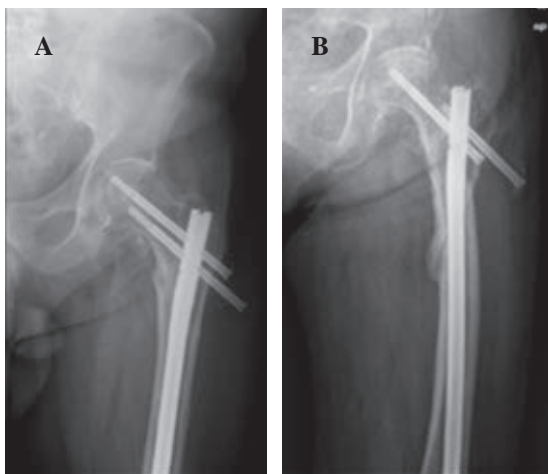


Figura 3: A) Efecto Z. B) Efecto Z inverso.

11. Pakuts AJ. Unstable subtrochanteric fractures--gamma nail versus dynamic condylar screw. *Int Orthop*. 2004; 28(1): 21-4.
12. Marmor M, Elliott IS, Marshall ST, Yacoubian SV, Yacoubian SV, Herfat ST. Biomechanical comparison of long, short, and extended-short nail construct for femoral intertrochanteric fractures. *Injury*. 2015; 46(6): 963-9.
13. Pu JS, Liu L, Wang GL, Fang Y, Yang TF. Results of the proximal femoral nail anti-rotation (PFNA) in elderly Chinese patients. *Int Orthop*. 2009; 33(5): 1441-4.
14. Starr AJ, Buchholz RW. Fractures of the shaft of the femur. In: Buchholz RW, Heckman JD, eds. *Rockwood and green's fractures in adults*. 5th ed. Philadelphia, PA: Lippincott Williams & Wilkins; 2001. pp. 1683-730.
15. Ansari Moen CM, Verhofstad MH, Bleys RL, van der Werken C. Soft tissue injury related to choice of entry point in antegrade femoral nailing: piriform fossa or greater trochanter tip. *Injury*. 2005; 36(11): 1337-42.
16. Huang FT, Lin KC, Yang SW, Renn JH. Comparative study of the proximal femoral nail anti rotation versus the reconstruction nail in the treatment of comminuted proximal femoral fracture. *Orthopedics*. 2012; 35(1): e41-7.
17. Wu X, Yang M, Wu L, Niu W. A biomechanical comparison of two intramedullary implants for subtrochanteric fracture in two healing stages: a finite element analysis. *Appl Bionics Biomech*. 2015; 2015: 475261.
18. Strauss EJ, Kummer FJ, Koval KJ, Egol KA. The "Z-effect" phenomenon defined: a laboratory study. *J Orthop Res*. 2007; 25(12): 1568-73.
19. Rollo G, Tartaglia N, Falzarano G, Pichierri P, Stasi A, Medici A, et al. The challenge of non-union in subtrochanteric fractures with breakage of intramedullary nail: evaluation of outcomes in surgery revision with angled blade plate and allograft bone strut. *Eur J Trauma Emerg Surg*. 2017; 43(6): 853-61.
20. Müller T, Topp T, Kühne CA, Gebhart G, Ruchholtz S, Zettl R. The benefit of wire cerclage stabilization of the medial hinge in intramedullary nailing for the treatment of subtrochanteric femoral fractures: a biomechanical study. *Int Orthop*. 2011; 35(8): 1237-43.

Declaración de conflicto de intereses: Los autores declaran no tener ningún tipo de conflicto de intereses para la publicación de este artículo.

Financiación: Los autores declaran no tener ningún tipo de financiación para la publicación de este artículo.