

Técnica quirúrgica

doi: 10.35366/108129

Restablecimiento de la estabilidad horizontal en luxaciones acromioclaviculares III-V mediante la reconstrucción anatómica de los ligamentos coracoclaviculares y acromioclaviculares; técnica quirúrgica

Restoring horizontal stability in III-V acromioclavicular dislocations by anatomic reconstruction of the coracoclavicular and acromioclavicular ligaments; surgical technique

Gómez-Mont-Landerreche JG,* Rodríguez-Martínez V,† Flores-Carrillo A,* Castañeda-Garduño J‡

Hospital Español, Ciudad de México, México.

RESUMEN. Introducción: la luxación de la articulación acromioclavicular (AC) es una lesión frecuente que se observa en adultos jóvenes. El objetivo es describir una técnica quirúrgica que pueda restablecer la estabilidad horizontal y vertical de la articulación AC. **Material y métodos:** se describe una técnica quirúrgica utilizando un aloinjerto para la reconstrucción anatómica de los ligamentos coracoclaviculares (CC) y AC para luxaciones AC grado III-V de acuerdo con la clasificación de Rockwood. **Resultados:** es una técnica quirúrgica con reconstrucción anatómica y biológica de los ligamentos CC y AC con injerto. Se realizan dos túneles óseos en la clavícula pasando el cabo lateral del injerto por debajo del acromion; posteriormente se fijan los dos cabos con dos tornillos bioabsorbibles, restaurando de esta manera la estabilidad vertical y horizontal. **Conclusión:** este procedimiento permite restablecer la estabilidad vertical y horizontal de la articulación AC. Se requieren estudios de seguimiento para reportar resultados funcionales y radiológicos con el fin de poder asegurar ventajas en comparación con las técnicas existentes.

Palabras clave: luxación acromioclavicular, reconstrucción anatómica, aloinjerto, ligamentos coracoclaviculares, ligamentos acromioclaviculares, estabilidad horizontal.

ABSTRACT. Introduction: dislocation of the acromioclavicular (AC) joint is a common injury seen in young adults. The objective is to describe a surgical technique that can restore the horizontal and vertical stability of the AC joint. **Material and methods:** we describe a surgical technique that can restore horizontal and vertical stability using an allograft for the anatomical reconstruction of the CC and AC ligaments, for AC grade III-V dislocations according to the Rockwood classification. **Results:** this is a surgical technique with anatomical and biological reconstruction of the CC and AC ligaments, using an allograft. Two bone tunnels are made in the clavicle, passing the lateral end of the graft below the acromion; then the two ends are fixed with two bioabsorbable screws, restoring vertical and horizontal stability. **Conclusion:** this procedure allows to restore the vertical and horizontal stability of the AC joint. Follow up studies are required to report functional and radiological results, in order to ensure advantages compared to existing techniques.

Keywords: acromioclavicular dislocation, anatomical reconstruction, allograft, coracoclavicular ligaments, acromioclavicular ligaments, horizontal stability.

* Médico adscrito del Servicio de Ortopedia y Traumatología.

† Residente de cuarto año de la Especialidad en Ortopedia y Traumatología.

Correspondencia:

Juan Gabino Gómez-Mont-Landerreche
Hospital Español.

Av. Ejército Nacional Mexicano No. 613, Col. Granada, CP 11520, Miguel Hidalgo, Ciudad de México, México.

E-mail: gabino01@hotmail.com

Recibido: 12-04-2022. Aceptado: 01-06-2022.

Citar como: Gómez-Mont-Landerreche JG, Rodríguez-Martínez V, Flores-Carrillo A, Castañeda-Garduño J. Restablecimiento de la estabilidad horizontal en luxaciones acromioclaviculares III-V mediante la reconstrucción anatómica de los ligamentos coracoclaviculares y acromioclaviculares; técnica quirúrgica. Acta Ortop Mex. 2022; 36(2): 128-133. <https://dx.doi.org/10.35366/108129>



Introducción

Las lesiones de la articulación acromioclavicular (AC) son frecuentes en pacientes atletas masculinos posterior a un traumatismo agudo en el hombro.¹ En su mayoría son esguinces leves y ocurren con más frecuencia en hombres que en mujeres (5:1), con mayor incidencia en el grupo de edad de 20 a 30 años. Representan ~12% y pueden llegar a 21% en algunos casos de todas las lesiones del hombro.^{1,2,3}

La articulación AC es una articulación diartroidea plana que sirve como principal conexión entre el esqueleto axial y la extremidad superior.⁴ Su compleja estructura ligamentaria es fundamental para el funcionamiento normal de la cintura escapular. Está conformada por estabilizadores dinámicos y estáticos; proporciona estabilidad anterior, posterior, superior e inferior. Los ligamentos acromioclaviculares (AC) y coracoclaviculares (CC) son los estabilizadores estáticos, mientras que los músculos deltoides y trapezoides son los estabilizadores dinámicos.⁴ La articulación AC normalmente es capaz de desplazarse de 4 a 6 mm en el plano anterior, posterior y superior bajo cargas de 70 N. También permite movimiento rotatorio de 5° a 8° durante el movimiento escapulotorácico y de 40° a 45° de abducción y elevación del hombro.^{3,5}

El tratamiento de una luxación AC depende de su grado de lesión de acuerdo con la clasificación de Rockwood y la demanda funcional del paciente.⁶ Los mecanismos más comunes de lesión de la articulación AC incluyen caída sobre un brazo en extensión o una contusión directa con carga axial en la cara lateral del hombro con el brazo en aducción.⁷ Los pacientes refieren dolor en la parte superior del hombro durante intentos de elevación de la extremidad superior; presentan dolor a la palpación de la articulación AC.⁸

El sistema de clasificación de Rockwood se utiliza como guía de tratamiento.⁴ Tipo I es un esguince del ligamento AC; los ligamentos AC y CC están intactos. Tipo II es una rotura parcial del ligamento AC, pero no del ligamento CC; con un desplazamiento de la clavícula < 25%. Tipo III es

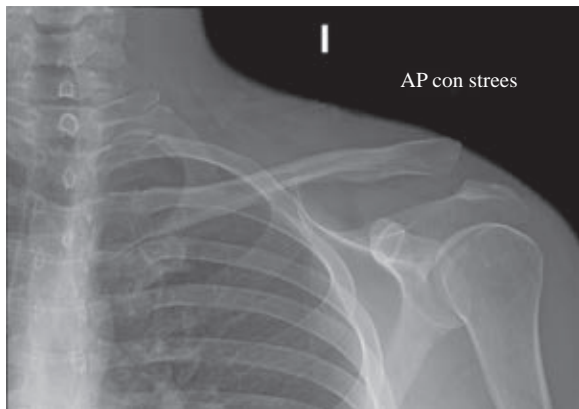


Figura 1: Radiografía anteroposterior de hombro izquierdo con estrés. Se observa pérdida de congruencia articular acromioclavicular, con elevación hacia caudal de tercio distal de clavícula.

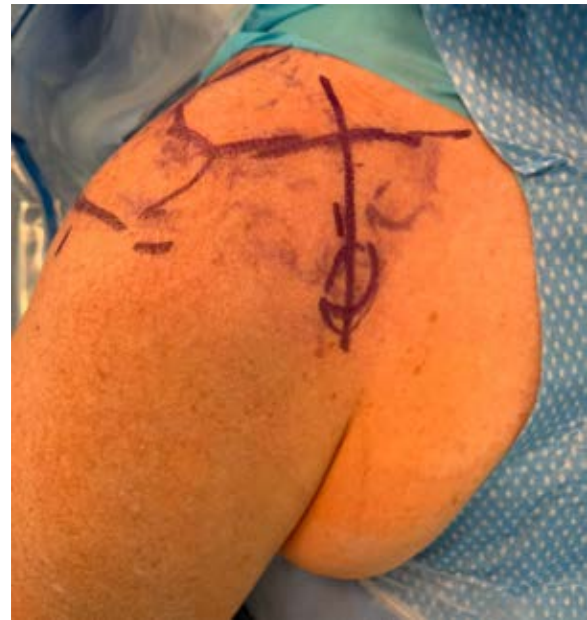

Figura 2: Paciente en posición de silla de playa. Se observa el marcaje de estructuras anatómicas para el abordaje que inicia 3.5 cm medial a la articulación acromioclavicular, con extensión a coracoides.

una rotura de los ligamentos AC y CC con un desplazamiento de la clavícula de 25 a 100% en comparación con el lado contralateral. Tipo IV los ligamentos AC y CC se rompen y presentan un desplazamiento posterior de la clavícula distal. Tipo V los ligamentos AC y CC muestran un desplazamiento > 100% de la clavícula. Tipo VI es el resultado del desplazamiento inferior de la clavícula distal a la posición subcoracoidea.^{8,9}

Existen muchas opciones de tratamiento que dependen de los patrones de trauma de baja o alta energía. Las lesiones tipo I y II son el resultado de fuerzas de baja energía y se tratan de forma conservadora con inmovilización de hombro.¹⁰ Las lesiones de tipo IV, V y VI son resultado de fuerzas de alta energía y generalmente se tratan con cirugía.⁴ Las lesiones tipo III son un tema de debate, dependiendo de la demanda funcional del paciente y la decisión del cirujano.^{9,10} Cada caso se debe manejar individualmente, hay que recordar que 50% de los pacientes con lesiones grado II a V presentan alguna lesión intraarticular glenohumeral.¹¹

La fijación AC permite la recuperación de los ligamentos CC al restaurar la distancia entre la clavícula y la coracoides.¹² Actualmente se realizan diferentes técnicas quirúrgicas abiertas, pero se asocian a complicaciones como infección, falla de la fijación o fallo del implante. Existen técnicas por artroscopía que disminuyen las complicaciones y permiten identificar patologías asociadas en la articulación glenohumeral.^{5,8,13} El manejo adecuado requiere la reconstrucción del ligamento AC así como de la cápsula articular superior. Actualmente se continúa con el desarrollo de técnicas para el manejo de estas lesiones.¹⁴

Material y métodos

El objetivo de nuestra técnica quirúrgica es restaurar la estabilidad tanto vertical como horizontal de la articulación acromioclavicular (AC) mediante el uso de una técnica abierta de reconstrucción de la articulación AC con aloinjerto (semitendinoso o *peroneus longus*) para restaurar la estabilidad horizontal. Se realiza una reconstrucción anatómica de los ligamentos CC utilizando aloinjerto y fijación con dos tornillos de biotenodésis. En cuatro pacientes con diagnóstico de luxación AC grado III-V según la clasificación de Rockwood, clínicamente son pacientes con alta demanda funcional que presentaron un mecanismo de lesión de contusión directa con carga axial y brazo en aducción del hombro; posteriormente muestran deformidad en el tercio distal de la clavícula, con dolor en la articulación AC y limitación para la abducción del hombro y elevación del brazo. Mediante radiografías anteroposterior de hombro comparativas con carga y axial de hombro se hicieron los diagnósticos de luxación AC Rockwood III-V (*Figura 1*), por lo que se procede a realizar cirugía en etapa aguda.

Técnica quirúrgica

Todas las cirugías fueron realizadas por el mismo cirujano en un período no mayor de tres días posterior a la lesión del paciente.

Con el paciente bajo anestesia general balanceada y previa profilaxis antibiótica, se le coloca en posición de silla de playa a 60° de flexión. Por anatomía de superficie se identi-

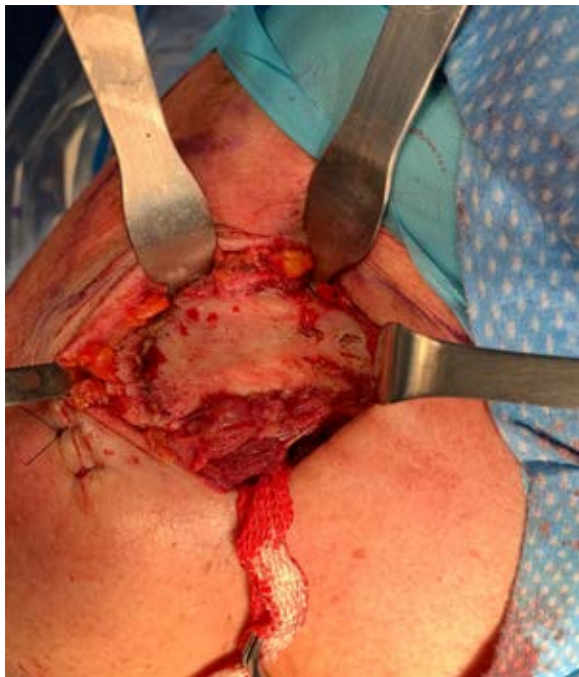

Figura 3: Se observa exposición del tercio distal de la clavícula y de la articulación acromioclavicular. Con una gasa como referencia de la base de la coracoides.

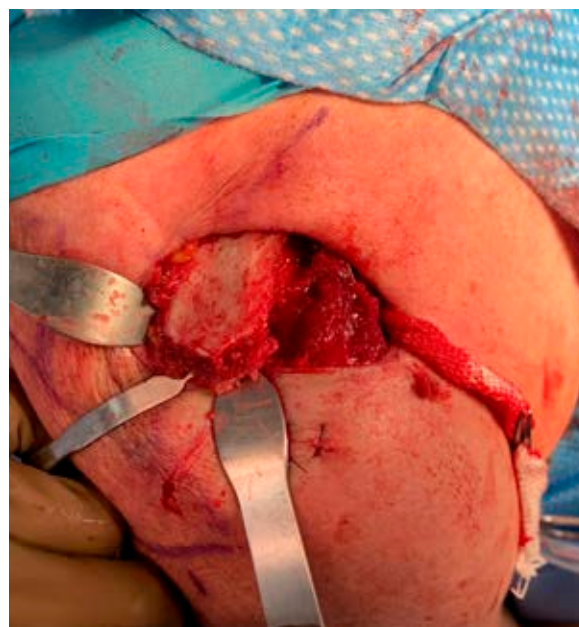

Figura 4: Se observa resección del borde distal de clavícula y de tejidos blandos que impiden la reducción de articulación acromioclavicular.

fican referencias anatómicas: apófisis coracoides, acromion y la articulación AC (*Figura 2*). Se realiza una incisión en el borde anterior de la clavícula de 5 cm lateral a la articulación AC y se extiende hacia la apófisis coracoides siguiendo las líneas de Langer. Se disecciona por planos realizando hemostasia con electrocauterio hasta identificar el músculo deltoides en la parte anterior de la clavícula y la inserción del trapecio en su cara posterior; se realiza disección roma del fascículo deltoideo en dirección a la apófisis coracoides hasta localizar la base de ésta y se pasa una gasa estéril como referencia. Se realiza exposición completa de clavícula y de articulación AC así como de sus tejidos blandos que impiden la reducción articular (*Figura 3*). Se resecan 3 mm del borde distal de la clavícula y se retiran tejidos blandos (remanente de ligamentos AC y disco articular) (*Figura 4*).

Se identifican los remanentes de los ligamentos CC (trapezoide y conoide), se colocan guías para realizar dos túneles óseos (posteromedial y anterolateral) por lo general de 5.0 mm (dependiendo del diámetro del aloinjerto) en la clavícula de acuerdo con las ubicaciones anatómicas de los ligamentos CC nativos. En lo posible se mantiene una distancia mínima de 20 a 25 mm entre los túneles, el túnel trapezoidal se coloca por lo menos 15 mm medial desde el extremo distal de la clavícula (*Figura 5*).

El injerto se pasa por debajo de la apófisis coracoides de medial a lateral bajo visión directa con ayuda de una guía de nitinol o de una gasa y se le da una configuración de «8» para pasar a través de ambos túneles en la clavícula (*Figura 6*).

Se hace una incisión de 3 a 2 cm distal del borde lateral del acromion, por donde se pasa guía de nitinol por debajo del acromion. Se efectúa reducción manual de articulación

AC, mientras un ayudante realiza fijación de injerto en los orificios de la clavícula con dos tornillos de biotenodesis 5 × 15 mm observando una adecuada fijación del injerto y restableciendo la estabilidad vertical (Figura 7). Posteriormente, el remanente de cabo distal del injerto se pasa por debajo del acromion con ayuda de la guía de nitinol en la incisión lateral y se sutura con su cabo proximal en el borde superior de la clavícula con una sutura no absorbible (Figuras 8 y 9).

El injerto además de servir para la reconstrucción de los ligamentos CC, su interposición en el espacio AC funciona como espaciador, reemplazando la función del disco articular de dicha articulación. Se toma un control fluoroscópico en proyección anteroposterior, corroborando adecuada reducción de articulación AC (Figura 10). Se procede a irrigar herida quirúrgica con Microdacyn. Se cierra cuidadosamente la fascia deltotrapezoidea con puntos interrumpidos con sutura absorbible (Vicryl 2.0) y posteriormente por planos: tejido celular subcutáneo con sutura Vicryl 2.0 con puntos invertidos en «U» y piel con sutura Stratafix 3-0 con puntos continuos subdérmicos. Se inmoviliza extremidad torácica con inmovilizador de hombro y banda aductora.

Rehabilitación postoperatoria

Durante el postoperatorio inmediato, el paciente se mantiene con inmovilizador de hombro con banda aductora por seis semanas así como terapia antiinflamatoria con crioterapia por dos semanas. A la semana de postoperado comienza con ejercicios pasivos de hombro para recuperar rangos

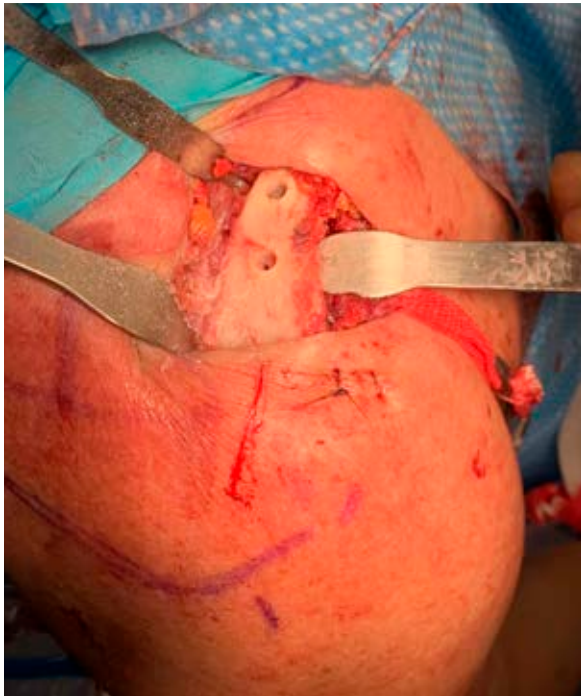


Figura 5: Vista superior de la clavícula en un hombro derecho. Se observan perforaciones de los dos túneles óseos en el sitio anatómico de los ligamentos coracoclaviculares.

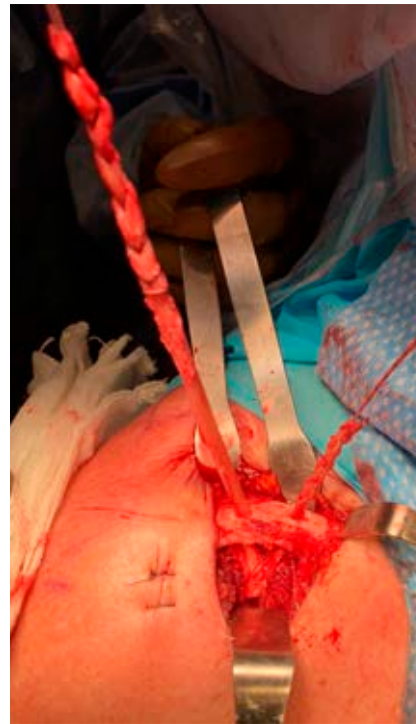


Figura 6:

Vista superior de clavícula en hombro derecho. Se observa como el injerto cruza por debajo de la coracoides y pasa en configuración de ocho a través de los agujeros en la superficie inferior de la clavícula. Se deja cabo lateral largo.

completos de movilidad pasiva y prevenir adherencias cicatriciales. A las tres semanas se comienza a retirar inmovilizador de hombro para iniciar con un programa de rehabilitación con el fin de recuperar los rangos de movilidad activos y la fuerza muscular para fortalecer manguito rotador y los estabilizadores de la escápula. A las seis semanas el paciente ya no utiliza cabestrillo y regresa a sus actividades de la vida diaria.

Discusión

Las lesiones de la articulación AC representan un desafío diagnóstico y terapéutico que requiere una evaluación clínica precisa con una exploración física detallada para valorar el movimiento escapular.¹ Nuestra técnica quirúrgica descrita logró restablecer tanto la estabilidad vertical como la horizontal, con una reconstrucción anatómica de la articulación AC y CC.

Es necesario valorar las estructuras neurovasculares. La indicación de cirugía es clara en las lesiones tipo IV, V y VI.^{6,7} El tratamiento de la luxación aguda tipo III depende principalmente de la demanda funcional y expectativas del paciente; sin embargo, en últimos estudios se han comprobado mejores resultados funcionales con el tratamiento quirúrgico.^{8,15}

El tratamiento quirúrgico se debe enfocar en la reducción y fijación de la articulación AC, la reparación de la fascia deltotrapezoidea y la reparación o reconstrucción de los ligamentos CC.⁴

Aún no existe una técnica quirúrgica óptima descrita para el tratamiento de estas lesiones; los estudios clínicos y ana-

tómicos están a favor de las reconstrucciones anatómicas. La técnica original de Weaver-Dunn (1972) en estudios biomecánicos recientes ha demostrado que la reconstrucción anatómica con injertos libres proporciona mejor estabilidad en comparación con otros procedimientos de transferencia de ligamentos.^{7,10,14}

La reconstrucción primaria mediante bandas de tensión y agujas de Kirschner aplicadas a través de la articulación AC o tornillos de Bosworth extraarticulares para mantener la clavícula en una posición reducida son técnicas simples que se basan en la reparación primaria de los ligamentos CC.^{4,6} Sin embargo, todos son métodos de fijación rígida que pueden provocar falla del implante y se consideran biomecánicamente insuficientes.^{3,14} La fijación con placa gancho presenta como complicación osteólisis y fractura acromial, osteoartritis de la articulación AC, pinzamiento subacromial y desgarros del manguito rotador así como la necesidad de una segunda

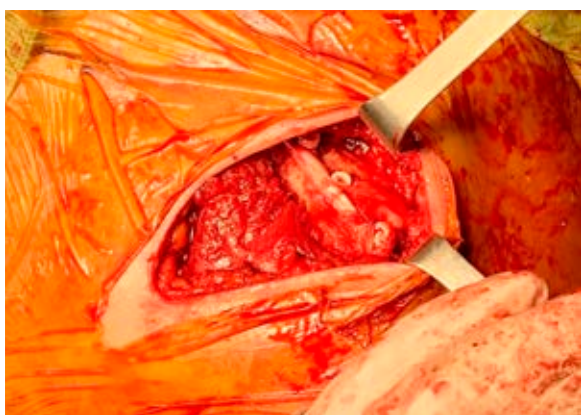


Figura 7: Vista superior de la clavícula en un hombro izquierdo. Se observa la reducción de la articulación acromioclavicular y la fijación del injerto con dos tornillos bioabsorbibles. El cabo distal del injerto pasa por debajo del acromion y se fija con el mismo injerto con una sutura no absorbible cerca del orificio lateral.

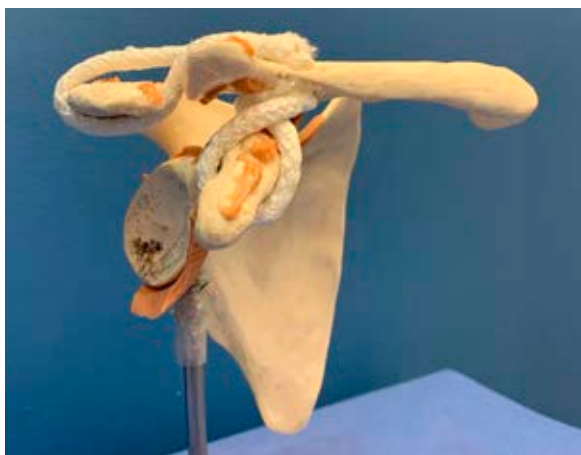

Figura 8: Representación de la reconstrucción anatómica de la articulación acromioclavicular con injerto autólogo en su proyección anteroposterior.

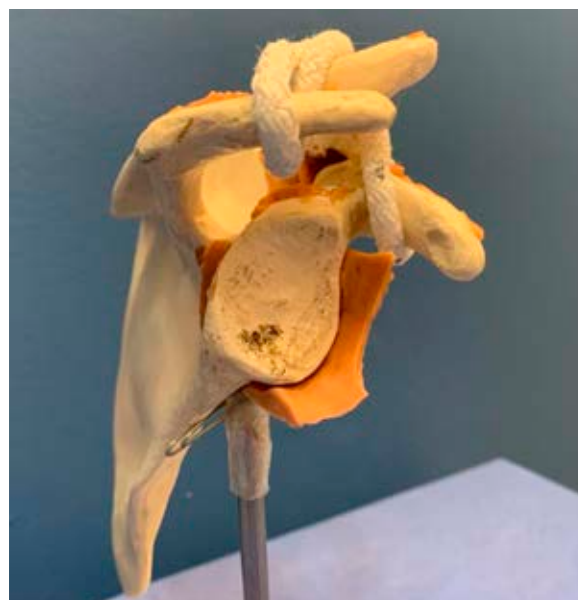

Figura 9: Representación de la reconstrucción anatómica de la articulación acromioclavicular con injerto autólogo en su proyección axial.

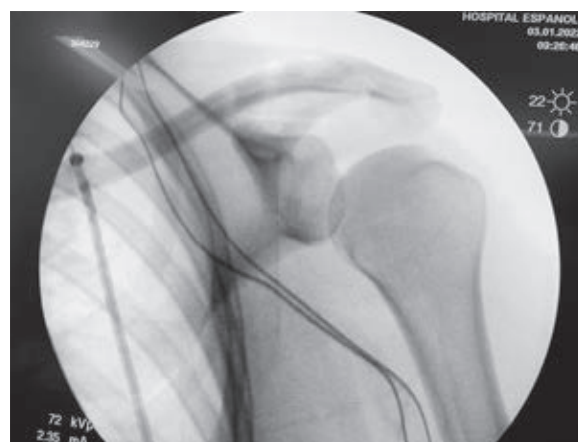


Figura 10: Control de fluoroscopia transoperatorio de hombro izquierdo. Se aprecia adecuada reducción de la articulación acromioclavicular.

cirugía para la extracción del implante, siendo ésta otra desventaja que puede conducir a una fractura en el tercio distal de la clavícula.^{2,3}

Las técnicas artroscópicas obtienen mejores resultados funcionales, mejor estética y permiten un retorno más temprano a las actividades de la vida diaria.⁶ Se enfocan en la reparación de los ligamentos o en su reconstrucción.^{3,6}

El procedimiento de reparación se puede realizar mediante una técnica *mini-open* asistida por artroscopía o mediante una técnica totalmente por artroscopía. Entre estas técnicas se encuentra el TightRope, que consiste en un botón metálico doble con cuatro hilos FiberWire.¹⁰ Los resultados son satisfactorios y funcionales, especialmente en lesiones agudas tipo III y IV, aunque puede considerarse no tan rentable como los métodos abiertos.^{6,16}

La restauración del ligamento CC asistida por artroscopía con el uso de un injerto de tendón libre de doble haz (autoinjerto o aloinjerto) y un dispositivo de sutura-lazada se le llama técnica de cerclaje de coracoides. En este procedimiento se perfora un túnel conoide y un trapezoide en la clavícula, el injerto de tendón se coloca en un patrón cruzado. La pérdida de reducción es frecuente con este método, ya que los componentes nativos (trapezoide y conoide) del ligamento CC original no se restauran.¹⁴

La importancia de restaurar la estructura articular tanto en el plano horizontal como en el vertical es un importante parámetro para recuperar la anatomía nativa de la articulación AC.³ La ventaja de nuestra técnica quirúrgica es que restaura la anatomía de los ligamentos CC y restablece la estabilidad horizontal de la articulación AC con la aplicación de un aloinjerto y fijación de biotenodosis con dos tornillos. El uso de aloinjerto para replicar los ligamentos CC nativos demostró proporcionar mejor estabilidad vertical y horizontal en comparación con otras técnicas no anatómicas.²

Otra ventaja es que nuestra técnica hace uso de aloinjerto para la reconstrucción de los ligamentos CC, pudiendo proporcionar mejor estabilidad biomecánicamente y una posible reconstrucción biológica permanente, con un rango de falla equivalente al de los ligamentos CC nativos.^{1,2,4} El injerto además de servir para la reconstrucción de los ligamentos CC, su interposición en el espacio AC funciona como espaciador, reemplazando la función del disco articular de dicha articulación.

Conclusión

La técnica quirúrgica previamente descrita es una opción más de tratamiento quirúrgico para el manejo de las luxaciones acromioclaviculares. Permite recuperar la estabilidad adecuada y restaurar las propiedades anatómicas de la articulación acromioclavicular, recuperando tanto la estabilidad vertical como la horizontal. Es una técnica reproducible que necesita de una mayor cantidad de pacientes y de estudios de seguimiento para valorar resultados funcionales en comparación con otras opciones terapéuticas.

Referencias

- Aliberti GM, Mulcahey MK, Brown SM, O'Brien MJ. Restoring horizontal stability of the acromioclavicular joint: open acromioclavicular ligament reconstruction and repair with semitendinosus allograft. *Arthrosc Tech* [Internet]. 2020; 9(10): e1619-26. Available in: <https://doi.org/10.1016/j.eats.2020.07.002>
- Berthold DP, Muench LN, Beitzel K, Archambault S, Jerliu A, Cote MP, et al. Minimum 10-year outcomes after revision anatomic coracoclavicular ligament reconstruction for acromioclavicular joint instability. *Orthop J Sports Med* [Internet]. 2020; 8(9): 2325967120947033. Available in: <https://doi.org/10.1177/2325967120947033>
- Chernchujit B, Artha A. High grade acromioclavicular injury: Comparison of arthroscopic assisted acromioclavicular joint fixation and anatomic acromioclavicular joint reconstruction. *J Orthop* [Internet]. 2020; 22: 151-7. Available in: <https://doi.org/10.1016/j.jor.2020.04.007>
- Boffano M, Mortera S, Wafa H, Piana R. The surgical treatment of acromioclavicular joint injuries. *EFORT Open Rev* [Internet]. 2017; 2(10): 432-7. Available in: <https://doi.org/10.1302/2058-5241.2.160085>
- Sirin E, Aydin N, Mert Topkar O. Acromioclavicular joint injuries: diagnosis, classification and ligamentoplasty procedures. *EFORT Open Rev* [Internet]. 2018; 3(7): 426-33. Available in: <https://doi.org/10.1302/2058-5241.3.170027>
- Jeong JY, Chun YM. Treatment of acute high-grade acromioclavicular joint dislocation. *Clin Shoulder Elb* [Internet]. 2020; 23(3): 159-65. Available in: <https://doi.org/10.5397/cise.2020.00150>
- Kennedy MI, Peebles LA, Provencher MT, LaPrade RF. Acromioclavicular and coracoclavicular ligament reconstruction for acromioclavicular joint instability. *JBJS Essent Surg Tech* [Internet]. 2019; 9(4): e32. Available in: <https://doi.org/10.2106/JBJS.ST.18.00088>
- Martetschlager F, Kraus N, Scheibel M, Streich J, Venjakob A, Maier D. The diagnosis and treatment of acute dislocation of the acromioclavicular joint. *Dtsch Arztebl Int* [Internet]. 2019; 116(6): 89-95. Available in: <https://doi.org/10.3238/arztebl.2019.0089>
- Masionis P, Bobina R, Ryliskis S. The relationship between the clinical and radiological findings and the outcomes of early surgical treatment after Tossy type III acromioclavicular joint dislocation. *Cureus* [Internet]. 2020; 12(1): e6681. Available in: <https://doi.org/10.7759/cureus.6681>
- Muench LN, Kia C, Jerliu A, Murphy M, Berthold DP, Cote MP, et al. Functional and radiographic outcomes after anatomic coracoclavicular ligament reconstruction for type III/V acromioclavicular joint injuries. *Orthop J Sports Med* [Internet]. 2019; 7(11): 2325967119884539. Available in: <https://doi.org/10.1177/2325967119884539>
- Nolte PC, Lacheta L, Dekker TJ, Elrick BP, Millett PJ. Optimal management of acromioclavicular dislocation: current perspectives. *Orthop Res Rev* [Internet]. 2020; 12: 27-44. Available in: <https://doi.org/10.2147/ORR.S218991>
- Phadke A, Bakti N, Bawale R, Singh B. Current concepts in management of ACJ injuries. *J Clin Orth Trauma* [Internet]. 2019; 10(3): 480-5. Available in: <https://doi.org/10.1016/j.jcot.2019.03.020>
- Xu J, Liu H, Lu W, Li D, Zhu W, Ouyang K, et al. A retrospective comparative study of arthroscopic fixation in acute Rockwood type IV acromioclavicular joint dislocation: single versus double paired Endobutton technique. *BMC Musculoskelet Disord* [Internet]. 2018; 19(1): 170. Available in: <https://doi.org/10.1186/s12891-018-2104-9>
- Tamaoki MJ, Lenza M, Matsunaga FT, Belloti JC, Matsumoto MH, Faloppa F. Surgical versus conservative interventions for treating acromioclavicular dislocation of the shoulder in adults. *Cochrane Database Syst Rev* [Internet]. 2019; 10: CD007429. Available in: <https://doi.org/10.1002/14651858.CD007429.pub3>
- White LM, Ehmann J, Bleakney RR, Griffin AM, Theodoropoulos J. Acromioclavicular joint injuries in professional ice hockey players: epidemiologic and mri findings and association with return to play. *Orthop J Sports Med* [Internet]. 2020; 8(11): 2325967120964474. Available in: <https://doi.org/10.1177/2325967120964474>
- Ruzbarsky JJ, Elrick BP, Nolte PC, Arner JW, Millett PJ. Grade III acromioclavicular separations treated with suspensory fixation techniques: a systematic review of level I through IV studies. *Arthrosc Sports Med Rehabil* [Internet]. 2021; 3(5): e1535-45. Available in: <https://doi.org/10.1016/j.asmr.2021.04.003>