

## Artículo original

doi: 10.35366/111866

## Fracturas de acetábulo tratadas mediante osteosíntesis. Resultados a largo plazo

*Surgical treatment of acetabular fractures. Long term outcomes*Matellanes-Palacios C,\* Diranzo-García J,\* Estrems-Díaz V,\*  
Marquina-Moraleda V,\* Marco-Díaz L,\* Hernández-Ferrando L\*

Consorcio Hospital General Universitario de Valencia, España.

**RESUMEN. Introducción:** las fracturas de acetábulo constituyen entre el 0.3 y 0.6% total de fracturas observadas, siendo estas lesiones relativamente infrecuentes. **Objetivo:** evaluar los resultados clínico-radiológicos del tratamiento quirúrgico mediante osteosíntesis de fracturas acetabulares con un seguimiento mínimo de 11.5 años. El objetivo secundario fue determinar la tasa de fracaso de la cadera de estos pacientes e identificar los factores de riesgo implicados. **Materia y métodos:** analizamos retrospectivamente una muestra de 23 pacientes intervenidos de fractura acetabular mediante reducción abierta y fijación interna, con un seguimiento medio de 14 años (11.5-17.5). Clasificamos las fracturas según Judet y Letournel en simples y complejas. Analizamos la evolución clínica y radiológica de estos pacientes mediante la escala de Harris. **Resultados:** obtuvimos una puntuación media de 81.90/100, objetivamos mejores resultados en fracturas de trazo simple respecto a fracturas complejas ( $p = 0.027$ ). Evidenciamos mejores resultados clínicos en los pacientes con una reducción anatómica de la fractura (86.9/100), respecto a los que no fue posible (74.38/100) ( $p = 0.033$ ). Fue necesaria la reintervención con artroplastia por mala evolución clínica en tres pacientes (13%). Como predictores de mal pronóstico para el desarrollo de coxartrosis identificamos las fracturas complejas y la reducción no anatómica de la fractura ( $p < 0.05$ ). Encontramos relación entre índice de masa corporal (IMC)  $> 30$  con peores resultados funcionales ( $p = 0.151$ ). **Conclusiones:** el tratamiento quirúrgico de pacientes tratados con fracturas acetabulares pre-

**ABSTRACT. Introduction:** acetabular fractures constitute between 0.3 and 0.6% of all observed fractures, being these injuries relatively infrequent. **Objective:** to evaluate clinical and radiological outcomes of surgical treatment of patients with acetabular fracture treated in our hospital with a minimal follow-up of 11.5 years. The secondary objective is to determine the rate of failure in the hip joint of these patients and establish risk factors that are involved. **Material and methods:** 23 patients with acetabular fractures that were treated by open reduction and internal fixation (ORIF) were retrospectively analysed. They were follow-up during an average of 14 years (range 11.5-17.5). Fractures were classified by Judet y Letournel as simple or complex. Clinical and radiological outcomes were analysed by Harris scale. **Results:** We obtained an average of 81.90/100 on the Harris scale, aiming at better outcomes on simple fractures compare to those that were complex ( $p = 0.027$ ). Higher scores were also achieved on those patients with an anatomical reduction ( $p = 0.033$ ). Three patients required revision and placement of a total arthroplasty (13%). However, patients with body mass index (BMI)  $> 30$  tend to achieve poor clinical results ( $p = 0.151$ ). **Conclusions:** ORIF may be suggested for acetabular fractures since good clinical and radiological outcomes were recorded on a long-term follow-up. Complex fractures, non-anatomical reduction and BMI  $> 30$  were identified as risk factors to coxarthrosis progression.

## Nivel de evidencia: III

\* Servicio de Cirugía Ortopédica y Traumatología, Consorcio Hospital General Universitario de Valencia, España.

## Correspondencia:

Dra. Clara Matellanes-Palacios

E-mail: claramatellanes@hotmail.com

Recibido: 09-03-2023. Aceptado: 07-04-2023.

**Citar como:** Matellanes-Palacios C, Diranzo-García J, Estrems-Díaz V, Marquina-Moraleda V, Marco-Díaz L, Hernández-Ferrando L. Fracturas de acetábulo tratadas mediante osteosíntesis. Resultados a largo plazo. Acta Ortop Mex. 2022; 36(6): 340-345. <https://dx.doi.org/10.35366/111866>



senta buenos resultados clínicos y radiológicos a largo plazo. Como factores de riesgo para la progresión de coxartrosis con suficiente impronta clínica como para ser necesaria una artroplastía identificamos, las fracturas complejas, la reducción no anatómica y un IMC > 30.

**Palabras clave:** fractura, acetábulo, tratamiento quirúrgico, osteosíntesis.

**Keywords:** fracture, acetabulum, surgical treatment, osteosynthesis.

## Introducción

Las fracturas de acetábulo constituyen entre 0.3 y 6% del total de fracturas observadas,<sup>1,2</sup> siendo estas lesiones relativamente infrecuentes. Su incidencia anual aproximada es de 3/100,000 habitantes.<sup>3</sup>

Los estudios epidemiológicos han informado una mayor incidencia en varones y en traumatismos de alta energía. Sin embargo, estudios recientes demuestran que pacientes ancianos con caídas de baja energía y en una población que envejece con el consecuente aumento de la prevalencia de fracturas osteoporóticas, han supuesto un aumento de 2.4 veces en la incidencia de las fracturas acetabulares durante el último cuarto de siglo.<sup>4</sup>

Judet y Letournel, en 1964, recomiendan la reducción abierta y fijación interna para fracturas desplazadas y proponen su clasificación; aunque el tratamiento conservador mediante tracción y descarga pueda ofrecer resultados aceptables en determinados pacientes y patrones lesionales,<sup>3,5</sup> el abordaje quirúrgico constituye el tratamiento de elección en la mayoría de los casos. Sus indicaciones están bien establecidas:<sup>3,6,7,8</sup> fracturas con incongruencia articular, afectación de la superficie de carga (definida por las medidas del arco de techo acetabular<sup>3,9</sup> o el equivalente a éstas en los cortes axiales de la tomografía axial computarizada [TAC])<sup>10</sup> o inestabilidad coxofemoral asociada.<sup>3,11,12</sup>

El resultado funcional está íntimamente relacionado con la calidad de la reducción postquirúrgica obtenida.<sup>3,6,7,13</sup> Tal y como describen numerosos estudios, la evolución hacia la coxartrosis es la complicación más frecuente a largo plazo de este tipo de fracturas.<sup>2,6,9,13,14</sup> La tasa de artrosis postraumática de la articulación de la cadera tras una fractura acetabular ha disminuido con el tiempo debido al uso del tratamiento quirúrgico, pero aún oscila entre 12 y 57%.<sup>7,8,9,15,16</sup>

Estudios previos con resultados a largo plazo en fracturas acetabulares, como el publicado recientemente en *Journal of the American Academy of Orthopaedic Surgeons* (JAOOS) por Gordon et al.,<sup>17</sup> en el que revisaron una serie constituida por 948 pacientes diagnosticados de fractura de acetábulo, tratados durante 17 años en un centro de trauma de nivel 1, registraron una tasa de supervivencia a los 10 años de 85% de las caderas. Describen varios factores de riesgo identificados para desarrollar artrosis, siendo los más frecuentes: las lesiones en la cabeza femoral, la conminución, la luxación de la cadera, la impactación de la región tectal acetabular, la edad avanzada o un elevado IMC.

El objetivo principal de este estudio fue evaluar los resultados clínicos y radiológicos del tratamiento quirúrgico de una serie de pacientes tratados en nuestro centro con fracturas acetabulares con un seguimiento mínimo de 10 años. El objetivo secundario fue determinar la tasa de fallo de la articulación de la cadera después de la fractura del acetábulo e identificar los factores de riesgo implicados en el fracaso de la misma.

## Material y métodos

La muestra presentada en nuestro estudio fue obtenida mediante la técnica de selección de casos: entre Mayo de 2003 y Junio de 2009 y tras revisión de los partes quirúrgicos, se recogieron los 30 pacientes que habían sido intervenidos de forma consecutiva mediante osteosíntesis de fractura acetabular. Siete pacientes fueron excluidos del estudio: dos debido a la presencia de cirugía previa en la misma cadera, dos por cambio de domicilio y tres por haber sido trasladados a su centro de referencia tras ser intervenidos. No tenemos constancia de que ninguno de los pacientes excluidos por pérdida de seguimiento sufriese complicaciones secundarias a la fractura acetabular.

Realizamos un análisis observacional, descriptivo y retrospectivo de los 23 pacientes restantes, evaluamos los resultados clínicos y radiológicos de los mismos durante el seguimiento en consultas externas. Los datos fueron obtenidos mediante revisión de la historia clínica tras recibir la aprobación por parte del Comité Ético de nuestro centro.

Las fracturas fueron clasificadas según Judet y Letournel,<sup>6</sup> utilizando las proyecciones radiográficas estándar (anteroposterior, oblicua alar y obturatriz) y TAC.

Todos los pacientes fueron evaluados de manera clínica y radiológica a las cuatro semanas, 12 semanas, seis meses y posteriormente anualmente, sin proceder al alta en consulta externa en ningún caso ante la posible degeneración articular.

Los resultados funcionales fueron registrados según la escala de valoración funcional de Harris.<sup>18</sup> La valoración radiológica se realizó según las proyecciones clásicas de acetábulo; la aparición de osificaciones heterotópicas fue evaluada y categorizada según Brooker et al.<sup>19</sup> y para el grado de coxartrosis radiológica se manejó la clasificación de Tonnis.<sup>20</sup> Esta evaluación radiológica fue realizada por los diferentes cirujanos implicados en el presente estudio.

Analizamos la evolución de los pacientes tras un seguimiento mínimo de 10 años, así como la relación entre la

reducción de la fractura obtenida y los resultados clínicos a largo plazo y la asociación de estos resultados con la clasificación de estas fracturas en simples o complejas. De la misma manera, valoramos la evolución radiológica de estos 23 pacientes a lo largo del tiempo. Determinamos la supervivencia de la articulación de la cadera después de la fractura del acetábulo, considerando como fracaso la necesidad de sustitución protésica de la cadera. Identificamos los factores de riesgo implicados en la degeneración articular.

**Análisis estadístico.** El tratamiento de los datos se llevará a cabo mediante los programas estadísticos SPSS 22 para MAC OS. Realizamos un análisis de las variables descriptivas, expresando las variables cuantitativas como media y rango y las variables cualitativas como frecuencias absolutas y relativas. Se comprobó la normalidad de las variables cuantitativas mediante la prueba de Kolmogorov-Smirnov. En este caso, al no darse una distribución normal de la muestra para el análisis de las variables incluidas, se aplicó el test no paramétrico de la prueba de Wilcoxon de los rangos con signos. La función de supervivencia acumulada se evaluó mediante el método de Kaplan-Meier. En todos los análisis estadísticos el nivel de significación se establecerá en 5%. Este estudio ha sido aprobado por el Comité Ético de Investigación con medicamentos (CEIm) de nuestro centro, con número de registro 34/2022.

## Resultados

**Resultados clínicos.** Los datos demográficos y tipo de fractura se muestran en la *Tabla 1*. De los 23 pacientes de la muestra, 15 (65.3%) eran varones y ocho (34.7%) mujeres, con edad media de 40 años (rango: 17-72). Dieciséis pacientes presentaban lesiones asociadas. El mecanismo lesional en la mayoría de los casos fue un traumatismo de alta energía, siendo los accidentes de circulación la causa más frecuente con 14 casos. El cotilo derecho fue el fracturado en 12 (52.2%) ocasiones y el izquierdo en 11 (47.8%).

En 10 las fracturas fueron simples y en 13 fueron complejas. En siete (30.4%) casos la fractura se acompañó de luxación de cadera: cuatro eran luxaciones posteriores y tres centrales. Seis se redujeron de forma cerrada dentro de las 24 horas siguientes al ingreso. Un caso de luxación posterior de un mes de evolución trasladado desde otro centro requirió reducción abierta y artrodiastasis mediante fijador externo en el mismo acto quirúrgico que la osteosíntesis de la fractura.

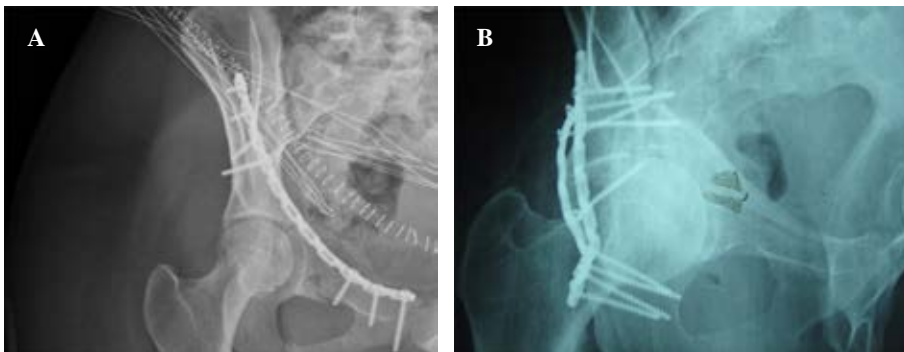
En cuanto a la vía de abordaje, en 11 pacientes realizamos abordaje posterior de Kocher Langenbeck, en siete efectuamos abordaje anterior ilioinguinal, en cuatro realizamos doble vía anterior más posterior al presentar una fractura de ambas columnas y en un caso fijación percutánea de la fractura. Se utilizó material de osteosíntesis con placas de reconstrucción y tornillos de 3.5 mm de titanio para llevar a cabo la osteosíntesis de las fracturas, sin el uso de la monitorización neurofisiológica intraoperatoria. En ningún caso utilizamos profilaxis con indometacina o radiación a bajas dosis para evitar la aparición de osificaciones heterotópicas. La deambulación con carga progresiva se inició a partir del tercer mes, dependiendo de la consolidación radiográfica de la lesión.

El seguimiento medio de la muestra fue de 14 años (límites: 11.5-17.5 años), obteniendo una puntuación media en el cuestionario *Harris Hip Score* (HHS) de 81.90/100 puntos, con resultados excelentes en 30.4% (siete pacientes) de la muestra, resultados buenos en 30.4% (siete casos), aceptables en 26.1% de la muestra (seis pacientes) y pobres en 13% (tres casos).

Obtuvimos mejores resultados clínicos en la escala de Harris en aquellas fracturas de trazo simple respecto a aquellas con trazo complejo. Así, mientras que las lesiones simples obtuvieron una puntuación media de 85.2 puntos en la

**Tabla 1: Datos demográficos, seguimiento y clasificación de las fracturas según Judet y Letournel. N = 23.**

	n (%)
Sexo	
Femenino	8 (34.7)
Masculino	15 (65.3)
Edad, años	40 (17-72)
Lateralidad	
Derecho	12 (52.2)
Izquierdo	11 (47.8)
Seguimiento, años	14 [11.5-17.5]
Clasificación	
Simples	10 (43.5)
Pared posterior	7 (30.4)
Columna anterior	1 (4.3)
Transversa	2 (8.7)
Complejas	13 (56.5)
Fractura en T	3 (13.0)
Transversa + pared posterior	2 (8.7)
Dos columnas	8 (34.8)



**Figura 1:**

**A)** Paciente intervenido quirúrgicamente mediante vía ilioinguinal de una fractura acetabular donde se consiguió reducción anatómica. **B)** Paciente diagnosticado de fractura acetabular compleja donde no se obtuvo reducción anatómica postoperatoria.

escala de Harris, la valoración media de las fracturas complejas fue de 78.6 puntos ( $p = 0.027$ ).

Evidenciamos mejores resultados clínicos en los pacientes que consiguieron una reducción anatómica de la fractura respecto a los que no fue posible, con una puntuación de 86.9/100 puntos y de 74.38, respectivamente ( $p = 0.033$ ). De la misma manera, obtuvimos un porcentaje mayor de resultados buenos o excelentes en las lesiones reducidas anatómicamente ( $p = 0.001$ ).

No encontramos una asociación estadísticamente significativa entre la edad del paciente y los resultados clínicos obtenidos ( $p = 0.452$ ), probablemente influenciado por la baja media de edad en nuestra muestra (40 años), con sólo dos pacientes por encima de los 65 años. La valoración funcional no difería de forma significativa según el sexo del paciente ( $p = 0.681$ ). Sin embargo, sí que objetivamos peores resultados según la escala de Harris en los pacientes con  $IMC > 30$ , no llegando a ser los resultados estadísticamente significativos ( $p = 0.151$ ).

Un total de cinco pacientes fueron intervenidos tras 15 días del traumatismo. No encontramos una relación significativa entre aquellos pacientes intervenidos antes de los 15 días, respecto a los intervenidos de manera tardía con una puntuación media en el HHS de 83.73 y 76.40 puntos, respectivamente ( $p = 0.293$ ). Tampoco registramos asociación entre el tiempo para la cirugía y la calidad de la reducción obtenida ( $p = 0.726$ ).

**Resultados radiológicos.** Cincuenta y siete por ciento de la muestra desarrolló algún grado de artrosis, 35% con grado II o superior según la clasificación de Tonnis.

Con seguimiento medio de 14 años, evidenciamos que ocho (35%) pacientes desarrollaron osificaciones heterotópicas Brooker tipo II o superior. Objetivamos que la aparición de osificaciones heterotópicas ha sido más frecuente en aquellos casos en los que abordamos la fractura a través de la tabla externa del hueso ilíaco (Kocher Langenbeck [KL] y doble vía), sin ser estadísticamente significativo ( $p = 0.083$ ).

Debido a la degeneración articular artrósica, tres (13%) pacientes de la muestra fueron reintervenidos mediante artroplastía total de cadera con buena evolución clínica y radiológica hasta el momento actual. Estos tres pacientes sufrieron fracturas complejas donde no se pudo conseguir reducción anatómica de la fractura.

La reducción postquirúrgica de la fractura está asociada al desarrollo de coxartrosis (Figura 1). En todos aquellos pacientes con un desplazamiento postquirúrgico mayor de 2 mm, donde no se consiguió durante la cirugía una reducción anatómica de la fractura debido a la complejidad de la misma, hubo degeneración artrósica de la articulación ( $p = 0.001$ ).

**Supervivencia.** El análisis de la curva de Kaplan-Meier para la reintervención con artroplastía de cadera por progresión de la artrosis identificó que la supervivencia acumulada de la articulación a los 10 años sería de 90.9% y a los 15 años de 86.4% (Figura 2).

## Discusión

La principal complicación a largo plazo de las fracturas acetabulares es la degeneración artrósica de la cadera, con

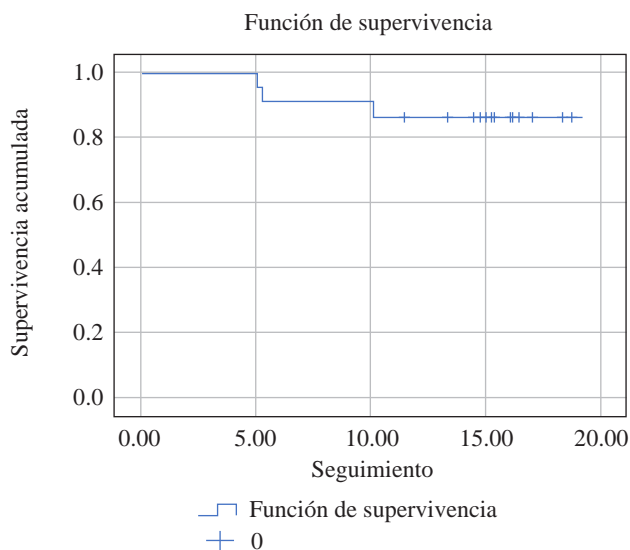


Figura 2: Curva de Kaplan-Meier para la reintervención con artroplastía de cadera por progresión de la artrosis con mala evolución clínica.

Tabla 2: Evolución de los resultados clínicos a largo plazo según la escala *Harris Hip Score*, relacionándolos con la evolución a corto plazo obtenida por Estrems Díaz et al. en su estudio publicado en la *Revista Española de Cirugía Ortopédica y Traumatología* (2012).

	Estrems Díaz et al. Seguimiento a 4 años (1.5-7.5) n (%)	Estudio actual Seguimiento a 14 años (11.5-17.5) n (%)
<i>Harris Hip Score</i>		
Excelente	14 (61)	7 (30.4)
Bueno	4 (17)	7 (30.4)
Aceptable	2 (9)	6 (26.1)
Pobre	3 (13)	3 (13.0)

su posible sustitución protésica. Conocer su evolución y los factores que determinan el pronóstico a largo plazo en la cirugía de las fracturas de acetábulo nos puede ayudar en la elección del mejor tratamiento para nuestros pacientes.<sup>1,3,15</sup>

La muestra de 23 pacientes estudiada en el presente estudio, se corresponde con la publicada por Estrems-Díaz et al., en el año 2012, en la *Revista Española de Cirugía Ortopédica y Traumatología*,<sup>3</sup> tras un período de seguimiento 10 años mayor, aportando en esta ocasión un seguimiento a largo plazo de la muestra presentada. En la Tabla 2 podemos ver la evolución de los resultados clínicos a largo plazo, relacionándolos con la evolución a corto plazo obtenida por Estrems-Díaz et al. El grado de coxartrosis según el tiempo de evolución de estos pacientes se refleja en la Tabla 3. Según evidenció Estrems-Díaz et al., a los cuatro años de seguimiento, cinco (22%) de los 23 pacientes evaluados desarrollaron osificaciones heterotópicas Brooker tipo II o superior; sin embargo, tras 11 años de seguimiento evidenciamos que ocho (35%) pacientes desarrollaron osificaciones heterotópicas Brooker tipo II o superior. En esta misma muestra estudiada a cuatro años de evolución, ningún paciente había requerido dicha artroplastía.



En el presente estudio, con un seguimiento medio de 14 años, observamos que 57% de los pacientes desarrollaron algún grado de degeneración articular, siendo necesaria la artroplastía total por mala evolución clínica en 13% de estos casos, teniendo por lo tanto una tasa de supervivencia de la cadera de 87%. Por su parte, Gordon et al. registraron una tasa de supervivencia a los 10 años de 85% de las caderas.<sup>17</sup> Clarke-Jenssen et al. reportan que 14% de los pacientes de su muestra requirieron reintervención con artroplastía total de cadera.<sup>21</sup> Tannast et al. informaron tasas de supervivencia de la articulación de la cadera en 80% de los pacientes intervenidos,<sup>16</sup> y en el estudio de Briffa et al., tasas de 84%.<sup>22</sup> Por tanto, nuestros resultados son comparables a los presentados en la literatura reciente como se muestra en la *Tabla 4*.

Hemos identificado varios predictores de mal pronóstico a largo plazo para el desarrollo de artrosis de la articulación de la cadera después de una fractura acetabular: aquellos pacientes con fracturas complejas y reducción no anatómica de la fractura presentaron progresión artrósica articular ( $p < 0.05$ ). Encontramos relación, aunque sin significación estadística, entre un IMC  $> 30$  con peores resultados funcionales. Trabajos publicados en la literatura describen como factores de mala evolución la reducción no anatómica de la fractura, complejidad de la fractura, presencia de fragmentos intraarticulares, afectación de la pared acetabular posterior, entre otros.<sup>9,16,17,21,23,24,25</sup> Tannast et al. describen como predictores significativos de mala evolución la reducción no anatómica de la fractura y edad superior a 40 años;<sup>16</sup> Preston et al. reportan la edad avanzada y el índice de masa corporal elevado como factores que aumentan la probabilidad del fallo de la cadera.<sup>17</sup> En

nuestro estudio también identificamos como factor de mal pronóstico la mala reducción de la fractura; sin embargo, no encontramos una asociación estadísticamente significativa entre la edad del paciente y los resultados clínicos obtenidos ( $p = 0.452$ ); sí registramos peores resultados según la escala de Harris en los pacientes con IMC  $> 30$ , no llegando a ser los resultados estadísticamente significativos ( $p = 0.151$ ). Nuestros resultados son en parte consistentes con estudios previos; la precisión de la reducción es un predictor importante de resultado clínico.<sup>7,21,26,27</sup>

No encontramos asociación estadísticamente significativa entre la edad del paciente y los resultados clínicos obtenidos, probablemente influenciado por la baja media de edad en nuestra muestra (40 años), con sólo dos pacientes por encima de los 65 años. Al contrario que nuestro estudio, otros autores han encontrado que la edad avanzada ha sido una variable relacionada con resultados pobres y con conversión a prótesis total de cadera.<sup>1,14,15,16,22</sup> Según Paterson aumenta el riesgo de conversión a artroplastía total de cadera (ATC) 3.5% cada año de edad.<sup>28</sup> Según Rollmann, la probabilidad de desarrollar una artrosis de cadera secundaria aumenta con 6% por año de vida. Meena et al. encontraron, sobre un total de 118 pacientes, que la edad no fue factor relacionado con el pronóstico, pero, como ellos afirman, seguramente sus resultados estuvieron influenciados por la media de edad de los pacientes evaluados en su estudio, ya que la mayoría fueron jóvenes y de mediana edad.<sup>29</sup>

La incidencia de osificación heterotópica (OH) tras las fracturas de acetábulo oscila entre 7 a 100% según la literatura.<sup>1,24</sup> En nuestra muestra fue de 35%. Parece ser que los abordajes iliofemoral y KL, las exposiciones complejas y los abordajes combinados influyen en el desarrollo de osificación heterotópica.<sup>24</sup> De los 15 casos en los que utilizamos una de estas vías, ocho (53%) desarrollaron osificaciones heterotópicas (cinco tipo II de Brooker y dos tipo III); comparados con sólo dos (28%) de los siete casos abordados a través de una vía ilioinguinal (uno tipo I y uno tipo II de Brooker) ( $p = 0.083$ ).

En su estudio, Madhu et al. señalaron que el intervalo de tiempo hasta la cirugía definitiva afecta a la reducción anatómica de la fractura y, por tanto, a los resultados funcionales. Ellos establecieron que el intervalo óptimo para realizar la intervención oscila entre los 10-15 días para obtener mejores resultados.<sup>29</sup> En nuestra serie no hemos encontrado que el tiempo hasta la cirugía, con media de 11 días,<sup>5,6,7,8,9,10,11,12,13,14,15,16,17,18,19,20,21,22,23,24,25,26,27,28,29</sup> haya afectado al resultado

**Tabla 3: Resultados radiológicos: degeneración artrósica y su gravedad según la clasificación de Tönnis. Evolución de los mismos a largo plazo.**

	Estrems Díaz et al. Seguimiento a 4 años (1.5-7.5) n (%)	Estudio actual Seguimiento a 14 años (11.5-17.5) n (%)
Tönnis		
0	12 (52)	10 (43)
I	5 (22)	5 (22)
II	4 (17)	5 (22)
III	2 (9)	3 (13)

**Tabla 4: Comparativa de nuestros resultados con otras series publicadas.**

Año publicación	Tamaño muestral	Seguimiento (años)	ATC (%)
Estudio actual	23	14	13
Briffa, et al. <sup>23</sup>	2011	161	10
Tannast, et al. <sup>17</sup>	2012	816	26
Clarke-Jenssen, et al. <sup>22</sup>	2017	285	11
Gordon, et al. <sup>18</sup>	2021	1,105	6.6

ATC = artroplastía total de cadera.

funcional ( $p = 0.293$ ). En cinco pacientes (22%) la cirugía se demoró más de dos semanas, tratándose de politraumatismos graves con larga estancia en cuidados intensivos o pacientes trasladados desde otros centros. De la misma manera, en nuestra serie, el grado de reducción obtenido ha sido independiente del tiempo de demora ( $p > 0.05$ ).

Este estudio tiene varias limitaciones, incluidas las inherentes al análisis retrospectivo y constituir una cohorte heterogénea con amplia gama de edades y mecanismos causales de la lesión. Otra limitación de nuestro estudio sería la incapacidad de evaluar con precisión la calidad de la reducción, las tomografías computarizadas postoperatorias son controvertidas y supondrían una exposición y un costo adicionales sustanciales a la radiación; por lo tanto, éstos no se obtienen de forma rutinaria en nuestro hospital. Por otro lado, se trata de una serie corta de pacientes, ya que se ha querido evaluar tras un período de seguimiento mayor a 10 años la misma muestra de pacientes que en el estudio previo ya mencionado. Sin embargo, cabe destacar el gran tiempo de evolución del presente estudio lo que le da validez al mismo.

## Conclusiones

Analizando los datos obtenidos a largo plazo, consideramos que el tratamiento quirúrgico de pacientes tratados con fracturas acetabulares y un seguimiento mínimo de 10 años presentan buenos resultados clínicos y radiológicos, con mejores resultados en las fracturas simples y las fracturas donde se consiguió una reducción anatómica. Como factores de riesgo para la progresión de coxartrosis con suficiente impronta clínica como para ser necesaria una artroplastía (13%) identificamos las fracturas complejas, la reducción no anatómica de la fractura y un IMC  $> 30$ . Por lo que concluimos que la precisión de la reducción es un predictor importante de resultado clínico de nuestros pacientes.

## Referencias

1. Requena RFM, Arjona GC, Montes TC. Factores pronóstico en el tratamiento quirúrgico de las fracturas de acetábulo. *Rev Soc Andal Traumatol Ortop*. 2019; 36(2): 18-27.
2. Jindal K, Aggarwal S, Kumar P, Kumar V. Complications in patients of acetabular fractures and the factors affecting the quality of reduction in surgically treated cases. *J Clin Orthop Trauma*. 2019; 10(5): 884-9.
3. Estrems-Díaz V, Hernández-Ferrando L, Balaguer-Andrés J, Bru-Pomer A. Fracturas de acetábulo. Resultados a corto plazo. *Rev Esp Cir Ortopédica Traumatol*. 2012; 56(1): 17-23.
4. Butterwick D, Papp S, Gofton W, Liew A, Beaulé PE. Acetabular fractures in the elderly: evaluation and management. *J Bone Joint Surg Am*. 2015; 97(9): 758-68.
5. Sen RK, Veerappa LA. Long-term outcome of conservatively managed displaced acetabular fractures. *J Trauma*. 2009; 67(1): 155-9.
6. Letournel E. Acetabulum fractures: classification and management. *Orthop Trauma Dir*. 2007; 5(5): 27-33.
7. Matta JM. Fractures of the acetabulum: accuracy of reduction and clinical results in patients managed operatively within three weeks after the injury. *J Bone Joint Surg Am*. 1996; 78(11): 1632-45.
8. Mears DC, Velyvis JH, Chang CP. Displaced acetabular fractures managed operatively: indicators of outcome. *Clin Orthop Relat Res*. 2003; (407): 173-86.
9. Matta JM, Anderson LM, Epstein HC, Hendricks P. Fractures of the acetabulum. A retrospective analysis. *Clin Orthop*. 1986; (205): 230-40.
10. Olson SA, Matta JM. The computerized tomography subchondral arc: a new method of assessing acetabular articular continuity after fracture (a preliminary report). *J Orthop Trauma*. 1993; 7(5): 402-13.
11. Tornetta P. Displaced acetabular fractures: indications for operative and nonoperative management. *J Am Acad Orthop Surg*. 2001; 9(1): 18-28.
12. Fractures of the Acetabulum | Emile Letournel | Springer [Internet]. [Cited 20 October 2021]. Available in: <https://www.springer.com/gp/book/9783540521891>
13. Ziran N, Soles GLS, Matta JM. Outcomes after surgical treatment of acetabular fractures: a review. *Patient Saf Surg*. 2019; 13: 16.
14. Giannoudis PV, Grotz MRW, Papakostidis C, Dinopoulos H. Operative treatment of displaced fractures of the acetabulum. *J Bone Joint Surg Br*. 2005; 87-B(1): 2-9.
15. Rollmann MF, Holstein JH, Pohlemann T, Herath SC, Histing T, Braun BJ, et al. Predictors for secondary hip osteoarthritis after acetabular fractures—a pelvic registry study. *Int Orthop*. 2019; 43(9): 2167-73.
16. Tannast M, Najibi S, Matta JM. Two to twenty-year survivorship of the hip in 810 patients with operatively treated acetabular fractures. *J Bone Joint Surg Am*. 2012; 94(17): 1559-67.
17. Preston G, Heimke IM, Heindel K, Scarcella NR, Furdock R, Vallier HA. Survivorship of the hip joint after acetabulum fracture. *J Am Acad Orthop Surg*. 2021; 29(18): 781-8.
18. Harris WH. Traumatic arthritis of the hip after dislocation and acetabular fractures: treatment by mold arthroplasty. An end-result study using a new method of result evaluation. *J Bone Joint Surg Am*. 1969; 51(4): 737-55.
19. Brooker AF, Bowerman JW, Robinson RA, Riley LH. Ectopic ossification following total hip replacement. Incidence and a method of classification. *J Bone Joint Surg Am*. 1973; 55(8): 1629-32.
20. Busse J, Gasteiger W, Tönnis D. A new method for roentgenologic evaluation of the hip joint—the hip factor. *Arch Orthop Unfallchir*. 1972; 72(1): 1-9.
21. Clarke-Jenssen J, Roise O, Storeggen SAO, Madsen JE. Long-term survival and risk factors for failure of the native hip joint after operatively treated displaced acetabular fractures. *Bone Joint J*. 2017; 99-B(6): 834-40.
22. Briffa N, Pearce R, Hill AM, Bircher M. Outcomes of acetabular fracture fixation with ten years' follow-up. *J Bone Joint Surg Br*. 2011; 93(2): 229-36.
23. Kreder HJ, Rozen N, Borkhoff CM, Laflamme YG, McKee MD, Schemitsch EH, et al. Determinants of functional outcome after simple and complex acetabular fractures involving the posterior wall. *J Bone Joint Surg Br*. 2006; 88(6): 776-82.
24. Firoozabadi R, Hamilton B, Toogood P, Routt MC, Shearer D. Risk factors for conversion to total hip arthroplasty after acetabular fractures involving the posterior wall. *J Orthop Trauma*. 2018; 32(12): 607-11.
25. Nicholson JA, Scott CEH, Annan J, Ahmed I, Keating JF. Native hip dislocation at acetabular fracture predicts poor long-term outcome. *Injury*. 2018; 49(10): 1841-7.
26. Bhandari M, Matta J, Ferguson T, Matthys G. Predictors of clinical and radiological outcome in patients with fractures of the acetabulum and concomitant posterior dislocation of the hip. *J Bone Joint Surg Br*. 2006; 88(12): 1618-24.
27. Meena UK, Tripathy SK, Sen RK, Aggarwal S, Behera P. Predictors of postoperative outcome for acetabular fractures. *Orthop Traumatol Surg Res*. 2013; 99(8): 929-35.
28. Henry PDG, Si-Hyeong Park S, Paterson JM, Kreder HJ, Jenkinson R, Wasserstein D. Risk of hip arthroplasty after open reduction internal fixation of a fracture of the acetabulum: a matched cohort study. *J Orthop Trauma*. 2018; 32(3): 134-40.
29. Madhu R, Kotnis R, Al-Mousawi A, Barlow N, Deo S, Worlock P, et al. Outcome of surgery for reconstruction of fractures of the acetabulum: the time dependent effect of delay. *J Bone Joint Surg Br*. 2006; 88(9): 1197-203.

**Financiamiento:** la presente investigación no ha recibido ayudas específicas provenientes de agencias del sector público, sector comercial o entidades sin ánimo de lucro.