

Caso clínico

doi: 10.35366/111873

Dehiscencia de herida quirúrgica y exposición material de osteosíntesis. ¿Infección segura?

Surgical wound dehiscence and exposed hardware. Infection foretold?

Moril-Peñalver L,* Sevilla-Monllor A,* Saura-Sánchez E,*
Verdú-Aznar C,* Lizaur-Utrilla A,‡ López-Prats F*‡

Hospital General Universitario de Elche, Alicante, España.

RESUMEN. Introducción: la dehiscencia de herida quirúrgica con exposición de material de fijación interna es un grave problema en cirugía ortopédica y un factor importante de infección. **Objetivo:** descripción del caso inusual de un paciente adulto con dehiscencia de la herida quirúrgica y exposición completa de 20 cm de largo de una placa de cúbito tras seis años de la cirugía, sin signos de infección, consolidación ósea y reepitelización debajo de la placa y adherida al hueso. **Caso clínico:** hombre de 39 años que sufrió una fractura-luxación de Monteggia, abierta grado II y multifragmentaria. El paciente tenía historia de drogodependencia en tratamiento con metadona. Fue tratado con fijación interna del cúbito mediante una placa de reconstrucción larga. Postoperatoriamente, el paciente dejó de acudir para evaluación. A los seis años de la cirugía presentaba una completa exposición de la placa (20 cm de longitud), sin signos de infección y consolidación con malalineación de la fractura. Tras el retiro de la placa se observó epitelización espontánea adherida al lecho óseo cubital. La cobertura cutánea fue completa a los dos meses. **Conclusión:** aunque inusual, es posible la consolidación ósea y la ausencia de infección en una fractura abierta con exposición de larga evolución de una placa de antebrazo en el adulto.

Palabras clave: fractura-luxación de Monteggia, fractura abierta, dehiscencia de herida quirúrgica, exposición de osteosíntesis.

ABSTRACT. Introduction: surgical wound dehiscence with exposure of internal fixation material is a serious problem in orthopedic surgery and an important factor for infection. **Objective:** presentation of an unusual case of an adult patient with surgical wound dehiscence and complete exposure of 20 cm of the ulnar plate after six years of surgery, without infection signs, with bone healing and skin behind the plate. **Case presentation:** 39-year-old man with an open Gustilo II Monteggia fracture-dislocation multifracture. The patient had a history of drug dependence. He had an open reduction and internal fixation with an ulnar reconstruction plate. The patient did not have any follow-up. After six years of the surgery, there was a complete exposure of the plate (20 cm) without infection and healing of the fracture with misalignment. After removing the plate, we observed spontaneous epithelialization attached to the bone bed. Skin coverage was complete at two months. **Conclusion:** although unusual, bone consolidation without infection is possible in an open fracture with long-standing exposure to a forearm plate in the adult.

Keywords: Monteggia fracture-dislocations, open fracture, surgical wound dehiscence, hardware exposure.

* Departamento de Cirugía Ortopédica y Traumatología, Hospital General Universitario de Elche. España.

‡ Departamento de Traumatología y Ortopedia, Universidad Miguel Hernández. España.

Correspondencia: Lorena Moril Peñalver
Av. Conrado Albadalejo 35 A, Bw 32, 03540 Alicante, España.
E-mail: lomopei@hotmail.com

Recibido: 07-10-2020. Aceptado: 30-03-2023.

Citar como: Moril-Peñalver L, Sevilla-Monllor A, Saura-Sánchez E, Verdú-Aznar C, Lizaur-Utrilla A, López-Prats F. Dehiscencia de herida quirúrgica y exposición material de osteosíntesis. ¿Infección segura? Acta Ortop Mex. 2022; 36(6): 385-388. <https://dx.doi.org/10.35366/111873>



Introducción

La dehiscencia de herida quirúrgica con exposición de material de fijación interna es un grave problema en cirugía ortopédica y un factor importante de infección.¹ En la mayoría de los casos y en ausencia de infección, las alternativas son aportar cobertura cutánea o músculo-cutánea a la osteosíntesis si la región anatómica lo permite o bien la extracción de la osteosíntesis para facilitar la cicatrización y el injerto de piel.² Un caso particular es la cara medial del antebrazo, donde el cúbito está superficial y con escasa cobertura de tejido subcutáneo.

Ante la exposición de la osteosíntesis se sabe que el riesgo de infección se correlaciona con la duración del tiempo en que la osteosíntesis está expuesta. Por otro lado, el retiro de material de osteosíntesis no está exento de complicaciones, entre ellas la sobreinfección,³ mientras que la fijación de una fractura abierta con una osteosíntesis estable reduce la incidencia de infección.⁴

En resumen, la dehiscencia de la herida quirúrgica con exposición de la fijación interna en una fractura de antebrazo, especialmente si se trata de una fractura abierta, parece tener el máximo riesgo de infección y pseudoartrosis, pero ¿siempre es así? Se presenta un caso de fractura-luxación de Monteggia, multifragmentaria y abierta, en la que ocurrió una dehiscencia de la herida quirúrgica con un largo tiempo de exposición de una placa de cúbito sin recibir tratamiento y que sorprendentemente no evolucionó a infección.

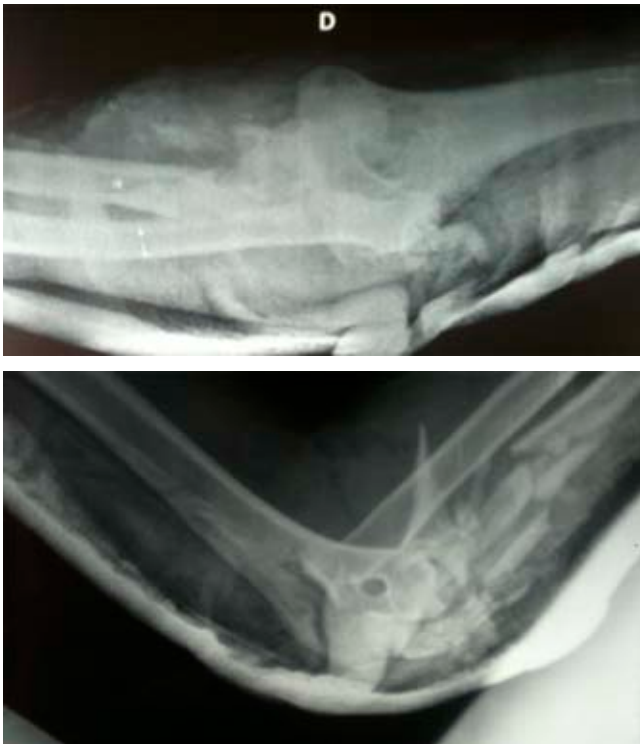

Figura 1: Radiografías del área de Urgencias, con inmovilización provisional.

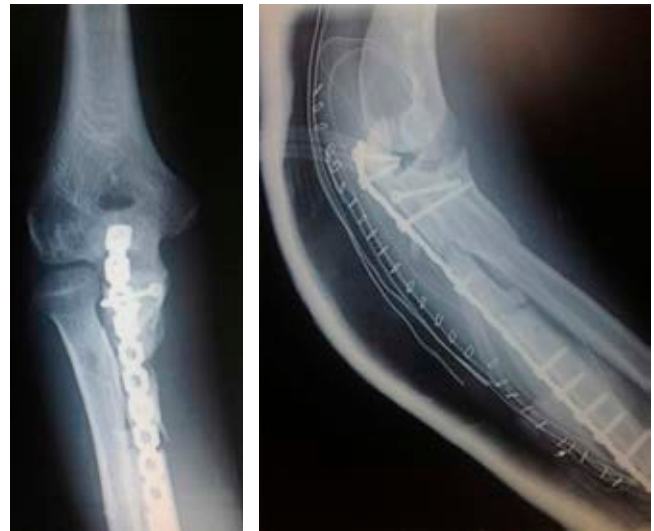

Figura 2: Radiografías en el postoperatorio inmediato, con placa cubital y tornillo en coronoides.

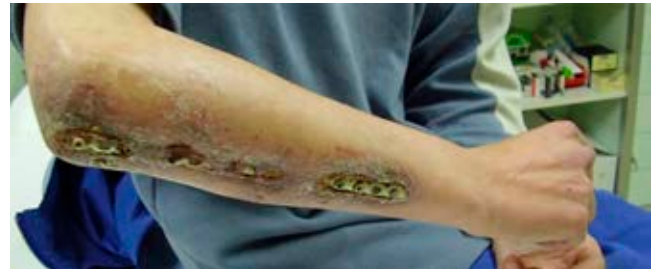

Figura 3: Postoperatorio luego de dos años. Dehiscencia de la herida quirúrgica con exposición de la placa cubital, sin signos de infección.

Caso clínico

Un hombre de 39 años, drogodependiente en tratamiento con metadona, sufrió un accidente con el cual presentó una fractura luxación de Monteggia, abierta grado II de Gustilo y multifragmentaria de cúbito derecho (*Figura 1*). No había déficit nervioso.

De urgencia se realizó reducción cerrada de la cabeza radial y fijación provisional con dos agujas de Kirschner percutáneas, cierre de la herida, inmovilización con férula de yeso braquial y profilaxis antibiótica con cefalosporina. A los seis días se llevó a cabo la estabilización definitiva de la fractura mediante una placa de reconstrucción de titanio en el cúbito y fijación de la apófisis coronoides con un tornillo (*Figura 2*). El paciente no volvió a acudir a la evaluación tras ocho meses postoperatorios.

A los dos años postoperatorios, el paciente regresó a la consulta por tener dolor en el codo y grandes defectos de cobertura cutánea con exposición del material de osteosíntesis (*Figura 3*). Algunos de los tornillos de la placa de cúbito habían sido extraídos por el propio paciente. Se le aconsejó el retiro de la placa, debido al riesgo de

infección, pero el paciente se rehusó y no volvió para revisión.

Cuatro años después, el paciente fue ingresado en Urgencias por haber sufrido un nuevo accidente, tuvo una fractura intertrocanterea de la cadera derecha. Además, presentó una exposición completa de 20 cm de largo de la placa del antebrazo, sin signos de infección tras seis años de evolución desde la cirugía (*Figura 4A*). En la misma intervención, se hizo una fijación interna de la fractura de cadera y extracción de la placa de cúbito. En el antebrazo se observó crecimiento cutáneo por debajo de la placa (*Figura 4B*).

Radiológicamente (*Figura 5*), había consolidación con malalineación del cúbito proximal y sinostosis radiocubital proximal. Clínicamente, el paciente tenía gran limitación de la pronosupinación, flexión de codo de 100° y un déficit de 50° de la extensión. El paciente evolucionó favorablemente, sin presentar infección y con reepitelización completa del antebrazo. La *Figura 6* muestra el resultado cutáneo a los seis años y medio.

Discusión

La dehiscencia de la herida quirúrgica con exposición del material de osteosíntesis es un factor de riesgo de infección.⁵ Otros factores de riesgo descritos son la fractura abierta, diabetes mellitus, pacientes inmunodeprimidos y drogodependientes.⁶

El presente caso muestra diversos factores que incrementaban el riesgo de infección, como la fractura abierta, drogodependencia y amplia exposición de la placa durante

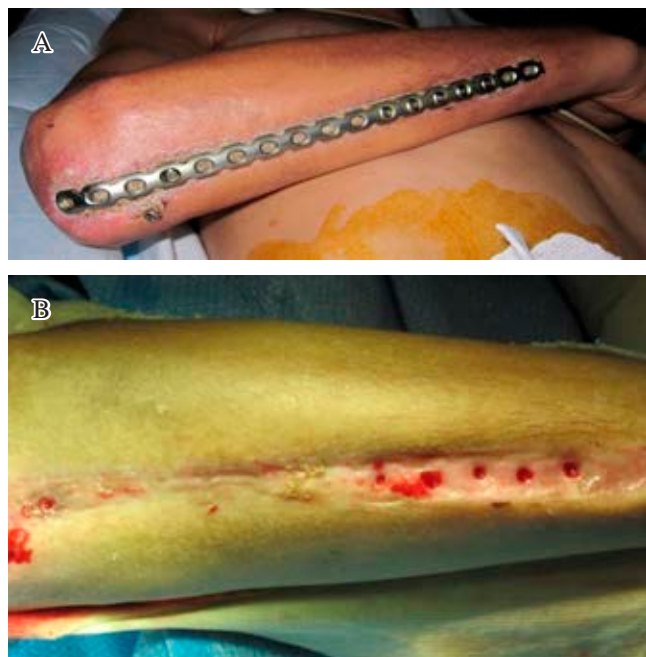


Figura 4: Postoperatorios luego de seis años. **A)** Exposición completa de la placa cubital, sin signos de infección. **B)** Tras el retiro de la placa se observa epitelización espontánea en el lecho de la placa cubital.

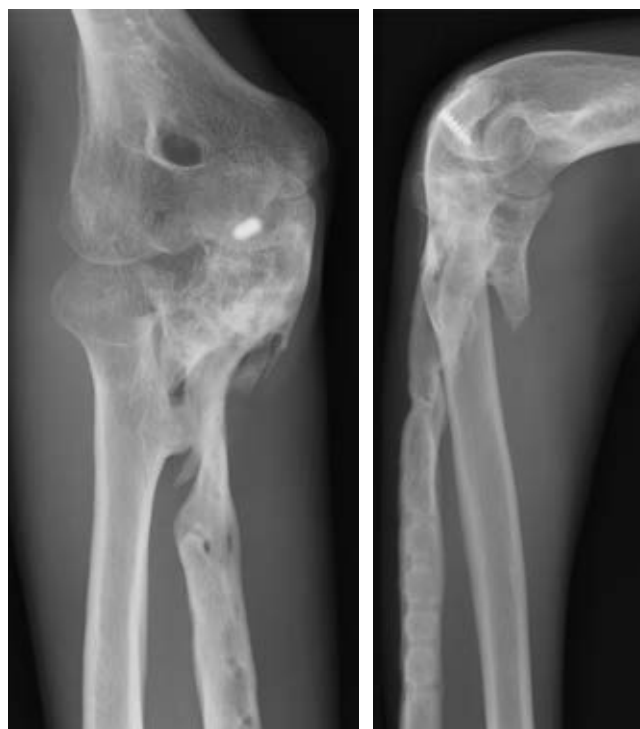


Figura 5: Radiografías postoperatorias después de seis años sin haber realizado controles evolutivos.

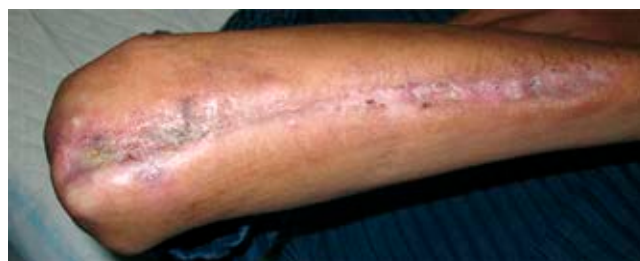

Figura 6: Resultado cutáneo a los seis años y medio.

un tiempo muy prolongado. A pesar de todo ello, no hubo infección precoz o tardía, la fractura se consolidó y hubo epitelización espontánea bajo la placa y adherida al hueso. La consolidación con malalineación del cúbito se debió al retiro de tornillos por el propio paciente, a la falta de supervisión postoperatoria y al uso inapropiado de la extremidad.

El manejo más seguro ante una dehiscencia de la herida y exposición del material de osteosíntesis parece ser el retiro de la fijación interna si la fractura está consolidada o en su caso colocar un fijador externo, seguido de desbridamiento de los bordes y valoración de la necesidad de cobertura de partes blandas mediante injerto.

Algunos estudios refieren buenos resultados con terapia de presión negativa en el caso de dehiscencia aguda de la herida quirúrgica.⁷ Sin embargo, otros estudios han referido buenos resultados para el tratamiento de infecciones postoperatorias precoces mediante desbri-

damiento, antibióticos y mantenimiento del material de osteosíntesis.^{2,8}

En la literatura faltan evidencias sobre la exposición crónica de material de osteosíntesis por dehiscencia de la herida quirúrgica. Tan sólo un estudio¹ describió tres casos en niños con exposición crónica de placas de osteosíntesis en la diáfisis tibial. Los pacientes no presentaban infecciones y fueron tratados con desbridamiento de los bordes de la herida quirúrgica y cuidados locales de la herida, sin antibióticos ni cierre secundario o extracción del material de osteosíntesis, de manera que evolucionaron favorablemente. En uno de los casos observaron crecimiento cutáneo por debajo de la placa, como en el presente caso. No hemos encontrado otros estudios que hayan referido la ausencia de infección asociada a exposición de larga evolución de una fijación interna.

Son muchas las reflexiones sobre este caso, por ejemplo, las características atípicas y las circunstancias del paciente nos han permitido observar cómo se ha adaptado la naturaleza al medio. En el caso de haberse realizado una adecuada supervisión postoperatoria, nosotros probablemente hubiéramos actuado de manera más agresiva ante el riesgo de que se desarrollase una infección.

Mantener el material de osteosíntesis a pesar de una dehiscencia cutánea extensa con osteosíntesis expuesta es inevitable en algunos casos; sin embargo, Melhem y colaboradores¹ observaron la consolidación ósea y reepitelización en niños, al igual que nosotros lo hemos observado en un adulto.

El caso presentado es atípico y muy infrecuente, por lo que su resultado no puede ser generalizado. Nosotros pensamos que ante la situación descrita el tratamiento debe ser agresivo; en ausencia de infección, sugerimos aportar una adecuada cobertura de partes blandas mediante injerto; en presencia de infección, optamos por la retirada de la osteo-

síntesis y colocación de un fijador externo, al realizar desbridamiento de la herida hasta la curación de la infección. Por otro lado, debe realizarse una evaluación cuidadosa sobre la conveniencia de retirar la osteosíntesis, pues no está exenta de complicaciones.³

Conclusiones

El impacto de este caso radica en la ausencia de complicaciones en un paciente con factores de riesgo de infección, placa expuesta durante largo tiempo, ausencia de infección y presencia de cicatrización cutánea por debajo del material de osteosíntesis.

Referencias

1. Melhem E, Bayoud W, Ghanem I. Bone healing is achievable despite extensive wound dehiscence and wide plate and screws exposure in children. *Orthop Traumatol Surg Res.* 2019; 105(4): 757-60.
2. Rightmire E, Zurakowski D, Vrahas M. Acute infections after fracture repair: management with hardware in place. *Clin Orthop Relat Res.* 2008; 466(2): 466-72.
3. Acklin YP, Bircher A, Morgenstern M, Richards RG, Sommer C. Benefits of hardware removal after plating. *Injury.* 2018; 49 Suppl 1: S91-5.
4. Merritt K, Dowd JD. Role of internal fixation in infection of open fractures: studies with *Staphylococcus aureus* and *Proteus mirabilis*. *J Orthop Res.* 1987; 5(1): 23-8.
5. Dellinger EP, Miller SD, Wertz MJ, Grypma M, Droppert B, Anderson PA. Risk of infection after open fracture of the arm or leg. *Arch Surg.* 1988; 123(11): 1320-7.
6. Trampuz A, Zimmerli W. Diagnosis and treatment of infections associated with fracture-fixation devices. *Injury.* 2006; 37 Suppl 2: S59-66.
7. Wang C, Zhang Y, Qu H. Negative pressure wound therapy for closed incisions in orthopedic trauma surgery: a meta-analysis. *J Orthop Surg Res.* 2019; 14(1): 427.
8. Berkes M, Obremskey WT, Scannell B, Ellington JK, Hymes RA, Bosse M; Southeast Fracture Consortium. Maintenance of hardware after early postoperative infection following fracture internal fixation. *J Bone Joint Surg Am.* 2010; 92(4): 823-8.