

## Artículo original

doi: 10.35366/112809

# Resultados preliminares de la artroplastía de revisión de rodilla con implante modular de fijación híbrida

## *Preliminary results of hybrid fixation modular implant in revision knee arthroplasty*

Godoy-Monzón D,\* Pascual-Espinosa JM,\* Jiménez-Baquero J,\*  
Fernández Rosas-Sainz E,\* García-Mansilla A\*

Hospital Santa María del Puerto. Puerto de Santa María, Cádiz, España.

**RESUMEN. Introducción:** la artroplastía total de rodilla (ATR) de revisión es un procedimiento desafiante que requiere alineación adecuada, restauración ósea y estabilidad. Los sistemas modernos de revisión ofrecen opciones de implantes modulares con fijación híbrida. **Objetivo:** evaluar los resultados clínicos de un implante modular de fijación híbrida con seguimiento mínimo de dos años. **Material y métodos:** se incluyeron retrospectivamente cirugías de revisión de ATR realizadas entre Septiembre de 2018 y Septiembre de 2019 con el mismo implante. Se registraron datos demográficos, comorbilidades y se evaluaron los resultados clínicos utilizando puntuaciones subjetivas y la *Knee Society Score* (KSS). **Resultados:** se analizaron 23 pacientes (65% mujeres, 35% hombres; edad mediana: 71.1 años). Los defectos óseos posteriores a la extracción del implante se clasificaron como F2.T2 en 39.13% de los casos, F1.T2 en 8.69%, y F1.T1 en 52.17%. Se observaron mejoras significativas en la puntuación de la KSS (preoperatoria: 53 puntos, postoperatoria: 79 puntos;  $p < 0.001$ ). Se registraron tres (13%) complicaciones totales, dos relacionadas directamente con la cirugía, y dos casos requirieron una nueva cirugía de revisión. La tasa de supervivencia a los dos años fue de 91.3%. **Conclusión:** el uso del implante modular con fijación híbrida en la revisión de ATR mostró una alta tasa de supervivencia a dos años, mejoras significativas en las puntuaciones clínicas y baja incidencia de complicaciones a corto plazo. Estos resultados respaldan la eficacia y segu-

**ABSTRACT. Introduction:** revision total knee arthroplasty (TKA) is a challenging procedure that requires proper alignment, restoration of bone loss, and prevention of instability. Modern revision systems offer progressive implant constriction with multiple options for offset, augmentation, and fixation stems. **Objective:** to evaluate the clinical outcomes of a modular implant with hybrid fixation in revision TKA with a minimum follow-up of two years. **Material and methods:** we retrospectively included all revision TKA surgeries performed between September 2018 and September 2019, using the same implant. Patient demographics, comorbidities, and data on bone defects were recorded. Clinical outcomes were assessed using subjective roles and Maudsley scores and the Knee Society Score (KSS). Complications during follow-up were also documented. **Results:** a total of 23 patients were analyzed, comprising 65% females and 35% males, with a median age of 71.1 years. Bone defects following implant removal were classified as F2.T2 in 39.13% of cases, F1.T2 in 8.69%, and F1.T1 in the remaining 52.17%. There were significant improvements in the KSS score (preoperative: 53 points, postoperative: 79 points;  $p < 0.001$ ). Three (13%) complications were reported, two of which were directly related to the surgery, and two patients required subsequent revision surgery. The 2-year survival rate was 91.3%. **Conclusion:** the use of a modular implant with hybrid fixation in revision TKA demonstrated a high 2-year

### Nivel de evidencia: IV

\* Departamento de Ortopedia, Hospital Santa María del Puerto. Puerto de Santa María, Cádiz, España.

#### Correspondencia:

Agustín María García-Mansilla.

Hospital San Rafael, Cádiz, España.

E-mail: [garciamansillaagustin@gmail.com](mailto:garciamansillaagustin@gmail.com)

Recibido: 25-02-2023. Aceptado: 03-07-2023.

**Citar como:** Godoy-Monzón D, Pascual-Espinosa JM, Jiménez-Baquero J, Fernández Rosas-Sainz E, García-Mansilla A. Resultados preliminares de la artroplastía de revisión de rodilla con implante modular de fijación híbrida. Acta Ortop Mex. 2023; 37(1): 19-24. <https://dx.doi.org/10.35366/112809>



alidad de este enfoque, proporcionando resultados clínicos favorables y alta satisfacción del paciente.

**Palabras clave:** cirugía de revisión, prótesis total de rodilla, implantes modulares.

survival rate, significant improvements in clinical scores, and a low incidence of short-term complications. These findings support the efficacy and safety of this approach, providing favorable clinical outcomes and high patient satisfaction.

**Keywords:** revision surgery, total knee replacement, modular implants.

## Introducción

La artroplastía total de rodilla (ATR) es un procedimiento quirúrgico común, y se espera que su tasa de incidencia aumente en 50% en Europa para el año 2040.<sup>1</sup> La ATR es un tratamiento altamente efectivo para la artrosis avanzada de rodilla, aliviando el dolor y mejorando la función.<sup>2</sup> Sin embargo, algunos pacientes experimentan resultados insatisfactorios después de la cirugía, lo que puede requerir una cirugía de revisión debido al fallo del implante. El número de cirugías de revisión de ATR está en aumento en todo el mundo, con 22,403 procedimientos en los Estados Unidos,<sup>3</sup> 17,677 en Alemania,<sup>4</sup> 5,873 en el Reino Unido,<sup>5</sup> y 15,232 en Australia, según los registros nacionales de artroplastía.<sup>6</sup>

La cirugía de revisión abarca una variedad de escenarios heterogéneos, donde los objetivos son lograr una fijación estable de las prótesis al hueso huésped y restaurar la línea articular para permitir un rango de movimiento estable acorde con las actividades diarias del paciente.

En este contexto, la ATR de revisión se ha vuelto cada vez más desafiante, requiriendo una alineación adecuada, la restauración de pérdida ósea y la prevención de la inestabilidad. Los sistemas modernos de revisión incluyen implantes modulares con opciones de constricción progresiva, compensación del desajuste y vástagos de fijación. El sistema *legion revision system* (LRS) (Smith & Nephew, Watford, UK) es un ejemplo de una prótesis modular con constricción progresiva que ofrece opciones para abordar defectos óseos y compensar desajustes, simplificando la toma de decisiones intraoperatorias.

Dado que no existe evidencia disponible sobre los resultados clínico-funcionales con un seguimiento mínimo de dos años para este tipo de implante, el objetivo de este estudio fue evaluar los resultados clínico-funcionales después de un seguimiento mínimo de dos años, realizado por un grupo independiente de especialistas en reemplazo articular en España.

## Material y métodos

Este estudio siguió los principios de la declaración de Helsinki y fue aprobado por la Junta de Revisión Interna. Se incluyeron retrospectivamente todas las cirugías de revisión de artroplastía total de rodilla (ATR) realizadas desde Septiembre de 2018 hasta Septiembre de 2019 en nuestro

servicio, utilizando el sistema LRS. Se incluyeron pacientes diagnosticados con fracaso de una ATR primaria, mientras que se excluyeron los casos de fracaso de ATR tratados con otros implantes, cirugía de revisión y fracturas periprotésicas tratadas con osteosíntesis.

Toda la información relacionada con esta investigación se registró en la historia clínica electrónica y fue revisada por los investigadores. Se recopilaron datos demográficos, incluyendo edad, actividad de la vida diaria, índice de masa corporal, sexo, clasificación de ASA,<sup>7</sup> indicaciones de revisión y comorbilidades. Los defectos óseos se evaluaron según la clasificación del Instituto de Investigación Ortopédica Anderson (AORI).<sup>8</sup>

Todas las cirugías se realizaron con anestesia espinal hipotensiva, utilizando un abordaje pararrotoaliano medial. Todos los pacientes recibieron profilaxis antibiótica y se administraron tres dosis postoperatorias de cefazolina intravenosa (un gramo cada ocho horas), a excepción de aquellos con revisión séptica, donde se ajustó el antibiótico según los cultivos previos. Todos los pacientes recibieron trombo profilaxis con enoxaparina subcutánea (40 miligramos cada 24 horas) durante el primer mes postoperatorio.

El procedimiento quirúrgico incluyó la extracción completa del implante fallido en todos los pacientes. Para los casos sépticos, se siguió un procedimiento de dos etapas de forma rutinaria. Se realizaron cortes secuenciales a través de guías intramedulares tibiales y femorales. El uso de dispositivos de compensación y aumentos se realizó para lograr una posición óptima de la prótesis en relación con la línea articular y para compensar el déficit óseo, según las necesidades de cada caso. Todos los componentes se cementaron en el hueso metafisario, utilizando vástagos diafisarios no cementados para optimizar la transferencia de carga.

El protocolo de rehabilitación incluyó movilización con carga completa, utilizando andadores desde el primer día postoperatorio. Los pacientes regresaron a sus actividades diarias normales dentro de las primeras semanas posteriores a la cirugía, en función de su evolución clínica y radiográfica. Se obtuvieron radiografías anteroposterior y laterales de la rodilla inmediatamente después de la cirugía, a los seis y 12 meses, las cuales fueron analizadas de forma independiente por los investigadores en busca de signos de aflojamiento, hundimiento, subsidencia o fracturas. Los mismos investigadores evaluaron ambos grupos de pacientes. En

todos los casos, se retiraron las grapas dos semanas después de la cirugía.

Para evaluar la evolución clínica postoperatoria, se utilizaron la puntuación de evaluación subjetiva de Roles y Maudsley<sup>9</sup> (1. sin dolor ni limitaciones después del tratamiento, 2. mejoría significativa, 3. Mejoría relativa, 4. similar o peor después del tratamiento) y el *Knee Society Score* (KSS).<sup>10</sup> Estas puntuaciones fueron completadas por cirujanos experimentados en el período preoperatorio, así como al primer mes y 12 meses después de la cirugía.

**Análisis de complicaciones:** se registraron y analizaron tanto las complicaciones médicas como las quirúrgicas. Se evaluó tiempo de estancia postoperatoria, necesidad de transfusiones sanguíneas y reingresos no planificados dentro de los 30 días postoperatorios.

El fracaso se definió como la necesidad de revisión o recambio de cualquier módulo del implante, incluido el inserto.

**Análisis estadístico:** las puntuaciones preoperatorias y postoperatorias se compararon con la prueba t pareada para muestras independientes. Las variables continuas se presentan como medianas y desviaciones estándar, mientras que las variables categóricas como frecuencias absolutas y relativas. Para el análisis estadístico se utilizó la prueba t de Student con un intervalo de confianza de 95% para calcular las diferencias entre grupos tanto para las puntuaciones funcionales como para las complicaciones. El análisis estadístico se realizó utilizando el software STATA versión 15 (Stata, College Station, TX). Los valores de p inferiores a 0.05 se consideraron estadísticamente significativos.

## Resultados

### Pacientes

El número total de pacientes analizados fue de 23, sin pérdidas de seguimiento durante al menos 24 meses, con un seguimiento promedio de 29 meses para toda la serie. (Tabla 1).

Las indicaciones de la cirugía de revisión fueron inestabilidad en 12 casos, aflojamiento aséptico en cinco casos; en los seis restantes la revisión se realizó debido a infección, de los cuales dos pacientes presentaron inestabilidad combinada con la infección. No se observaron casos de subsidencia del implante ni signos de aflojamiento, hundimiento o fracturas periprotésicas (Figura 1).

El puntaje KSS promedio mejoró de un promedio preoperatorio de  $53 \pm 3.21$  (Figura 1) puntos a un promedio de seguimiento de  $79 \pm 3.21$  puntos. Se observó una mejora en el puntaje KSS en 83% de los pacientes (n = 19). Se encontraron mejoras significativas en el puntaje KSS promedio (preoperatorio: 53, postoperatorio: 79 puntos,  $p < 0.001$ ), en el puntaje funcional (preoperatorio: 50 puntos, postoperatorio: 71 puntos,  $p < 0.001$ ) y en el puntaje de dolor (mejoría media 24 puntos,  $p < 0.001$ ).

El arco de flexión promedio preoperatorio fue de  $85^\circ \pm 17^\circ$ , con una mejora a los seis meses de  $105^\circ \pm 12^\circ$ ,  $109^\circ \pm$

Tabla 1: Características demográficas de la serie (N = 23).

	n (%)
Edad (años)*	70.1 [53-80]
Sexo femenino	15 (65.2)
Obesidad IMC $\geq 30$	11 (47.8)
Comorbilidades	
DBT	5 (21.7)
HTA	3 (13.0)
Defectos óseos	
F1.T1	12 (52.1)
F1.T2	2 (8.6)
F2.T2	9 (39.1)
Estadía hospitalaria [días]	
4	10 (43.4)
5	6 (26.0)
7	5 (21.7)
9	1 (4.3)
10	1 (4.3)
Transfusiones sanguíneas	
Intraoperatorias	2 (8.6)
Postoperatorias	3 (13.0)

IMC = índice de masa corporal. DBT = diabetes mellitus. HTA = hipertensión arterial.  
\* Valores expresados en mediana (rango intercuartílico).

$10^\circ$  al año de seguimiento y  $110^\circ \pm 12^\circ$  en el último seguimiento. Tres pacientes presentaron un déficit de extensión de  $5^\circ$  sin implicaciones clínicas y no hubo ningún paciente con inestabilidad varo-valgo en la cohorte.

La puntuación de satisfacción de Roles y Maudsley para toda la serie al mes fue excelente en 18 (78,2%) pacientes, buena en 13 (13%) y regular en dos (8.7%). A los dos años de seguimiento, la puntuación de satisfacción fue excelente en 20 (87%) casos, buena en dos (8.7%) y regular en uno (4.3%).

La estadía hospitalaria fue de cuatro días en 10 (43.47%) pacientes, de cinco días en seis (26.08%), de siete días en cinco (21.73%) y sólo en dos casos la estadía hospitalaria se prolongó por más de una semana debido a un manejo deficiente del dolor en ambos casos. Dos (8.69%) pacientes requirieron transfusiones sanguíneas durante la cirugía y tres (13%) durante la hospitalización. En cuanto a los reingresos no planificados a los 30 días postoperatorios, se registró un paciente que requirió hospitalización para estudio de palpaciones.

Se registraron un total de tres (13%) complicaciones en la serie, siendo dos (8.69%) complicaciones relacionadas con la cirugía y una (4.34%) infección del tracto urinario como la única complicación médica registrada. En dos casos, los pacientes requirieron una nueva cirugía de revisión, uno debido a una infección articular periprotésica 23 meses después de la cirugía, con los mismos microorganismos identificados en la cirugía de revisión inicial (*S. lugdunensis*) y tratado con antibioticoterapia endovenosa postoperatoria por un mes y vía oral de forma prolongada durante dos meses más. El otro caso presentó una luxación recurrente del aparato extensor, probablemente debido a un daño ex-

tenso de los tejidos blandos que presentaba en el mecanismo extensor y requirió una nueva revisión durante el primer año de seguimiento, con la colocación de un aloinjerto del aparato extensor de la rodilla. La tasa de supervivencia en este estudio fue de 91.3% a los dos años de seguimiento, definiendo el fracaso como la necesidad de revisión de cualquier componente modular (*Figura 2*).

### Discusión

Los resultados preliminares de nuestra serie de pacientes sometidos a cirugía de revisión de prótesis de rodilla utilizando un sistema de revisión modular y fijación híbrida (cementada y no cementada) han sido alentadores. Se observó una tasa de supervivencia superior a 90% en casos bien

seleccionados, con mejoras significativas en las puntuaciones de las escalas de evaluación del dolor, la funcionalidad y la satisfacción. Además, se registró un bajo porcentaje de complicaciones (*Tabla 2*).

La cirugía de revisión de una ATR engloba un escenario amplio y heterogéneo de situaciones desafiantes para el cirujano, en donde los defectos óseos,<sup>8</sup> el compromiso de partes blandas o insuficiencia ligamentaria y las técnicas de suplementación y fijación,<sup>11</sup> así como también la complejidad de la estadificación infectológica de cada paciente<sup>12</sup> cumple un rol en la toma de decisiones. Nuestro enfoque quirúrgico incluyó un abordaje pararrotuliano medial y la extracción completa del implante fallido en todos los casos. La supervivencia de esta serie con seguimiento a corto plazo, en nuestras manos ha sido aceptable y es comparable con otras series reportadas.<sup>13,14,15,16</sup> A pesar del corto seguimiento, como ya ha demostrado Schroer y colaboradores,<sup>17</sup> al menos 50% de todas las nuevas revisiones ocurren dentro de los primeros dos a tres años desde la cirugía diana. En este sentido, la planificación preoperatoria<sup>18</sup> y la elección del implante<sup>11,19</sup> comprenden un punto estratégico a la hora de aumentar las posibilidades de éxito luego de una cirugía de revisión y los resultados preliminares son importantes para pronosticar el potencial éxito de una serie.<sup>20</sup> Al final del seguimiento, hemos obtenido un porcentaje de re-revisiones de 8.6% y de 4.3% si sólo nos focalizamos en fallos asepticos. Angerame y asociados han descrito similares tasas de supervivencia a cinco años (97.8%) cuando se analizaron todas las causas de falla. Asimismo Chalmers y su equipo demostraron una supervivencia a cinco años libre de revisión cercana a 96% cuando estudiaron únicamente las fallas asepticas.

Los resultados de nuestra serie mostraron mejora significativa en las puntuaciones de las escalas de evaluación subjetiva y objetiva, indicando mejoría en el dolor, la funcionalidad y la satisfacción de los pacientes. También se observó mejoría en el arco de flexión, con una baja incidencia de déficit de extensión. Bugler y su prupo<sup>15</sup> encontraron que los KSS fueron buenos o excelentes en 83% de los pacien-

Tabla 2: Resultados de la serie.

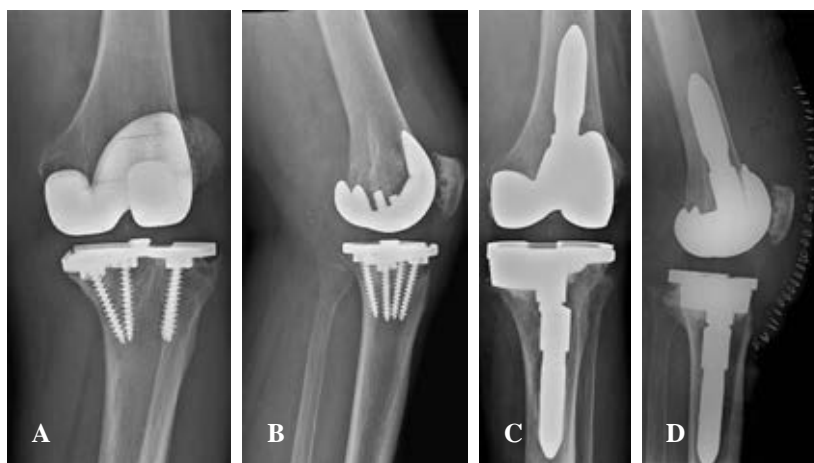	n (%)	p
<i>Knee Society Score</i> (puntos)*		< 0.001
Preoperatorio	53 ± 3.21	
2 años postoperatorio	79 ± 3.21	
RyM 1 mes Pop		
Excelente	18 (78.2)	
Buena	13 (13.0)	
Regular	2 (8.7)	
RyM 2 años Pop		
Excelente	20 (87.0)	
Buena	2 (8.7)	
Regular	1 (4.3)	
Complicaciones	3 (13.0)	
Infección profunda	1 (4.3)	
LAE	1 (4.3)	
ITU	1 (4.3)	
Re-revisiones	2 (8.6)	
Infección profunda	1 (4.3)	
LAE	1 (4.3)	

RyM = Roles y Maudsley. LAE = luxación de aparato extensor. ITU = infección de tracto urinario.  
\* Valores expresados en media ± desviación estándar.

Figura 1:

Caso clínico. **A y B**) Paciente portador de prótesis de rodilla (PTR) izquierda cementada a nivel femoral y no cementada a nivel tibial, con dolor mecánico y radiografías anteroposterior y lateral donde se evidencia rotura del componente tibial.

**C y D**) Revisión de PTR con fijación híbrida, cementada a nivel articular y con vástagos no cementados tanto tibial como femoral, requiriendo la utilización de lateralización del vástago tibial y el uso de aumentador tibial medial por defecto óseo evidenciado durante la cirugía.





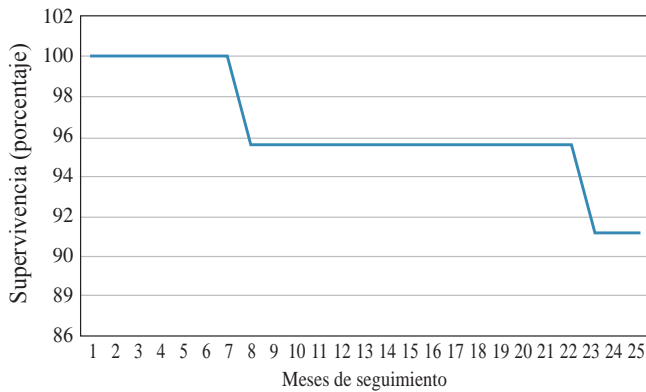


Figura 2: Supervivencia a dos años.

tes (20% buenos, 63% excelentes) en el seguimiento a corto plazo (media: 39 meses, rango: 24-62 meses). Por otra parte, Martin-Hernandez y colaboradores<sup>16</sup> informaron una mejoría postoperatoria estadísticamente significativa de KSS, SF12, SF36 y WOMAC en un seguimiento a mediano plazo (media: 71.5 meses, rango: 36-107 meses).

La escala subjetiva de satisfacción reportada por los pacientes en el período perioperatorio ha registrado en nuestra serie que, en 18 (78.2%) pacientes fue excelente, buena en 13 (13%) y regular en dos (8.7%). Sin embargo, a los dos años de seguimiento, la puntuación de satisfacción fue excelente en 20 (87%), buena en dos (8.7%) y regular en un (4.3%) caso, siendo este último un paciente con luxación del aparato extensor de la rodilla operada que requirió una cirugía de re-revisión con colocación de aloinjerto de aparato extensor.

En cuanto a las complicaciones, se registró un bajo porcentaje en nuestra serie. Sólo se presentaron dos complicaciones quirúrgicas (una infección articular periprotésica y una luxación recurrente de la rótula) y una complicación médica (infección del tracto urinario) que requirieron cirugías adicionales. Se registró una baja tasa de aflojamiento tanto séptico como aséptico, no registramos fracturas intraoperatorias y el resultado clínico ha sido aceptable con un seguimiento mínimo de 24 meses reportado en nuestra serie. Las causas más frecuentes de complicaciones luego de una cirugía de revisión son la infección tanto aguda como crónica, la inestabilidad, las fracturas periprotésicas y la luxación. En nuestra serie presentamos una tasa de re-revisión de 8.69% (dos casos) en los cuales los mecanismos de falla fueron infección periprotésica crónica en un paciente y luxación patelofemoral recidivante en el otro. Rouquette y asociados<sup>20</sup> publicaron similares complicaciones en su serie de 40 pacientes operados con implantes abisagrados en donde fueron estudiados a 18 meses y encontraron que la tasa de supervivencia acumulada a los 24 meses fue de 95% y en la revisión final, ocho rodillas (20%) habían sido revisadas, cinco (12.5%) por infección, dos (5%) por falla del mecanismo extensor y dos (5%) por rigidez global.

En nuestra serie, hemos presentado un conjunto heterogéneo de cirugías de revisión de prótesis de rodilla, todas resueltas con un sistema híbrido de fijación tanto cementado a nivel metafisario como no cementado en el vástago tanto femoral como tibial. El método ideal de fijación intramedular continúa siendo controversial hoy en día, quedando a gusto y experiencia del cirujano la elección de un implante por sobre el otro. Las potenciales ventajas de utilizar vástagos no cementados recaen en su presunta mayor facilidad a la hora de recambiarlo, y su potencial preservación ósea en una futura re-revisión. Por otro lado, las cirugías de revisión con vástagos cementados presentan la ventaja de lograr una fijación estable de forma inmediata, una mayor flexibilidad a la hora de realizar modificaciones intentando lograr una estabilidad satisfactoria y, por último, presentan la ventaja de poder aportar mayores cantidades de antibiótico en caso de así desearlo. Sin embargo, los vástagos cementados tienen una gran desventaja y recae en que, a la hora de retirarlo en una cirugía de revisión, haría mucho más dificultosa la extracción debido al cemento.

Es importante tener en cuenta las limitaciones de nuestro estudio, como el tamaño reducido de la muestra y el seguimiento limitado a dos años. Además, la selección de los pacientes se basó en criterios específicos, lo cual puede limitar la generalización de los resultados.

### Conclusión

Nuestros resultados preliminares en la cirugía de revisión de prótesis de rodilla utilizando un sistema de revisión modular y fijación híbrida han sido alentadores. Se observó alta tasa de supervivencia de 91.3% con un seguimiento mínimo de dos años y sin pérdida de seguimiento. Además, se encontraron mejoras significativas en las puntuaciones de las escalas de evaluación del dolor, la funcionalidad y la satisfacción de los pacientes. También se registró baja incidencia de complicaciones a corto plazo. Sin embargo, es necesario realizar estudios a largo plazo con mayor número de pacientes para confirmar estos hallazgos y evaluar la durabilidad de los resultados.

### Referencias

1. Rupp M, Lau E, Kurtz SM, Alt V. Projections of primary TKA and THA in Germany from 2016 through 2040. *Clin Orthop Relat Res.* 2020; 478(7): 1622-33.
2. Carr AJ, Robertsson O, Graves S, Price AJ, Arden NK, Judge A, et al. Knee replacement. *Lancet.* 2012; 379(9823): 1331-40. doi: 10.1016/S0140-6736(11)60752-6.
3. Registry AJR. American Joint replacement Registry. ISSN 2375-9119 (online). Annual Report 2014. Available in: <https://connect.registryapps.net/2014-annual-report-download>
4. IQTIG. Institut für Qualitätssicherung und Transparenz im Gesundheitswesen, Berlin. ISBN 978-3-9818131-0-4. Qualitätsreport 2015. 2015. [www.iqtig.org](http://www.iqtig.org).
5. Registry NJ. National Joint Registry. ISSN 2054-183X (Online). 12th Annual Report 2015 - National Joint Registry for England, Wales, Northern Ireland and the Isle of Man. 2015. [www.njrreports.org.uk](http://www.njrreports.org.uk).
6. Australian Orthopaedic Association National Joint Replacement Registry. Annual Report. Adelaide: AOA; 2015.

7. Irlbeck T, Zwibler B, Bauer A. ASA classification: transition in the course of time and depiction in the literature. *Anaesthesist*. 2017; 66(1): 5-10.
8. Engh GA. Bone defect classification. In: Engh GA, Rorabeck CH (eds). Revision total knee arthroplasty. Baltimore: William & Wilkins; 1997. pp. 63-120.
9. Roles NC, Maudsley RH. Radial tunnel syndrome: resistant tennis elbow as a nerve entrapment. *J Bone Joint Surg Br*. 1972; 54(3): 499-508.
10. Ares O, Castellet E, Maculé F, León V, Montañez E, Freire A, et al. Translation and validation of 'The Knee Society Clinical Rating System' into Spanish. *Knee Surg Sports Traumatol Arthrosc*. 2013; 21(11): 2618-24.
11. Vasso M, Beaufils P, Schiavone Panni A. Constraint choice in revision knee arthroplasty. *Int Orthop*. 2013; 37(7): 1279-84.
12. Gehrke T, Alijanipour P, Parvizi J. The management of an infected total knee arthroplasty. *Bone Joint J*. 2015; 97-B(10 Suppl A): 20-9. doi: 10.1302/0301-620X.97B10.36475.
13. Alexander GE, Bernasek TL, Crank RL, Haidukewych GJ. Cementless metaphyseal sleeves used for large tibial defects in revision total knee arthroplasty. *J Arthroplasty*. 2013; 28(4): 604-7.
14. Barnett SL, Mayer RR, Gondusky JS, Choi L, Patel JJ, Gorab RS. Use of stepped porous titanium metaphyseal sleeves for tibial defects in revision total knee arthroplasty: short term results. *J Arthroplasty*. 2014; 29(06): 1219-24.
15. Bugler KE, Maheshwari R, Ahmed I, Brenkel IJ, Walmsley PJ. Metaphyseal sleeves for revision total knee arthroplasty: good short-term outcomes. *J Arthroplasty*. 2015; 30(11): 1990-94.
16. Martin-Hernandez C, Floria-Arnal LJ, Muniesa-Herrero MP, Espallargas-Doñate T, Blanco-Llorca JA, Guillen-Soriano M, et al. Mid-term results for metaphyseal sleeves in revision knee surgery. *Knee Surg Sports Traumatol Arthrosc*. 2017; 25(12): 3779-85.
17. Schroer WC, Berend KR, Lombardi AV, Barnes CL, Bolognesi MP, Berend ME, et al. Why are total knees failing today? Etiology of total knee revision in 2010 and 2011. *J Arthroplasty*. 2013; 28(8 Suppl): 116-9.
18. Vince KG, Droll K, Chivas D. New concepts in revision total knee. *J Surg Orthop Adv*. 2008; 17(3): 165-72.
19. Kouk S, Rathod PA, Maheshwari AV, Deshmukh AJ. Rotating hinge prosthesis for complex revision total knee arthroplasty: a review of the literature. *J Clin Orthop Trauma*. 2018; 9(1): 29-33.
20. Rouquette L, Batailler C, Muller B, Neyret P, Servien E, Lustig S. Early complications and causes of revision after rotating-hinge TKA. *Arch Orthop Trauma Surg*. 2020; 140(1): 109-19. doi: 10.1007/s00402-019-03290-9.

**Conflicto de intereses:** los autores declaran no tener conflicto de intereses en relación con la investigación realizada, autoría o publicación de este artículo.

**Financiamiento:** los autores no recibieron ayuda financiera de ningún tipo para la realización de la investigación, autoría o publicación de este artículo.