

Caso clínico

doi: 10.35366/113077

## Pseudoaneurisma de arteria digital. Reporte de un caso y revisión sistemática de la bibliografía

*Digital artery pseudoaneurysm. Case report and systematic review of the literature*

Sánchez-Saba JE,\* Bronenberg-Victorica P,† Abrego-Mariano O,§ Gallucci GL,¶ De Carli P,|| Boretto JG\*\*

Hospital Italiano de Buenos Aires, Argentina.

**RESUMEN. Introducción:** los aneurismas son dilataciones vasculares localizadas y permanentes de una arteria; en los pseudoaneurismas, las capas normales del vaso sanguíneo son reemplazadas por tejido fibroso. Debido a su baja incidencia, así como el desafío diagnóstico y terapéutico que representan; nuestro objetivo es presentar el caso clínico de un pseudoaneurisma de una arteria digital de la mano y realizar una revisión sistemática sobre dicha patología. **Material y métodos:** búsqueda bibliográfica en Medline, utilizando los términos «arteria digital» y «aneurisma». Se incorporaron estudios de patología de dilatación vascular que afecte la mano y los dedos. Se excluyeron trabajos con patología de afección proximal de la mano. **Presentación de caso:** paciente femenino de 79 años de edad, que posterior a herida cortante de quinto dedo de mano izquierda, desarrolla tumoración necrótica de rápido crecimiento. Contaba con ecografía y angiografía que sugerían hematoma. Se decidió manejo quirúrgico, durante el cual se observó que la tumoración involucraba arteria digital colateral cubital del quinto dedo. Se reseco lesión y segmento arterial involucrado. Cursó postquirúrgico sin complicaciones. Se confirmó el diagnóstico histopatológico de pseudoaneurisma de la

**ABSTRACT. Introduction:** aneurysms are focal and permanent dilations of an artery; in pseudoaneurysms, the normal layers of the blood vessel are replaced by fibrous tissue. Due to their low incidence, as well as the diagnostic and therapeutic challenge they represent; our objective is to present the clinical case of a pseudoaneurysm of a digital artery of the hand and to carry out a systematic review of this pathology. **Material and methods:** literature search in Medline, using the terms “digital artery” and “aneurysm.” Studies of vascular dilation pathology affecting the hand and fingers were incorporated. Studies with pathology of proximal involvement of the hand were excluded. **Case presentation:** a 79-year-old female patient who, after a sharp force trauma to the fifth finger of the left hand, develops a rapidly growing necrotic tumor. She had ultrasound and angiography that suggested hematoma. Surgical management was decided, during which it was observed that the tumor involved ulnar collateral digital artery of the fifth finger. The lesion and the arterial segment involved were resected. Post-surgical course without complications. The histopathological diagnosis of pseudoaneurysm of the lesion was confirmed. **Discussion:**

### Nivel de evidencia: III

\* ORCID ID: 0000-0001-5496-3513

† ORCID ID: 0000-0003-0131-3124

§ ORCID ID: 0000-0001-9783-7373

¶ ORCID ID: 0000-0002-0612-320X

|| ORCID ID: 0000-0002-9474-8129

\*\* ORCID ID: 0000-0001-7701-3852

Servicio de Ortopedia y Traumatología «Prof. Dr. Carlos E. Ottolenghi». Hospital Italiano de Buenos Aires, Argentina.

#### Correspondencia:

Javier E Sánchez-Saba

Perón Núm. 4190, CABA, Buenos Aires, Argentina.

**E-mail:** javisanchezsaba@gmail.com

*Recibido: 05-07-2023. Aceptado: 21-08-2023*

**Citar como:** Sánchez-Saba JE, Bronenberg-Victorica P, Abrego-Mariano O, Gallucci GL, De Carli P, Boretto JG. Pseudoaneurisma de arteria digital. Reporte de un caso y revisión sistemática de la bibliografía. Acta Ortop Mex. 2023; 37(3): 177-182. <https://dx.doi.org/10.35366/113077>



lesión. **Discusión:** la etiología traumática es la causa más frecuente de los aneurismas digitales. Los factores de riesgo para los pseudoaneurismas incluyen lesiones penetrantes y alteraciones de la cascada de coagulación, como en el caso presentado. **Conclusión:** el pseudoaneurisma de una arteria digital es una patología rara y con gran variabilidad de manejo terapéutico. La resección quirúrgica de la lesión con la reconstrucción del flujo vascular, es el tratamiento recomendado.

**Palabras clave:** traumatismo extremidad superior, lesión arterial, angiografía, pseudoaneurisma, arteria digital.

traumatic etiology is the most frequent cause of digital aneurysms. Risk factors for pseudoaneurysms include sharp force trauma and alterations of the coagulation pathways, as in the case presented. **Conclusion:** the pseudoaneurysm of a digital artery is a rare pathology with great variability of therapeutic management. Surgical resection of the lesion with vascular flow reconstruction is the recommended treatment.

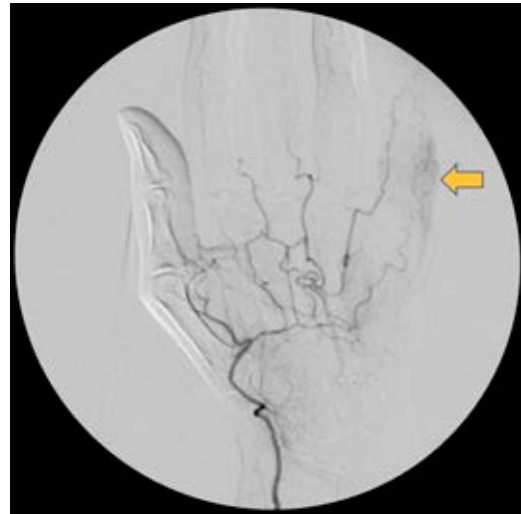**Keywords:** upper extremity trauma, arterial injury, angiography, pseudoaneurysm, digital artery.

## Introducción

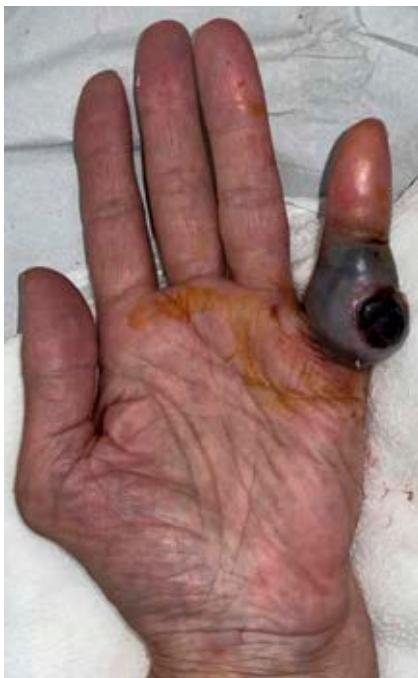Los aneurismas son dilataciones vasculares localizadas y permanentes de una arteria, que tienen como característica el incremento del diámetro de al menos 50% de su tamaño normal.<sup>1,2,3,4,5</sup> Podemos diferenciar dos tipos de dilataciones aneurismáticas: los aneurismas verdaderos compuestos por todas las capas que conforman el vaso, incluyendo la presencia de fibras musculares y elásticas en la pared vascular; y en contraposición los falsos aneurismas o pseudoaneurismas donde dichas capas se encuentran ausentes y son reemplazadas por tejido fibroso.<sup>1,4,6</sup>

Su incidencia en miembro superior es poco frecuente, más aún si sólo consideramos su presencia en arterias digitales, excluyendo lesiones que afecten arterias más proximales de la mano o muñeca.<sup>1,2,3,4,5,6,7,8</sup>

Dentro de las etiologías prevalentes, las lesiones penetrantes suelen ser la razón más frecuente de los pseu-



**Figura 2:** Angiografía. Vascularización de arco palmar y arteria colateral digital radial de muñeca normal. Flecha: alteración en arteria colateral digital cubital de muñeca.



**Figura 1:**

Lesión exóftica en borde cubital del muñeco izquierdo.

doaneurismas.<sup>6,7,9</sup> Se reconocen además otras causas de aneurismas, entre las cuales se incluyen mecanismos de microtrauma repetitivo (abarcando aquellos traumas relacionados al deporte o actividades laborales) y procesos infecciosos comprendiendo las aneurismas micóticas asociadas a endocarditis.<sup>1,10</sup>

Debido a su escasa frecuencia y su desafiante diagnóstico y tratamiento, nuestro objetivo es presentar un caso de un pseudoaneurisma de una arteria digital de la mano y realizar una revisión sistemática sobre dicha patología.

## Material y métodos

Desarrollamos un protocolo a partir de una búsqueda bibliográfica realizada en Medline siguiendo las recomendaciones PRISMA, utilizando los términos «arteria digital» y «aneurisma». Como criterios de inclusión seleccionamos parámetros de elegibilidad, incorporando estudios en español o inglés con patología de dilatación vascular que afecte la mano y los dedos. Excluimos aquellos trabajos con patología que afecte a nivel proximal de la mano.

## Reporte de caso clínico

Paciente femenino de 79 años de edad, diestra, que consulta por un cuadro clínico de un mes y medio de evolución, caracterizado por la presencia de una tumoración necrótica en el borde cubital del quinto dedo de la mano izquierda (*Figura 1*). La paciente refiere haber sufrido una herida cortante con un vidrio en la región donde se desarrolló posteriormente la tumoración. Inicialmente evaluada en consultorio para seguimiento de la herida; refiere la aparición de dicha tumoración y el crecimiento progresivo de la misma un mes después del traumatismo inicial. Al examen físico, presentaba una lesión tumoral exofítica de 3 cm de diámetro, negra, ulcerada, con signos de sufrimiento cutáneo perilesional en relación con la falange proximal, sin signos de sangrado activo al momento de la evaluación. A su vez, presentaba hipoestesia del borde cubital del dedo, objetivando una capacidad de discriminación de dos puntos de 15 mm.

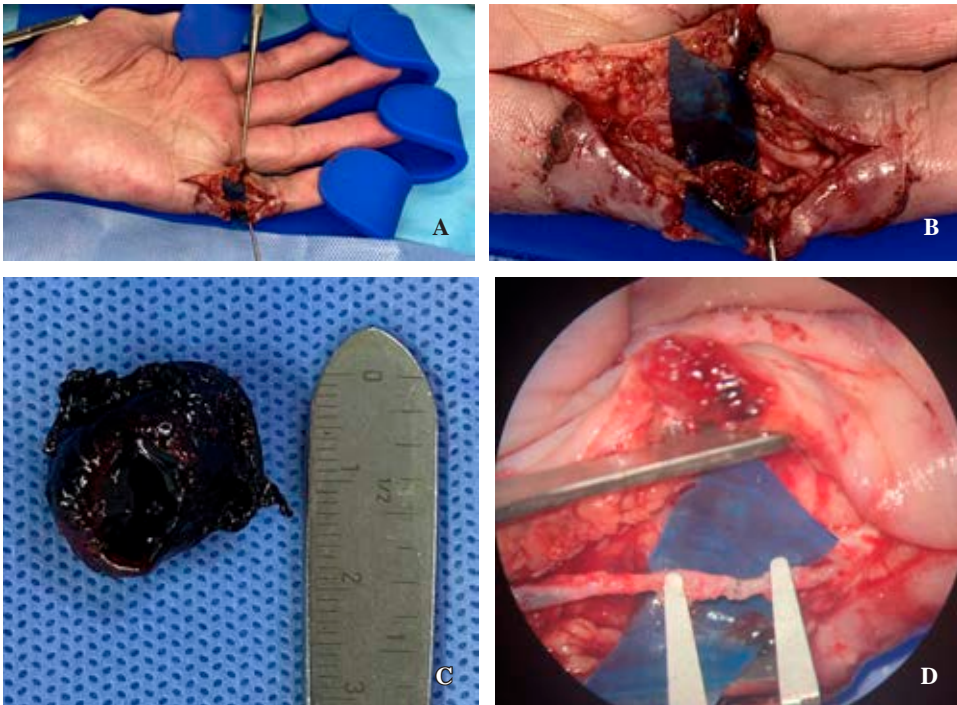
La paciente había realizado una ecografía y una angiografía que informaban la presencia de una imagen hipocogénica de  $10 \times 7$  mm que podría corresponder a un hematoma en la región dolorosa referida por la paciente (*Figura 2*). Debido a la evolución tórpida y el continuo crecimiento de la tumoración, se indicó la resección quirúrgica de la misma. El procedimiento quirúrgico fue realizado con la paciente en decúbito dorsal bajo anestesia general con su extremidad superior afectada sobre una mesa de mano. Mediante un abordaje volar de Bruner, se realizó la resección de la tumoración; se observó que la misma se encontraba en continuidad con la arteria digital colateral cubital del quinto dedo. La resección de la tumoración in-

cluyó la excisión del segmento de la arteria digital que se encontraba en relación con la misma, ya que presentaba un daño irreparable. Posteriormente bajo magnificación microscópica se realizó lavado con heparina de ambos cabos arteriales y se realizó una arteriorrafia término-terminal de la arteria digital colateral cubital del quinto dedo mediante técnica microquirúrgica, utilizando Nylon 10-0. Posteriormente, se retiró el manguito hemostático, constatando permeabilidad de la sutura vascular. Asimismo, durante el procedimiento quirúrgico se comprobó la indemnidad del nervio colateral cubital, por lo que sólo se realizó una neurrólisis del mismo (*Figura 3*).

En el período postoperatorio inmediato, se efectuó una inmovilización con una valva de yeso antebraquiopalmar en intrínseco plus para proteger la sutura vascular. A las dos semanas, se retiraron los puntos cutáneos y se inició la rehabilitación de la movilidad del dedo.

## Resultados del caso clínico

La paciente fue evaluada semanalmente hasta el retiro de puntos y luego mensualmente hasta el alta. Presentó una evolución favorable sin desarrollo de una nueva tumoración ni complicaciones asociadas a la herida. Evolucionó con EVA (escala visual análoga) de dolor 0/10 tanto en reposo como en actividad y recuperó completamente el rango de movilidad articular a las seis semanas. En relación con el déficit sensitivo, en el control a las seis semanas continuaba con una discriminación de dos puntos de 15 mm, siendo de 5 mm a los doce meses (*Figura 4*). La tumoración resecada fue enviada a anatomía patológica confirmando el diagnóstico de pseudoaneurisma.



**Figura 3:**

**A y B)** Resección microquirúrgica. **C)** Pseudoaneurisma. **D)** Anastomosis arterial término-terminal (microscopio).

## Resultados de la revisión bibliográfica

De un total de tres mil ochocientos setenta y cuatro trabajos disponibles, se encontraron cuarenta y ocho artículos que abordan la patología y cumplen los criterios de inclusión. Cuarenta y tres de ellos eran reportes de casos, cuatro trabajos eran series de casos y uno era un reporte de caso asociado a una revisión sistemática de la bibliografía (Tabla 1). Al considerar sólo lesiones que afectan arterias digitales (se excluyeron trece artículos), se identifican en total 46 casos de lesiones vasculares digitales, siendo 17 de ellos aneurismas verdaderas, 21 pseudoaneurismas, dos aneurismas micóticos y seis casos en los que no se reportó la histología (Tabla 2).

## Discusión

Los aneurismas digitales arteriales son entidades poco frecuentes, generadas por dilatación de un vaso arterial de al menos 50% de su tamaño original.<sup>1,2,3,4,5,6</sup>

Podemos distinguir tres tipos de dilataciones vasculares. Los aneurismas verdaderos, los falsos aneurismas y los aneurismas micóticos.<sup>3,8</sup> El examen histológico, además de confirmar la patología, determina el tipo de dilatación, dependiendo de la presencia o no de las tres capas normales de la arteria (íntima o endotelio; media o muscular y elástica; y externa de fibras de colágeno).<sup>1,4</sup>

La etiología traumática es la causa más importante del desarrollo de aneurismas. Mientras que lesiones cerradas y repetitivas tienden a generar aneurismas verdaderos, las lesiones penetrantes y abiertas ocasionan falsos aneurismas al formar un trombo y luego una cicatriz en la pared vascular que comunica con su lumen.<sup>1,5,6,9</sup> Otras causas no traumáticas incluyen procesos inflamatorios, aterosclerosis, infecciones, así como etiologías idiopáticas.<sup>4,10</sup>

En el grupo de aneurismas micóticos o infecciosos, la patología de la pared arterial suele ser producida por *Staphylococcus aureus*, *Streptococcus*, *Salmonella*, *Escherichia coli* y *Pseudomona aeruginosa*.<sup>10</sup>

Por último, tal como se presentó en nuestro caso, podemos considerar la presencia de alteraciones en la cascada normal de coagulación como factor de riesgo para el desarrollo de esta patología.<sup>3</sup>

Clínicamente, estas dilataciones vasculares se presentan como una tumoración en la mano de color violáceo.<sup>1,7</sup> Se ha descrito la presencia de dolor, así como de un efecto pulsátil asociado.<sup>2,6,10</sup> Si bien el nervio no suele estar afectado, tanto el edema como la compresión pueden generar dolor y alteración sensitiva.<sup>1,4,7</sup>

Existen múltiples métodos disponibles de diagnóstico por imágenes que permiten confirmar la presencia de esta patología ante la sospecha clínica. Ellos son la ecografía Doppler, la arteriografía, la angiotomografía y la resonancia magnética.<sup>5</sup>

La ecografía Doppler es un método no invasivo que permite visualizar el flujo bidireccional de sangre a través del

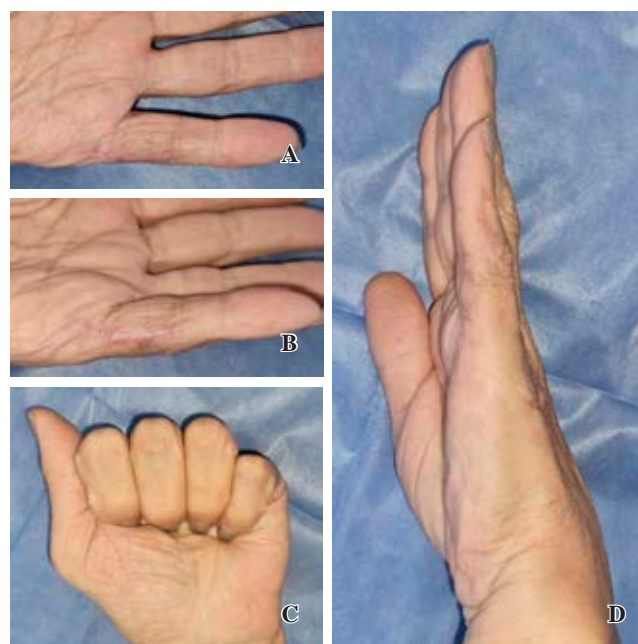

Figura 4: Postoperatorio un año. A y B) Cicatriz. C y D) Rango de movilidad articular en flexión y extensión.

vaso sanguíneo, permitiendo el diagnóstico de estas lesiones.<sup>2,3,4,6,11</sup> Es una herramienta costo efectiva que permite evaluar lesiones arteriales y es considerada el primer método de elección para el estudio de masas palpables en la mano o isquemia digital.<sup>10,11</sup>

La arteriografía es el método por imágenes más frecuentemente utilizado para demostrar y confirmar la dilatación vascular.<sup>2,4</sup> Es considerado el «estándar de oro» para la evaluación de lesiones arteriales.<sup>10,11</sup> Sin embargo, dado su carácter invasivo, otros métodos diagnósticos son utilizados.<sup>6</sup> En este sentido, Lebowitz y Matzon mencionan a la angiotomografía como método alternativo para diagnóstico de lesiones arteriales con sensibilidad mayor a 95%.<sup>11</sup> Asimismo, Bouvet y colaboradores proponen la angiotomografía como un método efectivo y fidedigno para estudiar lesiones vasculares proximales y distales.<sup>10</sup>

Por último, la resonancia magnética realizada con microbobina, al igual que la angiorresonancia, permiten visualizar vasos sanguíneos de hasta 1 mm sin necesidad de realizar procedimientos invasivos ni utilizar sustancias de contraste como ocurre con la angiografía.<sup>5,7</sup>

En resumen, ante la presencia de una masa tumoral en la mano, con sospecha de una lesión vascular, se recomienda comenzar el estudio de la misma mediante ecografía Doppler, seguido de arteriografía si hay isquemia vascular, o de angiotomografía o resonancia magnética con microbobina si no hay alteración evidente en el flujo vascular.<sup>7,10</sup>

El tratamiento de estas lesiones es eminentemente quirúrgico. Se basa en la resección mediante técnica microquirúrgica de la lesión vascular, seguido o no de la reconstrucción del flujo vascular, ya sea mediante anastomosis primaria o mediante la interposición de injerto de vena.<sup>1,3,9</sup>

La resección asociada a la ligadura del vaso es la técnica más utilizada con una frecuencia de 74% según Yajima y colaboradores<sup>1,2,8</sup> Esto está en relación a que la afección de una sola arteria colateral digital rara vez resulta en isquemia digital distal.<sup>11</sup> Sin embargo, si la perfusión distal se encuen-

tra comprometida, será necesaria la reconstrucción del flujo vascular.<sup>5,6,11</sup>

Bouvet y asociados recomiendan la reconstrucción mediante anastomosis primaria, ya que la misma ha resultado satisfactoria en su serie de casos.<sup>10</sup> Sin embargo, las lesiones

Tabla 1: Total de trabajos incluidos en revisión sistemática.

Artículo	Año	Autor	Tipo de artículo	Tipo de dilatación vascular (*)	Afecta arteria digital	Cantidad de dedos afectados	Dedo afectado
1	1973	Hueston	Reporte de caso	No disponible	Sí	1	Meñique
2	1977	Baruch	Reporte de caso	Pseudoaneurisma	Sí	1	Pulgar
3	1978	Hentz	Reporte de caso	Pseudoaneurisma	Sí	1	Mayor
4	1979	Soler	Reporte de caso	1P + 1V	No	—	—
5	1980	Suzuki	Reporte de caso	Pseudoaneurisma	Sí	1	Pulgar
6	1982	Layman	Reporte de caso	Verdadera	Sí	1	Mayor
7	1982	Sanchez	Reporte de caso	Pseudoaneurisma	Sí	1	Anular
8	1984	Dangles	Reporte de caso	Verdadera	Sí	1	Pulgar
9	1984	Turner	Reporte de caso	Verdadera	Sí	1	Anular
10	1986	Hall	Reporte de caso	Pseudoaneurisma	Sí	1	Meñique
11	1987	Gracia	Reporte de caso	Pseudoaneurisma	Sí	1	Mayor
12	1987	Ho	Serie de casos (6)	4V2P	Sí	6	Índice x2 + Pulgar + Anular + Meñique x2
13	1988	Tyler	Reporte de caso	Pseudoaneurisma	No	—	—
14	1988	Brunelli	Reporte de 2 casos	P + P	Sí	2	Mayor y Anular
15	1990	Berrettoni	Reporte de caso	Micótica	Sí	1	Índice
16	1991	Montoya	Reporte de caso	Pseudoaneurisma	Sí	1	Meñique
17	1992	Trabulsky	Reporte de caso	Verdadera	Sí	1	Índice
18	1992	Shidayama	Reporte de caso	Pseudoaneurisma	Sí	1	Mayor
19	1992	Lanzetta	Reporte de caso	Verdadera	Sí	1	Mayor
20	1992	Itoh	Reporte de caso	Verdadera	No	—	—
21	1993	Bianchi	Reporte de caso	Pseudoaneurisma	Sí	1	Mayor
22	1994	Adant	Reporte de caso	Verdadera	Sí	1	Pulgar
23	1995	Yajima	Serie de 3 casos	Verdadera	Sí	1	Pulgar x1. Arteria digital común x2
24	1996	Yasuda	Reporte de caso	Pseudoaneurisma	Sí	1	Pulgar
25	1997	Cromheecke	Reporte de caso	Pseudoaneurisma	No	—	—
26	1997	Abouzahr	Reporte de caso	Pseudoaneurisma	Sí	1	Índice
27	1997	Adham	Serie de 4 casos	No disponible	Sí	4	Pulgar x4
28	1998	Simeonov	Reporte de caso	Pseudoaneurisma	No	—	—
29	1998	Khan	Reporte de caso	Pseudoaneurisma	Sí	1	Mayor
30	1998	Gray	Serie de 3 casos	No disponible	No	—	—
31	2000	Yoshii	Reporte de caso	Verdadera	Sí	1	Anular
32	2002	Taniguchi	Reporte de caso	Verdadera	Sí	1	Pulgar
33	2004	Strauch	Reporte de caso	Verdadera	Sí	1	Meñique
34	2005	Tanaka	Reporte de caso	Verdadera	Sí	1	Mayor
35	2006	Lee	Reporte de caso	Verdadera	Sí	1	Anular
36	2006	Ballas	Reporte de caso	Pseudoaneurisma	Sí	1	Índice
37	2009	Miyamoto	Reporte de caso	Pseudoaneurisma	Sí	1	Pulgar
38	2011	Lucchina	Reporte de caso	Pseudoaneurisma	No	—	—
39	2011	Chaudhry	Reporte de caso	Pseudoaneurisma	Sí	1	Índice
40	2011	Plant	Reporte de caso	Pseudoaneurisma	Sí	1	Pulgar
41	2012	Taylor	Reporte de caso	Pseudoaneurisma	Sí	1	Pulgar
42	2017	Sayit	Reporte de caso	Pseudoaneurisma	No	—	—
43	2017	Videodo	Reporte de caso	No disponible	Sí	1	Meñique
44	2018	Bouvet	Reporte de caso	Micótica	Sí	1	Pulgar
45	2019	Quintella	Reporte de caso	Verdadera	Sí	1	Mayor
46	2019	Dean	Reporte de caso	Verdadera	No	—	—
47	2019	Vinnivombe	Reporte de caso	Verdadera	No	—	—
48	2020	Sheikh	Revisión sistemática y reporte de caso	Verdadera	No	—	—

P = pseudoaneurisma.  
\* Tipo de dilatación vascular.

**Tabla 2: Casos con dilatación vascular localizada sólo en arteria digital (excluye otras localizaciones). N = 46\*.**

Etiología de dilatación vascular	Cantidad de casos
Aneurisma verdadera	17
Pseudoaneurisma	21
Micótica	2
No disponible	6

\* Sólo reportando casos de aneurismas digitales, excluyendo localizaciones más proximales a los dedos.

descriptas en su trabajo no se encuentran en arterias digitales que presentan un tamaño menor y necesitan una técnica quirúrgica más demandante.

Ante la necesidad de restablecer la vascularización por flujo distal insuficiente, otra opción terapéutica es la resección y, en el caso de no ser posible la anastomosis primaria, se realiza una reconstrucción mediante interposición de injerto, ya sea de vena o arteria.<sup>1,3,4,6</sup> El injerto arterial se caracteriza por ser más anatómico y fisiológico, aunque su utilización ha sido reportada en sólo dos casos como muestra el trabajo publicado por Sheikh y su grupo.<sup>8,10</sup>

Ante la gran variabilidad de opciones terapéuticas, Sheikh y colaboradores recomiendan la resección asociada con reconstrucción arterial por varias razones; en primer lugar, previene la intolerancia al frío, además evita lesiones de tejido a futuro por flujo insuficiente y, finalmente, ante un nuevo trauma con lesión vascular, previene el riesgo de isquemia digital.<sup>8</sup>

Basados en estos conceptos y teniendo en cuenta los estudios previos de nuestro paciente con adecuada vascularización del vaso distal a la lesión, sin signos de trombosis, decidimos llevar a cabo la exploración microquirúrgica, resección de la lesión vascular y posterior reconstrucción del flujo vascular mediante la liberación del vaso a proximal y distal asociado a una anastomosis primaria realizada con microscopio.

## Conclusiones

De acuerdo con nuestro estudio, podemos afirmar que la dilatación vascular de una arteria digital es una patolo-

gía poco frecuente y con gran variabilidad en su manejo terapéutico. La resección de la lesión es el tratamiento recomendado y la reconstrucción del flujo vascular se asocia con mejores resultados funcionales disminuyendo riesgos de isquemia por lesiones futuras.

## Referencias

1. Yajima H, Tamai S, Ono H. Aneurysms of the digital artery: a review and report of three cases. *Microsurgery*. 1995; 16(8): 566-70.
2. Quintella AH de S, Silva LM, Costa BA, Alves Wainstein AJ, Drummond-Lage AP. Digital artery aneurysm: a case report. *Ann Vasc Surg*. 2019; 60: 477.e7-.e9.
3. Ballas KD, Rafailidis SE, Kouskouras KA, Fardellas J, Alatsakis MB, Sakadamis AK. False aneurysm of the proper palmar digital artery--report of a case. *Acta Chir Belg*. 2006; 106(2): 249-51.
4. Strauch B, Melone C, McClain SA, Lee BT. True aneurysms of the digital artery: case report. *J Hand Surg Am*. 2004; 29(1): 54-8.
5. Yoshii S, Ikeda K, Murakami H. True aneurysm of the digital artery. Case report and review. *Scand J Plast Reconstr Surg Hand Surg*. 2000; 34(3): 279-81.
6. Chaudhry T, Allen G, Rajaratnam V. Post-traumatic false aneurysm in a digital artery of the finger. *J Plast Surg Hand Surg*. 2011; 45(4-5): 215-7.
7. Abouzahr MK, Coppa LM, Boxt LM. Aneurysms of the digital arteries: a case report and literature review. *J Hand Surg Am*. 1997; 22(2): 311-4.
8. Sheikh Z, Selvakumar S, Goon P. True aneurysm of the digital artery: a case report and systematic literature review. *J Surg Case Rep*. 2020; 2020(2): rjz400.
9. Soler JM, Muller HA, Trautlein JJ, Donovan JW. Posttraumatic aneurysms of the hand. *JACEP*. 1979; 8(6): 232-4.
10. Bouvet C, Bouddabous S, Beaulieu JY. Aneurysms of the hand: Imaging and surgical technique. *Hand Surg Rehabil*. 2018; 37(3): 186-90.
11. Lebowitz C, Matzon JL. Arterial injury in the upper extremity: evaluation, strategies, and anticoagulation management. *Hand Clin*. 2018; 34(1): 85-95.

**Conflicto de intereses:** ninguno declarado.

**Financiamiento:** los autores no recibieron apoyo financiero para la investigación, autoría o publicación de este artículo.

**Consentimiento informado:** se obtuvo el consentimiento informado por escrito de los pacientes para que su información anonimizada se publicara en este artículo.

**Aprobación ética:** el "Hospital Italiano de Buenos Aires" no requiere aprobación ética para reportar casos individuales o series de casos.