

Artículo original

doi: 10.35366/113613

## Asociación de variables morfológicas de tipo de acromion con lesiones del manguito rotador por resonancia magnética nuclear

*Association of morphological variables of acromion type with rotator cuff lesions by nuclear magnetic resonance*

Murillo-Nieto C,\* Valverde-Galindo LA,\* Meza-Flores J\*

Hospital Christus Muguerza Alta Especialidad. Monterrey, Nuevo León.

**RESUMEN. Introducción:** el acromion es una pequeña porción de la escápula que se extiende hacia la región anterior desde la espina de la escápula. Tradicionalmente se clasifica al acromion por la forma de su superficie inferior en un plano sagital. Se ha encontrado que la morfología acromial está relacionada con la lesión del manguito rotador. **Objetivo:** determinar la asociación entre el tipo de acromion con una mayor incidencia de ruptura de manguito rotador. Población de estudio: pacientes que acuden al Servicio de Traumatología y Ortopedia de un hospital privado de tercer nivel en la ciudad de Monterrey por hombro doloroso y a los cuales se les haya realizado una resonancia magnética simple de hombro. **Material y métodos:** se realizó un estudio de tipo transversal, retrospectivo y descriptivo, en el cual se revisaron 273 estudios de resonancia magnética en pacientes que cumplirían los criterios de inclusión. Se reportó el tipo de acromion según la clasificación morfológica en tipo I a IV y el estado del manguito rotador: sin ruptura, ruptura parcial o ruptura completa, haciendo una comparación entre hombro derecho e izquierdo. **Resultados:** se obtuvo un valor de  $p = 0.473$  por lo que se concluye que no existe una asociación entre el tipo de acromion y el estado del manguito rotador. **Conclusión:** en el presente estudio, a diferencia de lo publicado en la literatura, se obtuvo que el acromion tipo II fue al que se asoció la mayoría de los casos con ruptura del manguito rotador.

**Palabras clave:** hombro, acromion, resonancia magnética nuclear, manguito rotador, dolor.

**ABSTRACT. Introduction:** the acromion is a small portion of the scapula that extends towards the anterior region from the spine of the scapula. Traditionally, the acromion is classified by the shape of its inferior surface in a sagittal plane. Acromial morphology has been found to be related to rotator cuff injury. **Objective:** to determine the association between the type of acromion with a higher incidence of rotator cuff rupture. Study population: patients who come to the Traumatology and Orthopedics Service of a third level hospital at Monterrey, Mexico, due to a painful shoulder and who have undergone a simple magnetic resonance of the shoulder. **Material and methods:** a cross-sectional, retrospective and descriptive study was carried out, in which 273 magnetic resonance studies were reviewed in patients who met the inclusion criteria. The type of acromion was reported according to the morphological classification in type I to IV and the state of the rotator cuff: without rupture, partial rupture or complete rupture, making a comparison between right and left shoulder. **Results:** in this study we found a value of  $p = 0.473$  which concludes that there is no relation between the type of acromion and the injury of the rotator cuff. **Conclusion:** in the present study, unlike what has been published in the literature, it was found that type II acromion was the one that was associated in most cases with a rotator cuff tear.

**Keywords:** shoulder, acromion, nuclear magnetic resonance, rotator cuff, pain.

### Nivel de evidencia: III

\* Médico adscrito al Servicio de Traumatología y Ortopedia del Hospital Christus Muguerza Alta Especialidad. Monterrey, Nuevo León.

#### Correspondencia:

Dr. Carlos Murillo-Nieto

E-mail: cmurillonieto@gmail.com

Recibido: 15-12-2021. Aceptado: 13-10-2023.

Citar como: Murillo-Nieto C, Valverde-Galindo LA, Meza-Flores J. Asociación de variables morfológicas de tipo de acromion con lesiones del manguito rotador por resonancia magnética nuclear. Acta Ortop Mex. 2023; 37(4): 203-206. <https://dx.doi.org/10.35366/113613>



## Introducción

El acromion es una pequeña porción de la escápula que se extiende hacia la región anterior desde la espina de la escápula. Tradicionalmente se clasifica al acromion por la forma de su superficie inferior en un plano sagital: tipo I (forma plana), tipo II (forma curva), tipo III (forma de gancho) y tipo IV (forma curvo reverso o convexo).<sup>1,2</sup>

Se ha encontrado que la morfología acromial está relacionada con la lesión del manguito rotador.<sup>3,4</sup> Se han descrito «lesiones por pinzamiento», como lo son el desgarro del manguito rotador causado por el contacto del manguito rotador con el acromion,<sup>5,6,7,8</sup> lo cual causaría lesiones dolorosas para el paciente, dificultando la movilidad y funcionalidad de la extremidad superior.<sup>9</sup>

Es por ello que, en el presente estudio planteamos la siguiente hipótesis: existe una relación lineal directa entre el tipo de acromion y las lesiones degenerativas del manguito rotador.

Nuestro objetivo es determinar la asociación entre el tipo de acromion relacionado con una mayor incidencia de ruptura de manguito rotador, mediante el análisis de la morfología acromial en estudios de imagen (resonancia magnética simple) de pacientes con sintomatología de hombro doloroso atribuible a lesiones del manguito rotador.

## Material y métodos

**Tipo de estudio y diseño:** estudio transversal, retrospectivo y descriptivo, en el cual se revisaron 273 estudios de resonancia magnética en pacientes que cumplieran los criterios de inclusión. Se reportó el tipo de acromion según la clasificación morfológica en tipo I a IV y el estado del manguito rotador: sin ruptura, ruptura parcial o ruptura completa, haciendo una comparación entre hombro derecho e izquierdo.

**Criterios de inclusión:** 1) pacientes que hayan acudido al Servicio de Traumatología y Ortopedia de un hospital privado de tercer nivel en Monterrey, México, por hombro doloroso y se les haya realizado una resonancia magnética simple de hombro. 2) Pacientes que se presenten al Servicio de Traumatología y Ortopedia con una resonancia magnética nuclear simple de hombro realizada en otra institución y el motivo de consulta sea hombro doloroso.

**Criterios de exclusión:** 1) pacientes que tengan antecedente de cirugías previas en hombro o extremidad superior. 2) Pacientes con presencia de artrosis glenohumeral como causante de hombro doloroso. 3) Pacientes con diagnóstico de fibromialgia. 3) Pacientes con trastornos psiquiátricos y que tengan antecedentes de síntomas de somatización. 4) Pacientes que se rehúsen a participar en el estudio.

**Estrategias de reclutamiento:** se realizó una selección retrospectiva de los pacientes que acudieron al Servicio de Traumatología y Ortopedia de un hospital privado en la ciudad de Monterrey, México, durante los períodos de Enero-Septiembre del año 2018, 2019 y 2020; para posteriormente

revisar los expedientes y resonancias magnéticas de dichos casos y poder recabar la información requerida para la realización de este estudio.

**Análisis estadístico:** se calcularon medidas de tendencia central y dispersión para las variables numéricas, frecuencias y porcentajes para las categóricas. Posteriormente, se realizaron pruebas de Kolmogórov-Smirnov para evaluar distribución en las variables cuantitativas. Para las variables cualitativas se utilizaron pruebas de  $\chi^2$  de homogeneidad. Un valor de  $p < 0.05$  fue considerado como estadísticamente significativo. Se utilizó SPSS Statistics versión 26.0 (IBM, Armonk, NY, USA) para Windows 7.

## Cálculo de la muestra

$$n = (Z_{\alpha}^2 * p * q) / d^2$$

donde:

n = tamaño de la muestra que se requiere.

p = proporción de sujetos portadores del fenómeno en estudio.

q = 1-p (complementario, sujetos que no tienen la variable de estudio).

d = precisión o magnitud del error que estamos dispuestos a aceptar.

$Z_{\alpha}$  = distancia de la media del valor de significación propuesto.

Tomando en cuenta que en Estados Unidos se reporta que 34% de pacientes que acuden a consulta de Traumatología y Ortopedia es a causa de hombro doloroso de origen desconocido,<sup>3</sup> tomaremos a ésta como nuestra proporción de población a estudiar. Dando un total para la muestra de 241 como mínimo para obtener un nivel de confianza de 95%, con un margen de error de 5%.

**Riesgos y beneficios:** El presente proyecto se clasifica como un estudio sin riesgo debido a que los sujetos reclutados en el presente estudio no presentaron ninguna intervención por parte del equipo de investigación. Al ser un estudio retrospectivo, no habrá beneficio directo sobre los participantes, y los beneficios representarán una generación de conocimiento que permitirá establecer medidas descriptivas para el diagnóstico y tratamiento relacionado con la entidad patológica en cuestión.

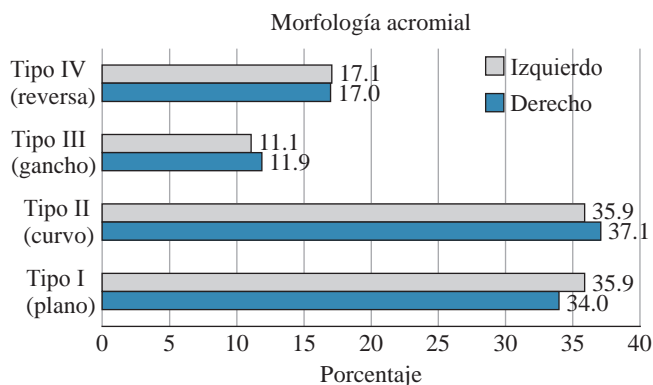
## Resultados

Se evaluaron un total de 273 pacientes, de los cuales 153 (55.4%) fueron del sexo masculino y 123 (44.6%) del femenino, siendo la distribución de sexos similar, predominando el masculino ligeramente. La edad promedio fue de 48.67 años cumplidos (rango: mínimo 11 años y máximo 89 años).

Del total de participantes se analizaron 159 hombros derechos (57.6%) y 117 hombros izquierdos (42.4%). Se

**Tabla 1: Angulación promedio del acromion.**

	Lateralidad del hombro	
	Derecho	Izquierdo
Angulación del acromion	15.99° ± 9.97° [2°-53°]	15.52° ± 9.38° [2°-50°]
Media ± desviación estándar [rango mínimo-máximo] por lateralidad de hombro. p > 0.05.		



**Figura 1:** Proporción del tipo de acromion según lateralidad del hombro.

**Tabla 2: Tipo de acromion según lateralidad del hombro.**

Tipo de acromion	Lateralidad del hombro		Total n (%)
	Derecho n (%)	Izquierdo n (%)	
I	54 (34.0)	42 (35.9)	96 (34.78)
II	59 (37.1)	42 (35.9)	101 (36.59)
III	19 (11.9)	13 (11.1)	32 (11.59)
IV	27 (17.0)	20 (17.1)	47 (17.04)
Total	159 (100.0)	117 (100.0)	276 (100.00)

realizó el promedio de medida de angulación del acromion, obteniendo para el lado derecho 15.99° ± 9.97° (rango: 2° a 53°). Para el hombro izquierdo se reportó una angulación promedio de 15.52° ± 9.38° (rango: 2° a 50°); entre hombro derecho e izquierdo se reportó una p > 0.05, estadísticamente no significativa (Tabla 1).

Se realizó descripción de prevalencia de los tipos de acromion por lado de hombro. El tipo I tuvo una frecuencia de 54 (34%) en hombro derecho y de 42 (35.9%) en hombro izquierdo; el tipo II mostró una frecuencia de 59 (37.1%) en hombro derecho y de 42 (35.9%) en hombro izquierdo; el tipo III presentó una frecuencia de 19 (11.9%) en hombro derecho y de 13 (11.1%) en hombro izquierdo; el tipo IV registró una frecuencia de 27 (17%) en hombro derecho y de 20 (17.1%) en hombro izquierdo (Figura 1 y Tabla 2).

Los resultados radiológicos del estado del manguito rotador por cada lado de hombro mostraron una prevalencia sin lesión de 52 (32.7%) hombros derechos y de 56 (47.9%) hombros izquierdos; ruptura parcial en 58 (36.5%) hombros derechos y 38 (32.5%) en hombros izquierdos; ruptura completa en 49 (30.8%) hombros derechos y 23 (19.7%) hombros izquierdos (Figura 2 y Tabla 3).

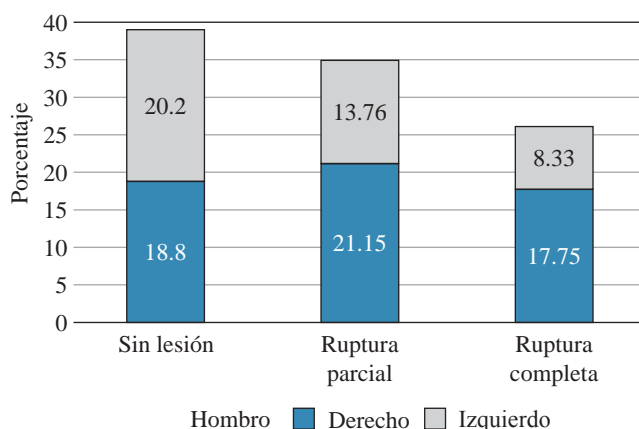
Según el coeficiente de regresión de la prueba de  $\chi^2$  se obtuvo un valor de p relacionado el lado del hombro con el tipo de acromion de 0.583, al ser este mayor que 0.05, se puede concluir que no existe asociación entre lado de hombro y el tipo de acromion.

De igual forma, según la tabla cruzada de tipo de acromion con lesión de manguito rotador se obtuvo un valor de p = 0.473, por lo que se concluye que no existe asociación entre el tipo de acromion y el estado del manguito rotador (Tabla 4).

De acuerdo con estos resultados, se aceptó la hipótesis nula ya que no existe una relación lineal directa entre el tipo de acromion y las lesiones degenerativas del manguito rotador.

### Discusión

Durante el presente estudio fue posible realizar un análisis de uno de los problemas musculoesqueléticos de ex-



**Figura 2:** Proporción del estado del manguito rotador, porcentaje de comparación entre hombro derecho e izquierdo.

**Tabla 3: Estado del manguito rotador según lateralidad del hombro.**

Manguito rotador	Lateralidad del hombro		Total n (%)
	Derecho n (%)	Izquierdo n (%)	
Sin lesión	52 (32.7)	56 (47.9)	108 (39.1)
Ruptura parcial	58 (36.5)	38 (32.5)	96 (34.7)
Ruptura completa	49 (30.8)	23 (19.7)	72 (26.2)
Total	159 (100.0)	117 (100.0)	276 (100.0)

**Tabla 4: Distribución del tipo de acromion de acuerdo al estado del manguito rotador. En proporción a 100% de la muestra (N = 276).**

Tipo de acromion	Manguito rotador		
	Sin lesión n (%)	Ruptura parcial n (%)	Ruptura completa n (%)
I	43 (15.57)	31 (11.23)	22 (7.97)
II	38 (13.76)	43 (15.57)	20 (7.24)
III	10 (3.62)	9 (3.26)	13 (4.71)
IV	17 (6.15)	13 (4.71)	17 (6.15)

p = 0.473.

tremidad superior más comunes en la población general, como lo es el hombro doloroso y la lesión del manguito rotador. Sabemos que es un problema de alta prevalencia entre la población general; se considera de origen multifactorial, por lo que fue muy importante durante el estudio tomar en cuenta diferentes variables que podían afectar una lesión del manguito rotador. Se realizó un estudio retrospectivo sobre la morfología de los tipos de acromion y su relación con rupturas del manguito rotador, se evaluaron diferentes variables tomando en cuenta la edad, género, lado afectado, angulación acromial y grado de lesión del manguito rotador.

Durante el análisis de los resultados estadísticos, se observó que la mayoría de los pacientes evaluados presentó un acromion tipo II, siendo 101 (36.59%), tal como lo referido en la literatura. Se detectaron, en promedio general, 108 (39.1%) pacientes sin datos de lesión del manguito rotador, por lo que el estado del manguito rotador más prevalente fue el sano.

Analizando los resultados del coeficiente de  $\chi^2$ , no se encontró una correlación franca al presentar una  $p = 0.473$  entre el tipo de acromion y el estado del manguito rotador, siendo ésta no significativa, a diferencia de los estudios previos realizados por Balke y colaboradores y Mayerhoefer y asociados,<sup>10,11</sup> ya que, según sus estudios, se encontró un acromion tipo IV como el más prevalente, siendo un factor de riesgo para la ruptura del manguito rotador.

## Conclusiones

Durante este estudio retrospectivo, se evaluaron mediante imagen los diferentes tipos morfológicos de acromion y su

asociación con la prevalencia en lesiones del manguito rotador. Es importante destacar que, en la literatura, el tipo de acromion que más frecuentemente se asocia a lesiones del manguito rotador es el acromion tipo IV o convexo; a diferencia de los resultados obtenidos en este estudio, en el que el tipo II presenta 15.57% de casos con ruptura parcial y 7.24% con ruptura completa, siendo éste el que mayor porcentaje de lesión presentaba de forma conjunta. Sin embargo, no se discriminó de forma inicial entre hombros sanos y hombros enfermos, por lo que el universo y la variación se amplía más a comparación de diferentes estudios que encontramos en la literatura. Se exhorta a continuar dirigiendo esfuerzos hacia la prevención y el diagnóstico de hombro doloroso, ya que es causa importante de incapacidad funcional y disminución de la calidad de vida en la población general.

## Referencias

- Guo X, Ou M, Yi G, Qin B, Wang G, Fu S, et al. Correction between the morphology of acromion and acromial angle in Chinese population: a study on 292 scapulas. *Biomed Res Int.* 2018; 2018: 3125715.
- Stehle J, Moore SM, Alaseirli DA, Debski RE, McMahon PJ. A reliable method for classifying acromial shape. *Int Biomech.* 2015; 2(1): 36-42.
- Moor BK, Bouaicha S, Rothenfluh DA, Sukthankar A, Gerber C. Is there an association between the individual anatomy of the scapula and the development of rotator cuff tears or osteoarthritis of the glenohumeral joint?: A radiological study of the critical shoulder angle. *Bone Joint J.* 2013; 95-B(7): 935-41.
- Garving C, Jakob S, Bauer I, Nadjar R, Brunner UH. Impingement syndrome of the shoulder. *Dtsch Arztebl Int.* 2017; 114(45): 765-76.
- Neer CS 2nd. Anterior acromioplasty for the chronic impingement syndrome in the shoulder: a preliminary report. *J Bone Joint Surg Am.* 1972; 54(1): 41-50.
- Chaimongkhon T, Benjachaya S, Mahakkanukrauh P. Acromial morphology and morphometry associated with subacromial impingement syndrome. *Anat Cell Biol.* 2020; 53(4): 435-43.
- Maffulli N. Clinical and biological aspects of rotator cuff pathology. *Sports Med Arthrosc Rev.* 2011; 19(3): 183.
- Inklebarger J, Gyer G, Parkunan A, Galanis N, Michael J. Rotator cuff impingement associated with Type III acromial morphology in a young athlete—a case for early imaging. *J Surg Case Rep.* 2017; 2017(1): rjw234.
- Roidis NT, Motamed S, Vaishnav S, Ebramzadeh E, Karachalios TS, Itamura JM. The influence of the acromioclavicular joint degeneration on supraspinatus outlet impingement and the acromion shape. *J Orthop Surg (Hong Kong).* 2009; 17(3): 331-4.
- Balke M, Schmidt C, Dedy N, Banerjee M, Bouillon B, Liem D. Correlation of acromial morphology with impingement syndrome and rotator cuff tears. *Acta Orthop.* 2013; 84(2): 178-83.
- Mayerhoefer ME, Breitenseher MJ, Wurnig C, Roposch A. Shoulder impingement: relationship of clinical symptoms and imaging criteria. *Clin J Sport Med.* 2009; 19(2): 83-9.