

Caso clínico

doi: 10.35366/113967

Reconstrucción de neuroma de nervio radial superficial con injerto autólogo de nervio sural: presentación de dos casos

Reconstruction of painful neuroma of superficial branch of radial nerve after first dorsal compartment release: presentation of two cases

Martínez-Peniche JL,* Hernández-Méndez-Villamil E,† Haquet-Guerrero PJ,§ Espinosa-Gutiérrez AJ[¶]

Centro Médico ABC. Ciudad de México, México.

RESUMEN. Introducción: las lesiones iatrogénicas de nervio son complicaciones devastadoras de cualquier procedimiento quirúrgico. Ocasionan pérdida motora, dolor y formación de neuromas. En el abordaje para la liberación del primer compartimiento extensor de la muñeca, la rama superficial del nervio radial debe identificarse y protegerse previo a la liberación tendinosa. La lesión de este nervio sensitivo puede ocasionar dolor postoperatorio clínicamente significativo. La reconstrucción nerviosa con nervio autólogo ha demostrado en diversos escenarios buenos resultados para mejorar el dolor y recuperar la conducción nerviosa. **Presentación de los casos:** se presentan dos casos de mujeres adultas (F/47 y F/51) con antecedente de liberación de primer compartimiento dorsal de muñeca en otro centro hospitalario. Desarrollaron posteriormente dolor incapacitante y alodinia en sitio quirúrgico, así como limitación funcional. Fueron evaluadas y diagnosticadas como neuroma de rama superficial del nervio radial. No hubo mejoría con terapia física, por lo que se realizó reconstrucción nerviosa con injerto autólogo de nervio sural. Ambas pacientes tuvieron alivio del dolor de EVA 9-10 hasta EVA 1-2. A los cuatro meses de seguimiento, las dos mujeres recuperaron parcialmente la sensibilidad distal al sitio del neuroma, sin recurrencia del dolor presentado. **Conclusiones:** los neuromas son complicaciones devastadoras que ocurren con lesiones inadvertidas de nervios motores y sensitivos. La reconstrucción con nervio autólogo es una excelente opción para reconstrucción de pequeños tramos de nervio periférico.

Palabras clave: neuroma, reconstrucción, injerto autólogo, nervio sural.

ABSTRACT. Introduction: nerve lesions are potentially catastrophic injuries. They can cause motor loss, severe pain and neuroma formation. The superficial branch of the radial nerve is at risk during first dorsal compartment release, its injury can cause neuroma formation. Autologous nerve reconstruction is the gold standard for treatment of small nerve gaps. **Cases presentation:** we present two cases of adult women (F/47 y F/51) with a prior history of first dorsal compartment release in another institution. Both patients developed debilitating neuropathic pain, as well as allodynia in the surgical site. They were diagnosed with superficial radial nerve neuroma. Oral medication and physical therapy was attempted without success. Surgical exploration and autologous nerve reconstruction was performed. Both patients had excellent relief of pain from visual analogue scale (VAS 9-10 to VAS 1-2). Postoperatively, both patients recovered partial sensitivity to pain in the zones distal to the repair. **Conclusions:** neuromas are feared complications that occur with unrecognized nerve lesions during surgery, they are difficult to treat and require multidisciplinary management. These two cases demonstrate that autologous nerve reconstruction is an excellent option for recovering function in small gaps of nerve tissue.

Keywords: neuroma, reconstruction, autologous graft, sural nerve.

Nivel de evidencia: IV

* Cirujano ortopedista, Cirugía de Mano y Microcirugía. Centro Médico ABC. Ciudad de México.

† Médico adscrito al servicio de Mano y Microcirugía. Instituto Nacional de Rehabilitación «Luis Guillermo Ibarra Ibarra», Ciudad de México.

§ Médico residente de Alta Especialidad, Cirugía de Mano y Microcirugía. Instituto Nacional de Rehabilitación «Luis Guillermo Ibarra Ibarra», Ciudad de México.

¶ Jefe de división. Servicio de Mano y Microcirugía. Instituto Nacional de Rehabilitación «Luis Guillermo Ibarra Ibarra», Ciudad de México.

Correspondencia:

Jorge Luis Martínez-Peniche

Centro Médico ABC, México.

E-mail: jorchmartinez@gmail.com

Recibido: 15-08-2023. Aceptado: 17-09-2023.

Citar como: Martínez-Peniche JL, Hernández-Méndez-Villamil E, Haquet-Guerrero PJ, Espinosa-Gutiérrez AJ. Reconstrucción de neuroma de nervio radial superficial con injerto autólogo de nervio sural: presentación de dos casos. Acta Ortop Mex. 2023; 37(5): 314-317. <https://dx.doi.org/10.35366/113967>



Introducción

Los neuromas son cúmulos fibrosos, con mínimo aporte vascular, en cuyo interior se encuentran múltiples terminaciones nerviosas libres originadas de un nervio previamente sano.¹ Aunque los nervios tienen capacidad intrínseca de regeneración, los traumatismos neurales ocasionan el crecimiento de axones dentro de una cicatriz fibrosa, lo que impide su recuperación funcional.²

Existen dos tipos de neuromas: el neuroma terminal y el neuroma en continuidad. Los neuromas terminales se caracterizan por ser de forma bulbosa, sin contacto con el cabo nervioso distalmente seccionado. Este tipo de neuromas se caracterizan por surgir con lesiones completas de los nervios, también llamadas neurotmesis.² El potencial de regeneración espontánea de un nervio seccionado es prácticamente nulo, dada la separación física de los extremos nerviosos afectados.

Los neuromas en continuidad, como el nombre sugiere, surgen dentro del mismo nervio, presentándose posterior a un aplastamiento, corte parcial o estiramiento del nervio. Surgen posterior a lesiones del tejido intraneural, pero con el epineuro intacto.³ Estos neuromas son usualmente fusiformes y se encuentran a lo largo del segmento nervioso lesionado.²

Los neuromas, al tener fibras nerviosas libres, pueden ocasionar dolor por la tracción o isquemia de los axones involucrados.² También puede existir dolor neuropático relacionado con la despolarización espontánea de fibras nociceptivas.⁴ Clínicamente, se pueden presentar como dolor (principalmente ardoroso/quemante), parestesias, intolerancia al frío, sensación de descarga eléctrica, entre otras.⁵

Esta patología es de tratamiento complejo; sólo pequeños porcentajes de pacientes obtienen alivio significativo del dolor con una sola intervención, ya sea farmacológica o quirúrgica.⁶ Las principales modalidades de tratamiento no quirúrgico son farmacológico, principalmente analgésicos opioides y no esteroideos, neuromoduladores (p. ej. gabapentina), antidepresivos, vitaminas, capsaicina y toxina botulínica.⁷ También existen modalidades de terapia física como estimulación eléctrica transcutánea y transcraneal, terapia manual y terapia de espejos.⁷

Los tratamientos quirúrgicos son variados y han mostrado resultados mixtos. El tratamiento más utilizado, la resección del neuroma y la transposición del nervio restante en músculo inervado, cuenta con una tasa de éxito de aproximadamente 70% para alivio del dolor.⁵ Se han desarrollado más técnicas como la reconstrucción en tramos cortos de nervio, la utilización de conductos biológicos y procedimientos avanzados como la reinervación muscular selectiva e interfaces regenerativas para nervio periférico.⁸

Reconstruir un nervio afectado por un neuroma ha demostrado su utilidad en repetidas ocasiones.⁵ Tradicionalmente, se han utilizado injertos autólogos como el nervio sural o braquial cutáneo medial; sin embargo, éstos tienen el riesgo inherente de desarrollar un neuroma doloroso en

el sitio donador.⁵ En caso de estar disponible, el aloinjerto de nervio procesado es una buena opción para la reconstrucción de nervio, con resultados clínicos satisfactorios.⁹

A continuación, se presentan dos casos de neuromas de nervio superficial radial que fueron reconstruidos con nervio autólogo.

Presentación de los casos

Caso 1. Paciente de sexo femenino de 47 años. Fue diagnosticada con tendinitis de De Quervain en otra institución y sometida a liberación de primera corredera extensora. Meses después de la intervención inicial, comienza con dolor incapacitante localizado sobre cicatriz quirúrgica previa. Es referida a nuestro Servicio de Cirugía de Mano y Microcirugía.

Al interrogatorio, la paciente refiere dolor incapacitante, de características ardorosas/urentes y ocasionales descargas eléctricas sobre cicatriz quirúrgica. Distal al sitio quirúrgico, la paciente refería hipoestesias en dorso de pulgar e índice. A la exploración física, se encuentra cicatriz quirúrgica lineal de 1 cm proximal a estiloides radial derecha, adherencia de cicatriz a planos profundos. Presentaba dolor en reposo sobre herida quirúrgica y alodinia al roce sobre herida quirúrgica, evaluado con escala visual analógica (EVA) del dolor 9-10. También presentaba dolor a la extensión de pulgar, con fuerza del *extensor pollicis longus* 5/5. Se integró el diagnóstico de neuroma postquirúrgico de nervio radial superficial.

Se indicó inicialmente analgesia farmacológica vía oral y terapia física analgésica a cargo del Servicio de Rehabilitación; sin embargo, no hubo mejoría de los síntomas dolorosos y se decidió realizar exploración quirúrgica, retiro del neuroma y reconstrucción del nervio con autoinjerto de nervio sural.

En sala de operaciones, previo a la inducción anestésica, se marcó el sitio con mayor dolor y se planificó abordaje amplio en zigzag (*Figura 1*). Posterior a la exploración, se encontró con un neuroma en continuidad de la rama lateral del nervio radial superficial (*Figura 2*). Se retiró el neuroma con bisturí hasta encontrar fascículos de apariencia sana. Se midió la brecha entre los cabos y se encontró brecha de aproximadamente 3 cm. Se decidió tomar injerto de nervio

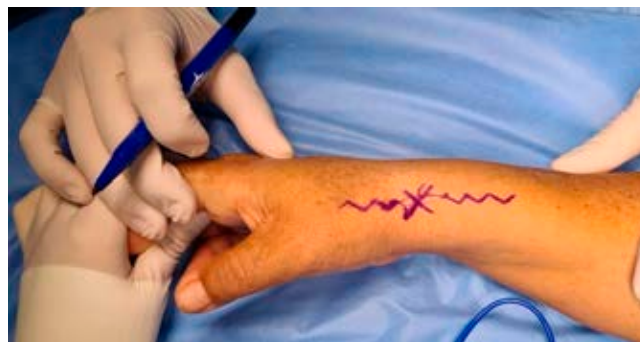

Figura 1: Marcaje con «X» de sitio doloroso y abordaje amplio en zigzag.

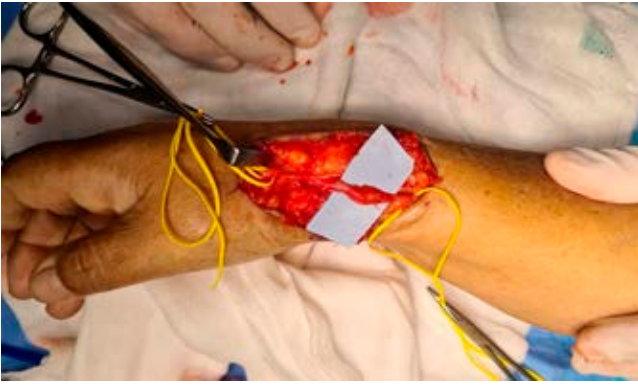

Figura 2: Neuroma de la rama lateral del nervio radial superficial.

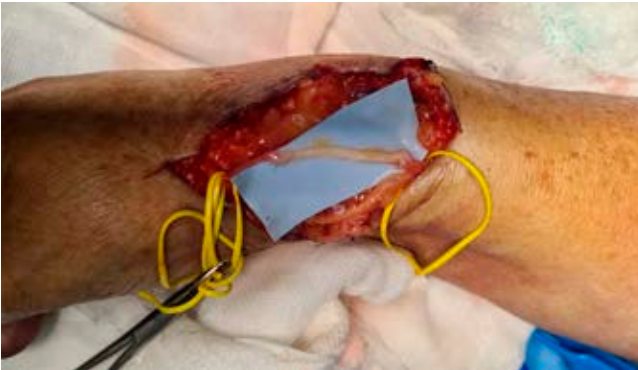

Figura 3: Reconstrucción de neuroma con autoinjerto de nervio sural, sutura término-terminal.

sural para reconstruir el nervio lesionado. Se realizó abordaje abierto para exposición de nervio sural mediante incisión de 15 cm en borde posterolateral de pierna derecha, tomando como referencia anatómica una línea imaginaria entre tendón calcáneo y maléolo lateral. Se expuso nervio sural, se tomó injerto de nervio sural de 4 cm y los muñones remanentes se enterraron en tejido muscular adyacente.

Con suturas epineurales de nylon 8-0 se realizó la reconstrucción del nervio, conectando sus dos extremos con el injerto de nervio sural (Figura 3). Posterior al procedimiento, se cerraron las incisiones y transcurrió su postoperatorio sin inconvenientes. Inmediatamente después de su intervención, la paciente refirió alivio casi completo del dolor previo y en el seguimiento meses posterior a la cirugía, recuperó parcialmente la sensibilidad del dorso del pulgar y dedo índice.

Caso 2. Paciente de sexo femenino de 51 años. Ella fue intervenida de liberación de primer compartimento extensor meses previos a su valoración inicial. Reporta que, después de la cirugía inicial, se obtuvo alivio de los síntomas y se agregó disminución de la sensibilidad en dorso de mano. Posterior a esto, desarrolló dolor intenso, de tipo eléctrico en cicatriz quirúrgica y persistía la hipoestesia distal.

Es valorada en la consulta externa de cirugía de mano; durante el interrogatorio manifiesta síntomas dolorosos tipo

eléctrico sobre cicatriz quirúrgica, evaluación con EVA 8-9 y disminución funcional severa por el dolor. A la exploración física, se encontró cicatriz intensamente dolorosa a la palpación, masa subcutánea concordante con zona dolorosa e hipoestusias de dorso de la mano distal a la cicatriz.

Igualmente, se diagnosticó neuroma postquirúrgico de nervio radial superficial y se indicó terapia física analgésica, con poco éxito. Ante la persistencia de los síntomas, se procedió a exploración quirúrgica.

Durante la exploración en el quirófano se encontró sección completa del nervio radial superficial en su rama lateral. Proximal a la lesión, se detectó crecimiento neural compatible con neuroma terminal (Figura 4). Se retiró neuroma y muñón distal hasta observar nervio de apariencia sana mediante brote de fascículos y se realizó reconstrucción de nervio con autoinjerto de nervio sural (Figura 5). El autoinjerto de nervio sural fue cosechado mediante abordaje abierto de 15 cm en región posterolateral de pierna ipsilateral.

En su postoperatorio, refirió alivio del dolor, evaluado mediante EVA. La EVA disminuyó de 8-9 preoperatorio a

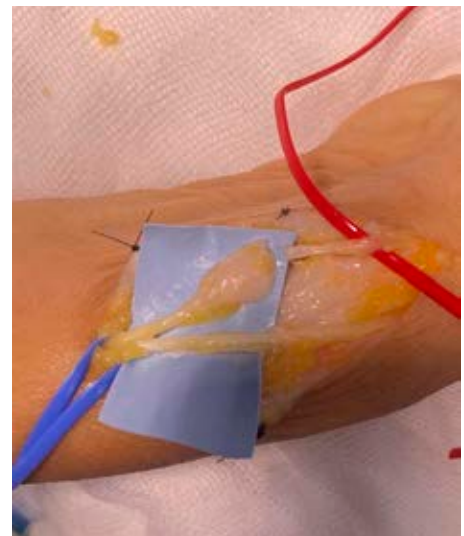


Figura 4: Neuroma terminal, rama lateral de nervio radial superficial.

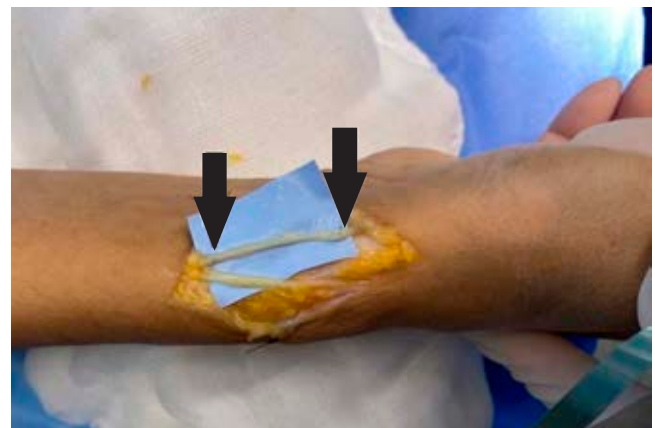


Figura 5: Neuroma reconstruido. Flechas: sitios de sutura de injerto con nervio nativo.

2-3 postoperatorio. Cursó con adherencias de cicatriz que requirieron terapia física para su tratamiento, con buen alivio del dolor postoperatorio y recuperación parcial de la sensibilidad en dorso de mano y dedos índice y pulgar.

Análisis

Los casos presentados evidencian una complicación de la cirugía de primer compartimiento extensor o tendinitis de De Quervain. En este procedimiento, uno de los pasos críticos es la identificación de las ramas sensitivas del nervio superficial radial.¹⁰ Este riesgo puede disminuir al utilizar torniquetes para trabajar en un campo quirúrgico sin sangre y utilizar disección gentil para referir los nervios observados en el abordaje. Las lesiones nerviosas del nervio superficial radial pueden ocasionar dolor postoperatorio y formación de neuromas.

Los neuromas siempre son un reto diagnóstico y terapéutico, y su tratamiento debe ser multimodal para mejorar su pronóstico.⁶ La reconstrucción del nervio afectado es la opción quirúrgica más anatómica para el tratamiento de los neuromas; sin embargo, esta alternativa al tratamiento está limitada por factores anatómicos y funcionales del paciente. Uno de los requisitos fundamentales para la reconstrucción nerviosa es la presencia de nervio sano proximal y distal al neuroma.⁵ En caso de no haber nervio sano distal a la lesión, se deben considerar otras opciones de tratamiento como neurorrafias término-laterales, enterrar el nervio en tejido adyacente o ablación nerviosa proximal.

La reconstrucción con nervio autólogo es el estándar de oro para la reconstrucción nerviosa, pero tiene la desventaja de la obligatoria morbilidad del nervio donador (pérdida de la sensibilidad, dolor, cicatriz, entre otras).¹¹ La toma de injerto de nervio sural, por ejemplo, ocasiona pérdida de la sensibilidad en 92% de los casos, síntomas dolorosos en la pierna en casi 20% y limitación para las actividades de la vida diaria en 5%.¹² Esta opción no requiere de inmunosupresión y utiliza principalmente nervios puramente sensitivos que se pueden considerar «dispensables», como el nervio sural y nervios cutáneos mediales del brazo.

Como opción terapéutica se han estudiado los aloinjertos de nervio humano, que consisten en nervios completos e injertos procesados acelulares con estructuras fasciculares conservadas.¹³ Estos aloinjertos e injertos acelulares han demostrado buena recuperación funcional en defectos nerviosos menores a 6 mm, pero han tenido resultados menos alentadores en defectos grandes o reconstrucción de nervios mixtos sensitivos y motores.¹⁴

En los dos casos presentados, el estudio histopatológico de la masa reseca fue compatible con neuromas, al contener fibras nerviosas desorganizadas contenidas en una matriz de tejido fibroso. Igualmente, la reconstrucción nerviosa permitió el crecimiento neuronal organizado y la recupera-

ción parcial de la sensibilidad distal a la zona lesionada. El tratamiento ofrecido a las pacientes se considera el estándar de oro para reconstrucción de neuromas, por lo que aumenta la posibilidad de tener resultados satisfactorios.

Conclusiones

Una prolija técnica quirúrgica puede disminuir la incidencia de complicaciones nerviosas en los abordajes quirúrgicos de la liberación de primer compartimiento extensor de la muñeca. Los neuromas son complicaciones difíciles de tratar y se benefician de un manejo multidisciplinario para obtener mejores resultados. Los injertos autólogos de nervio son el estándar de oro para reconstrucción nerviosa cuando no se puede obtener con los cabos nativos una reparación libre de tensión. Presentan buenos resultados en nervios puramente sensitivos y resultados mixtos en nervios motores y sensitivos.

Referencias

1. Scadding JW. Development of ongoing activity, mechanosensitivity, and adrenaline sensitivity in severed peripheral nerve axons. *Exp Neurol.* 1981; 73(2): 345-64.
2. Spinazzi EF, Upadhyayula PS, Winfree CJ. Chapter 207: diagnosis and management of painful neuromas. In: Winn HR, editor. *Youmans and Winn neurological surgery.* 8th ed. Philadelphia, PA: Elsevier; 2023. pp. 1566-70.
3. Wood MD, Johnson PJ, Myckatyn TM. Anatomy and physiology for the peripheral nerve surgeon. In Mackinnon SE, editor. *Nerve surgery.* New York: Thieme Publishers; 2015.
4. Wall PD, Gutnick M. Properties of afferent nerve impulses originating from a neuroma. *Nature.* 1974; 248(5451): 740-3.
5. Eberlin KR, Ducic I. Surgical algorithm for neuroma management: a changing treatment paradigm. *Plast Reconstr Surg Glob Open.* 2018; 6(10): e1952. doi: 10.1097/GOX.0000000000001952.
6. Kalso E, Aldington DJ, Moore RA. Drugs for neuropathic pain. *BMJ.* 2013; 347: f7339.
7. Liu Y, Kao DS. Nonsurgical approaches to neuroma management. *Hand Clin.* 2021; 37(3): 323-33.
8. Starr BW, Chung KC. Traditional neuroma management. *Hand Clin.* 2021; 37(3): 335-44.
9. Souza JM, Purnell CA, Cheesborough JE, Kelikian AS, Dumanian GA. Treatment of foot and ankle neuroma pain with processed nerve allografts. *Foot Ankle Int.* 2016; 37(10): 1098-105.
10. Sears ED, Fujihara N, Chung KC. Release of De Quervain tenovaginitis. In: Chung KC, editor. *Operative techniques: hand and wrist surgery.* Philadelphia, PA.: Elsevier; 2018.
11. Radtke C, Kocsis JD, Reimers K, Allmeling C, Vogt PM. Sural nerve defects after nerve biopsy or nerve transfer as a sensory regeneration model for peripheral nerve conduit implantation. *Med Hypotheses.* 2013; 81(3): 500-2. doi: 10.1016/j.mehy.2013.06.020.
12. Ducic I, Yoon J, Buncke G. Chronic postoperative complications and donor site morbidity after sural nerve autograft harvest or biopsy. *Microsurgery.* 2020; 40(6): 710-6. doi: 10.1002/micr.30588.
13. Rinker B, Liao JY. A prospective randomized study comparing woven polyglycolic acid and autogenous vein conduits for reconstruction of digital nerve gaps. *J Hand Surg Am.* 2011; 36(5): 775-81.
14. Rbia N, Shin AY. The role of nerve graft substitutes in motor and mixed motor/sensory peripheral nerve injuries. *J Hand Surg Am.* 2017; 42(5): 367-77. doi: 10.1016/j.jhssa.2017.02.017.