

## Revista Mexicana de Patología Clínica

Volumen 46  
Volume

Número 3  
Number

Julio-Septiembre 1999  
July-September

*Artículo:*

### Tinta china modificada para la detección de formas encapsuladas de Blastocystis hominis

Derechos reservados, Copyright © 1999:  
Federación Mexicana de Patología Clínica, AC

Otras secciones de  
este sitio:

- 👉 [Índice de este número](#)
- 👉 [Más revistas](#)
- 👉 [Búsqueda](#)

*Others sections in  
this web site:*

- 👉 [Contents of this number](#)
- 👉 [More journals](#)
- 👉 [Search](#)

# Tinta china modificada para la detección de formas encapsuladas de **Blastocystis hominis**

**Palabras clave:** Blastocystis hominis, protozoosis intestinales, enfermedades parasitarias, técnicas y procedimientos de laboratorio.

**Key words:** Blastocystis hominis, protozoan infection, parasitic disease, laboratory techniques and procedures.

Recibido: 24/05/99  
Aceptado: 20/09/99

Rito Zerpa\*, Luis Huicho\*

\* Instituto de Salud del Niño. Universidad Nacional Mayor de San Marcos.

Correspondencia:

Dr. Rito Zerpa Larrauri  
Servicio de Microbiología  
Instituto de Salud del Niño  
Av. Brasil 600. Lima 05 - Perú  
Fono: 423 3452/ fax 425 1840  
E-mail postmast@isn.sld.pe

## Resumen

184

Se estudió la presencia de formas encapsuladas de *Blastocystis hominis* en 400 muestras fecales de pacientes pediátricos en los que se había detectado previamente este agente con salino y lugol. Se utilizó la técnica de tinta china modificada para visualizar la cápsula. De ese total, 120 muestras (30%) resultaron positivas. Se propone el uso de esta técnica para identificar las formas encapsuladas de *B. hominis*, puesto que la cápsula podría ser un factor de patogenicidad del agente.

## Introducción

**B**lastocystis hominis es un agente cuya patogenicidad es controversial hasta la actualidad y el significado de su presencia en personas inmunocompetentes no ha sido determinado.<sup>1,2</sup> Consecuentemente, no están claras las indicaciones sobre la necesidad de tratamiento y la eficacia de las estrategias de terapia antimicrobiana.<sup>1,2</sup> Hay autores que consideran a *B. hominis* como un patógeno emergente.<sup>3</sup>

En relación a la morfología del agente, las muestras de cultivo han reportado tres formas principales: vacuolar, amebode y granular. Algunos reportes provenientes de material fecal e intestinal

## Summary

The presence of capsulated forms of *Blastocystis hominis* was assessed in 400 fecal samples from pediatric patients in whom this agent had previously been shown through saline and lugol wet mounts. A modified India ink techniques was used to visualize the capsule. Overall, 120 (30%) of the sample were positive. The use of this technique is proposed to identify capsulated forms of *B. hominis*, as the capsule may be a pathogenicity factor for the agent.

han indicado formas adicionales, si bien la forma encapsulada ha sido mencionada muy pocas veces en la literatura y ha requerido del uso de microscopio DIC, que no es fácilmente disponible.<sup>1</sup>

Nosotros hemos reportado previamente la coloración de tinta china modificada para la detección de *Cryptococcus neoformans* en muestras de líquido cefalorraquídeo.<sup>4</sup> *C. neoformans* es un agente que posee cápsula, y la mencionada técnica permite visualizar con nitidez tanto la cápsula como las estructuras internas del organismo, por lo que pensamos que se pudiera evaluar en el estudio de formas encapsuladas de *B. hominis*. El uso de microscopio óptico en las preparaciones positivas a

B. hominis usando montaje húmedo con salino y lugol no permite identificar las formas capsuladas de *Blastocystis*.

El presente estudio se realizó con el objetivo de demostrar la utilidad de la técnica de tinta china modificada en la identificación de formas encapsuladas de *Blastocystis hominis* provenientes de muestras fecales.

## Material y métodos

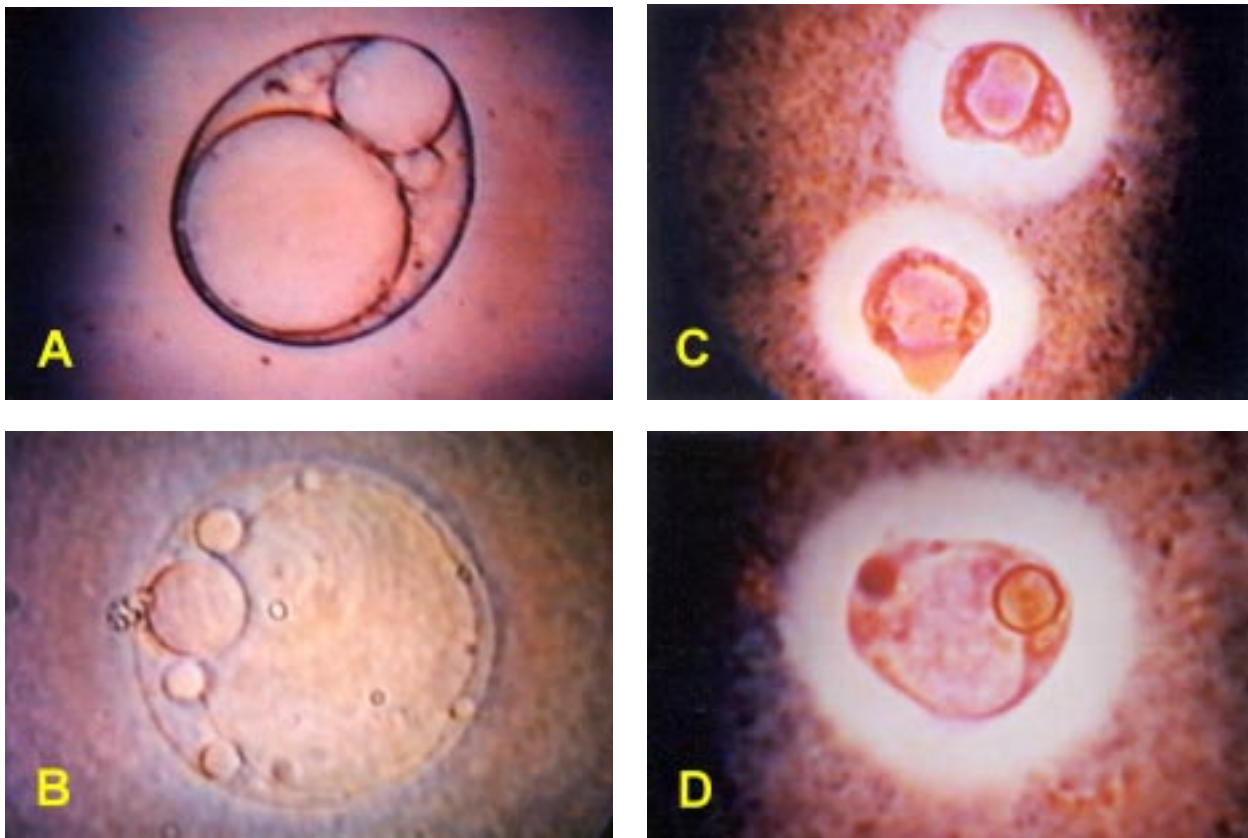
Se estudiaron 400 muestras de heces positivas para B. hominis de enero a febrero de 1998, utilizando la coloración de tinta china modificada. EL diagnóstico previo de positividad para B. hominis se realizó en la for-

ma tradicional, con base en el hallazgo del organismo en sus formas vacuoladas o con cuerpo central.

La técnica consiste en depositar en una lámina portaobjetos una gota de la muestra de heces si es líquida o una suspensión de materia fecal en salino en un volumen similar, si las heces son formadas. Se agrega una gota de mercurio cromo al 2%, se mezcla y se adiciona una pequeña gota de tinta china. Se mezcla y se cubre con una laminilla cubreobjetos para la observación microscópica correspondiente.

## Resultados

Se encontró B. hominis encapsulado en 120 (30%) de las muestras estudiadas. En ninguna de estas mues-



**Figura 1.** Fotomicrografías de *Blastocystis hominis* de preparaciones en montaje húmedo. Paneles **A** y **B**: preparaciones en solución salina, *Blastocystis hominis* no encapsulado en sus formas típicas con cuerpo central o vacuolada y núcleos periféricos, tamaño 10  $\mu\text{m}$  y 8  $\mu\text{m}$  respectivamente; **C**: preparaciones con la técnica de tinta china modificada, dos formas con cuerpo central y cápsula, la cual se nota como un halo blanco circundante, tamaño 8  $\mu\text{m}$ ; **D**: forma vacuolada encapsulada, tamaño 12  $\mu\text{m}$ .

tras se pudo observar con claridad las formas encapsuladas del agente utilizando las preparaciones a base de salino y lugol.

Con la técnica de tinta china modificada la cápsula del parásito se visualiza como un halo refringente circundante, en forma similar a lo reportado por nosotros para *Cryptococcus neoformans*.

La figura 1 corresponde a fotomicrografías del organismo en montaje húmedo con salino y lugol (paneles A y B). En los paneles C y D se muestra al organismo con cápsula utilizando la técnica de tinta china modificada.

## Discusión

La patogenicidad de *B. hominis* continúa siendo un tema de controversia, fundamentalmente porque los estudios realizados han tenido limitaciones metodológicas que no permiten llegar a conclusiones definitivas sobre la relación causal entre la presencia y las manifestaciones clínicas que muestran los pacientes.

La presencia de cápsula ha sido demostrada como un factor de patogenicidad en diversos microorganismos, incluyendo bacterias tales como *Streptococcus pneumoniae*, *Haemophilus influenzae*, *Bacteroides fragilis*, y en hongos como *Cryptococcus neoformans*. Si se dispone de una técnica que permita identificar con facilidad la mayoría de organismos de *B. hominis* que poseen cápsula, será factible llevar a cabo estu-

dios que permitan conocer si la presencia de dicha cápsula se correlaciona con características de virulencia tanto *in vitro* como *in vivo*. Particularmente, podría facilitar estudios de casos y controles en los que se evalúe la frecuencia con la que se presentan las formas encapsuladas. Una hipótesis de trabajo que planteamos y que requiere estudios como los mencionados, es que las formas encapsuladas se encuentran en mayor proporción en pacientes con síntomas que en controles asintomáticos.

La técnica de tinta china modificada ofrece varias ventajas, es simple, rápida, de bajo costo y no requiere de un microscopio especial. Adicionalmente, permite visualizar tanto la cápsula como algunas estructuras internas del agente. Finalmente, permite la visualización del parásito con diferentes tonalidades de color, igual que en los casos previamente reportados de meningitis por *Cryptococcus neoformans*.

## Bibliografía

1. Zierdt CH. *Blastocystis hominis*-Past and future. *Clin Microbiol Rev* 1991; 4: 61-79.
2. Stenzel DJ, Boreham PFL. *Blastocystis hominis* revisited. *Clin Microbiol Rev* 1996; 9: 563-84.
3. Bernal R, Hernández G, Ramírez EC, Gámez A, Martínez LG. Protozoos emergentes. Comparación de tres métodos de identificación. *Rev Mex Patol Clin* 1998; 45: 193-9.
4. Zerpa R, Huicho L, Guillén A. Modified india ink preparation for *Cryptococcus neoformans* in cerebrospinal fluid specimens. *J Clin Microbiol* 1996; 34: 2290-1.