

Revista Mexicana de Patología Clínica

Volumen
Volume 49

Número
Number 1




Enero-Marzo
January-March 2002

Artículo:

Caso misterioso

Derechos reservados, Copyright © 2002:
Federación Mexicana de Patología Clínica, AC

**Otras secciones de
este sitio:**

-  [Índice de este número](#)
-  [Más revistas](#)
-  [Búsqueda](#)

***Others sections in
this web site:***

-  [Contents of this number](#)
-  [More journals](#)
-  [Search](#)



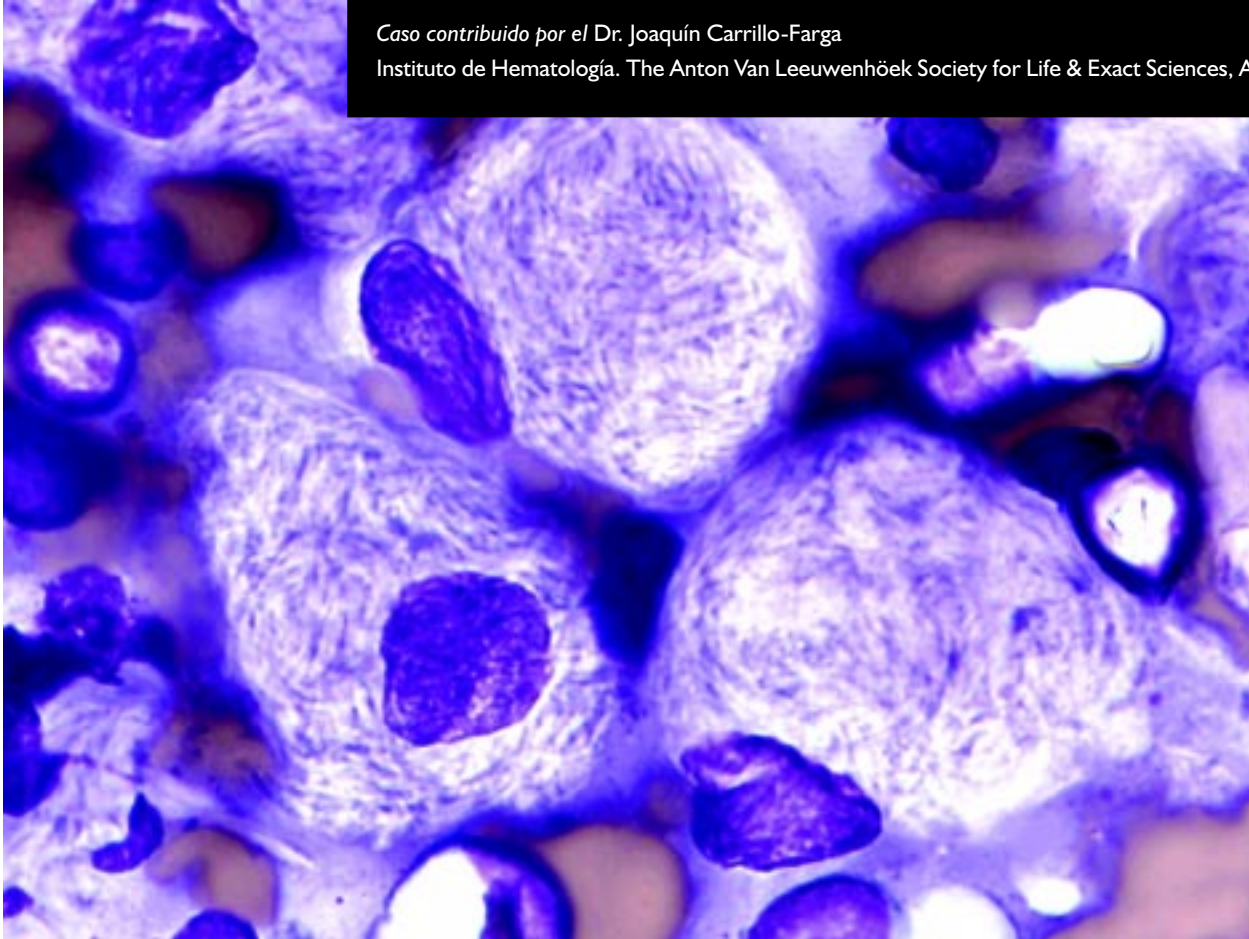
www.medigraphic.com

Caso misterioso

Paciente masculino de 30 años de edad con esplenomegalia que llega hasta la fosa iliaca derecha y datos de hiperesplenismo. No hay datos de retraso psicomotor. Se realizó esplenectomía. Impronta de bazo teñida con Wright.

Caso contribuido por el Dr. Joaquín Carrillo-Farga

Instituto de Hematología. The Anton Van Leeuwenhøek Society for Life & Exact Sciences, A.C.



69

La respuesta al caso misterioso es la siguiente:
Enfermedad de Gaucher del adulto

