

Revista Mexicana de Patología Clínica

Volumen
Volume 49

Número
Number 4

Octubre-Diciembre
October-December 2002

Artículo:

Caso misterioso

Derechos reservados, Copyright © 2002:
Federación Mexicana de Patología Clínica, AC

Otras secciones de
este sitio:

- 👉 [Índice de este número](#)
- 👉 [Más revistas](#)
- 👉 [Búsqueda](#)

*Others sections in
this web site:*

- 👉 [Contents of this number](#)
- 👉 [More journals](#)
- 👉 [Search](#)



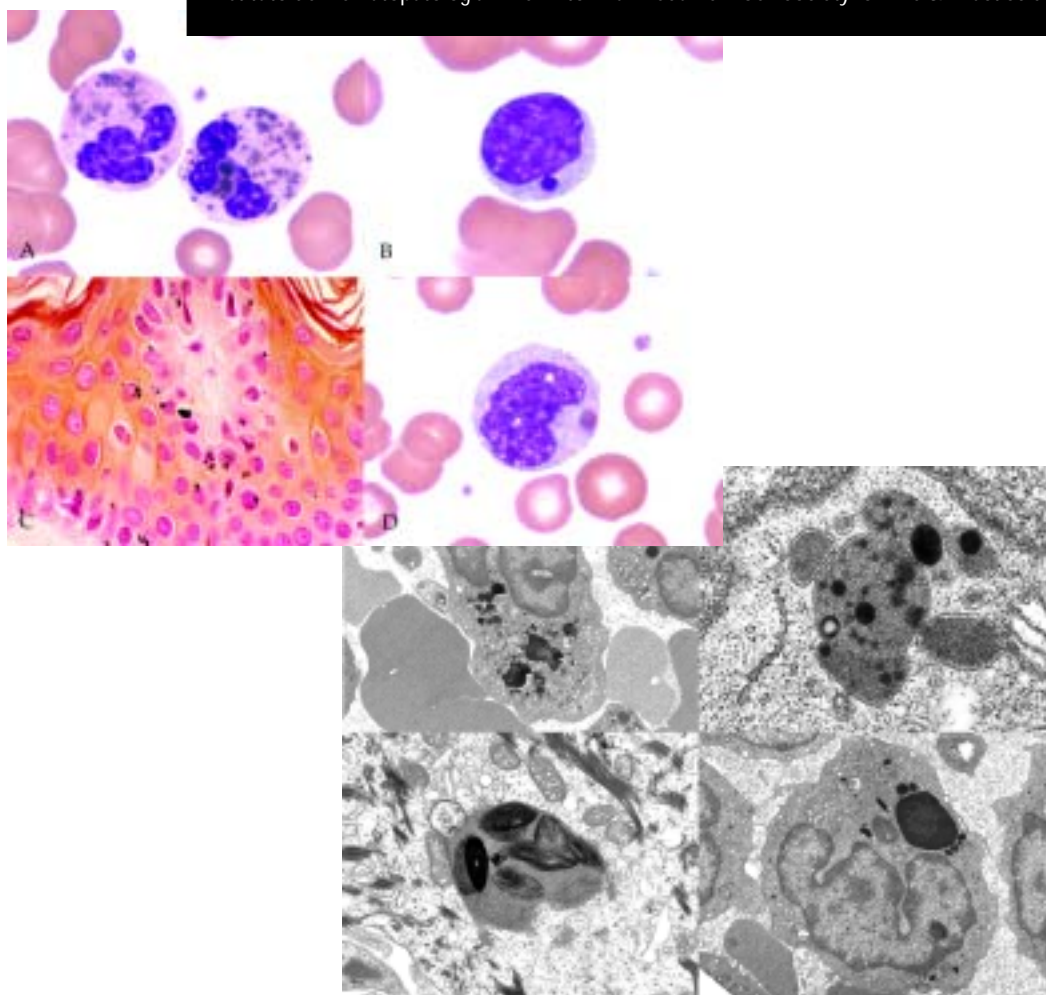
[Medigraphic.com](http://www.Medigraphic.com)

Caso misterioso

Sin datos clínicos.

En la figura 1, las fotomicrografías A, B y D, corresponden a frotis de sangre teñidos con Wright. La figura C corresponde a un corte de piel teñido con la técnica de Fontana Masson para melanina. La figura 2 corresponde a las mismas células, en el mismo orden, observadas con microscopía electrónica de transmisión.

Caso contribuido por el Dr. Joaquín Carrillo-Farga y la QFB María Teresa Amador Guerrero. Instituto de Hematopatología. The Anton Van Leeuwenhoek Society for Life & Exact Sciences. A.C.



La respuesta al caso misterioso es la siguiente:

Enfermedad de Béguez-Chédiaq-Higashi. Las células en sangre corresponden a dos neutrófilos, un linfocito

y un monocito con gránulos anormales gigantes citoplásmicos. En el corte de piel se observan melanomas gigantes. En esta enfermedad existe deficiencia de la proteína LYST involucrada en

la formación normal de gránulos dermídicos y en la distribución y tránsito normales de las proteínas que llegan al aparato de Golgi provenientes del retículo endoplásmico rugoso.