

Revista Mexicana de Patología Clínica

Volumen
Volume **50**

Número
Number **3**

Julio-Septiembre
July-September **2003**

Artículo:




Teniasis por *Taenia saginata*

Derechos reservados, Copyright © 2003:
Federación Mexicana de Patología Clínica, AC

**Otras secciones de
este sitio:**

-  [Índice de este número](#)
-  [Más revistas](#)
-  [Búsqueda](#)

***Others sections in
this web site:***

-  [Contents of this number](#)
-  [More journals](#)
-  [Search](#)



Medigraphic.com

Zoonosis parasitarias.

Teniasis por *Taenia saginata*

Teodoro Carrada Bravo*

* Hospital General de Zona y Medicina Familiar 2. Instituto Mexicano del Seguro Social.

Correspondencia:

Teodoro Carrada Bravo

Av. Reforma No. 702, Fraccionamiento Gámez. C.P. 36670, Irapuato, Guanajuato, México. E-mail: teocamx@yahoo.es teocamx@hotmail.com

Recibido: 24/04/2003
Aceptado: 19/05/2003

Si bien la parasitosis intestinal causada por *Taenia saginata* no causa lesiones de gravedad en el huésped, sí es importante establecer con certeza

su identificación diagnóstica para descartar que se trate de *Taenia solium*, ya que la presencia de ésta conlleva el alto riesgo de que cada uno de los miles

160

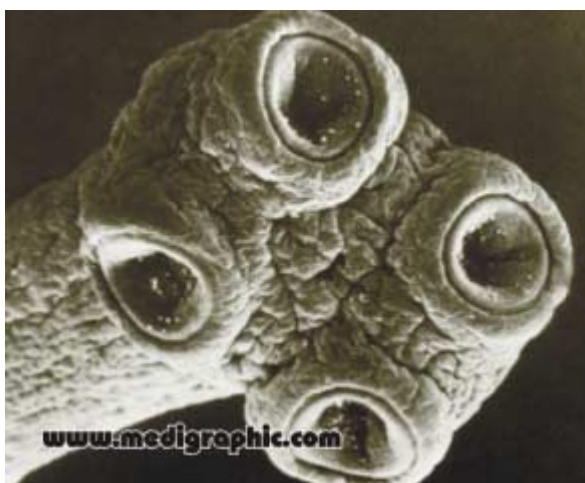

Figura 1.



Figura 2.

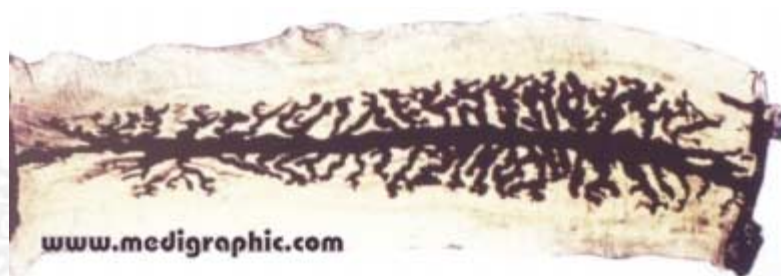

Figura 3.

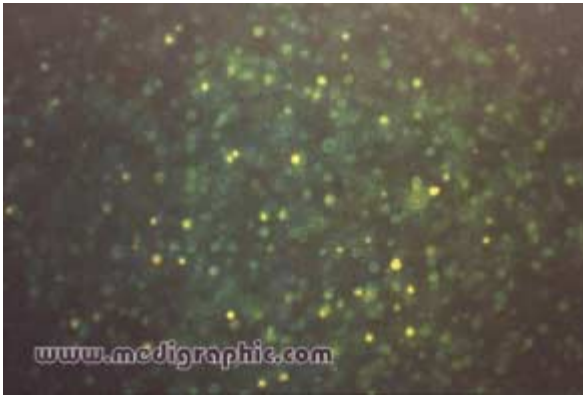

Figura 4.

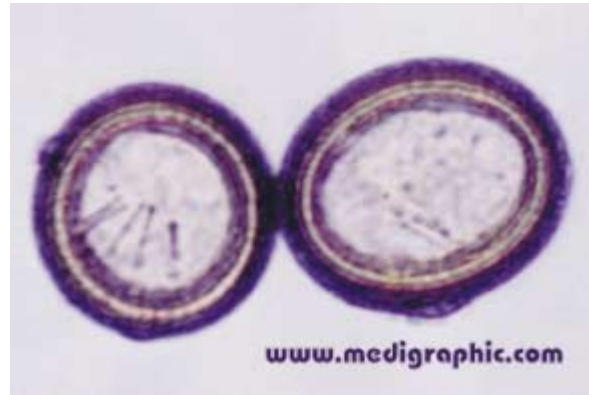

Figura 5.

de huevos que contienen sus proglótidos evolucionan a la etapa larvaria y producen, en quien se aloja, la consecuente cisticercosis.

Correlacione los siguientes enunciados con la imagen respectiva.

Diagnóstico de la teniasis de la res

- () Los proglótidos grávidos se localizan en la quinta parte más distal del gusano; el útero tiene en promedio 18 ramas laterales (rango 15 a 20), esta propiedad es específica para el diagnóstico parasitológico de la especie.
- () Los huevos de *T. saginata* miden de 31 a 43 micrones de diámetro, son esféricos de color café nogal y prácticamente son indistinguibles de *Taenia solium*.
- () En la materia fecal del humano infectado se observan los proglótidos del cestodo móvil, en forma de "tallarines".
- () Biopsia de un *Cysticercus bovis* encontrado en el músculo de un bovino de Silao, Guanajuato. La vesícula del cisticerco está libre de la cápsula y se observa un canal dentro del escólex invertido. Tinción HE, corte transversal (x 25).

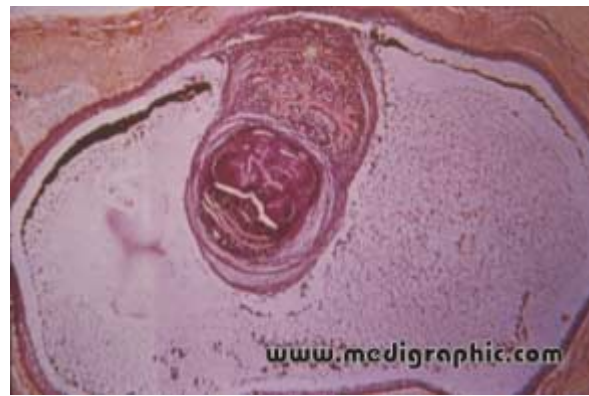

Figura 6.

- () *Taenia saginata* tiene escólex sin rostelo y sin ganchos. La cabeza es cuadrada con un diámetro de 1.5 a 2 mm, provista de cuatro ventosas semiesféricas de 0.7 a 0.8 mm de diámetro que le sirven para fijarse en la mucosa del intestino delgado. Microscopia de barrido (x 35).
- () *T. saginata* observada en fresco con luz ultravioleta, tiene gran cantidad de granos con fluorescencia verde (x 100).