

Hombre de 79 años de edad...

Irene Rivera Salgado,* Alicia Rodríguez Velasco**

El ejercicio clínico-patológico tiene dos propósitos: 1) compartir casos cuyos aspectos clínico y anatomopatológico sean de interés, por el grado de dificultad diagnóstica que representan, y 2) utilizar los casos para formar un acervo que después se pueda consultar.

En la primera parte, después de hacer la presentación clínica y anatomopatológica del caso, se plantean enunciados que deberán responderse con **V** (de verdadero, si se está de acuerdo con el mismo) o **F** (de falso), si por el contrario se considera erróneo dicho enunciado. En el anverso del caso se encontrarán las respuestas a los enunciados del ejercicio del número anterior, así como algunas "perlas" de diagnóstico del caso expuesto en la primera parte y recomendaciones de lectura.

PRIMERA PARTE

Se trata de un hombre de 79 años de edad, sin antecedentes de importancia, que inició su padecimiento dos meses previos al observar una lesión ulcerada en el paladar blando, con borde eritematoso. Se tomó biopsia y posteriormente se realizó hemipalatectomía.

1. Con base en lo que se muestra ¿cuál es su diagnóstico? _____.
2. _____ Este tipo de lesión es más frecuente antes de la segunda década de la vida.

* Anatomopatóloga, Hospital Central Sur de Alta Especialidad, Petróleos Mexicanos

** Anatomopatóloga, Unidad Médica de Alta Especialidad, Hospital de Pediatría, Centro Médico Nacional Siglo XXI, IMSS.

Correspondencia: Dra. Irene Rivera Salgado. Correo electrónico: maria.irene.rivera@pemex.com

Este artículo debe citarse como: Rivera-Salgado I, Rodríguez-Velasco A. Hombre de 79 años de edad... Patología Rev Latinoam 2010;48(4):263-264.

3. _____ La neoplasia maligna más frecuente de cabeza y cuello es el carcinoma epidermoide.
4. _____ La inmunohistoquímica no es necesaria para establecer el diagnóstico.
5. _____ El tratamiento es con quimioterapia.

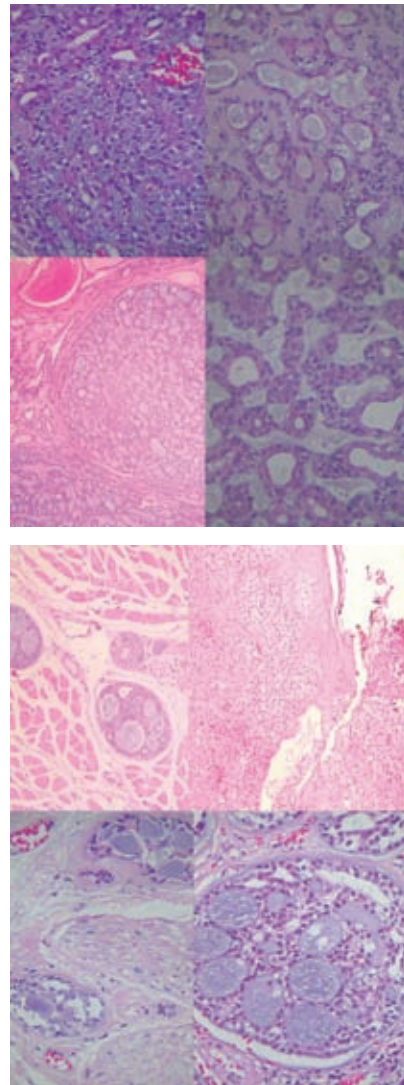


Figura 1. Las figuras de este artículo aparecen a color en el anexo 7 de este número.

SEGUNDA PARTE DEL EJERCICIO DIAGNÓSTICO DEL NÚMERO ANTERIOR

1. Como siempre se encuentra –cuando menos– un conducto subareolar con carcinoma ductal *in situ*, los expertos actualmente consideran que la enfermedad de Paget mamaria, un carcinoma que se localiza en la epidermis del pezón, de la areola (o de ambos), es la extensión de un carcinoma ductal *in situ* de alto grado de los conductos subareolares (Figuras 1 y 2A).

2. Hay que hacer el diagnóstico diferencial principalmente en eccema de pezón (Figura 2B), en el que, a diferencia de la enfermedad de Paget, la dermatosis es bilateral y muy pruriginosa; además, se alivia rápidamente con la aplicación de esteroides tópicos. También deben considerarse estas otras lesiones neoplásicas: el carcinoma intraepidérmico (enfermedad de Bowen [Figura 2C]) y el melanoma de diseminación (Figura 2D). La biopsia es el recurso más útil para establecer el diagnóstico definitivo. Ante el fenómeno pagetoide, hay otras lesiones no neoplásicas que deben considerarse.

3. Las células neoplásicas generalmente son positivas a PAS y resistentes a la diastasa. Desde el punto de vista inmunohistoquímico, las células neoplásicas son positivas con antígeno epitelial de membrana y antígeno carcinoembrionario y se pueden distinguir de los queratinocitos adyacentes con citoqueratinas de bajo peso molecular (CAM 5.2). La citoqueratina 7 tiene especificidad de 100% como marcador en la enfermedad de Paget. Cuando el c-erbB-2 se asocia con el carcinoma ductal *in situ* de alto grado, es positivo en 90% de los pacientes con enfermedad de Paget. Las células neoplásicas son negativas para S100, HMB45, marcadores de melanoma.

4. **Falso.** La epidermis contiene células, aisladas o en grupos pequeños, de células grandes, pleomórficas, de citoplasma vacuolado. Se originan de las células de los conductos galactóforos subyacentes al pezón (Figuras 1 y 2A).

5. **Falso.** Entre 35 y 50% de los casos padece adenocarcinoma invasor de alto grado de conductos mamarios; por tanto, el pronóstico es malo.

6. **Verdadero.** Su frecuencia está estrechamente relacionada con la del cáncer de conductos de la mama, que es más frecuente después de los 55 años de edad. Sólo 2% de los pacientes con cáncer de mama experimenta dermatosis en el pezón y en la areola. Con el propósito de establecer un diagnóstico oportuno de pacientes con carcinoma ductal *in situ*, es recomendable realizar una biopsia en los casos en los que la dermatosis tenga una evolución mayor a dos semanas y no responda al tratamiento.

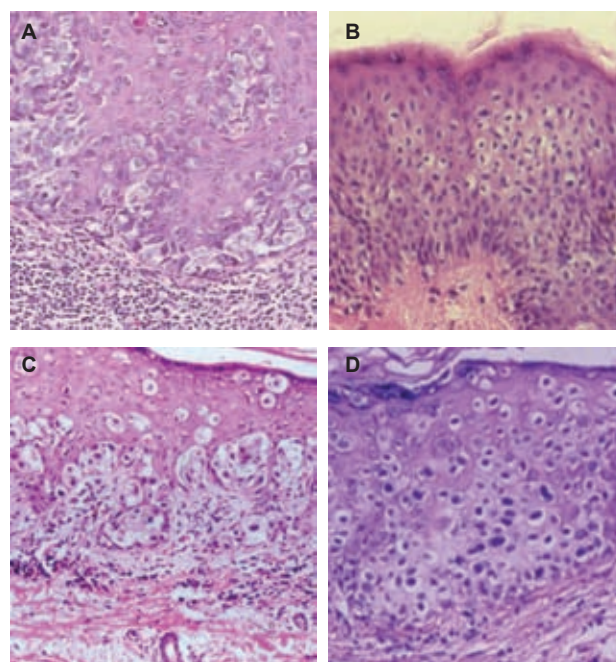


Figura 2.

LECTURAS RECOMENDADAS

1. Valdes EK, Feldman SM. Page's disease of the breast. *Breast J* 2006;12:83.
2. Chen CY, Sun LM, Anderson BO. Paget disease of the breast: changing patterns of incidence, clinical presentation, and treatment in the US. *Cancer* 2006;107:1448-1458.
3. Parlakgumus A, Yildirim S, Bolat FA, Caliskan K, et al. Dermatoses of the nipple. *Can J Surg* 2009;52:160-161.

Noticias del Consejo Mexicano de Médicos Anatomopatólogos A.C.

El Consejo Mexicano de Médicos Anatomopatólogos A.C. otorgará 2 créditos anuales a todos los patólogos certificados que contesten las preguntas que se incluyen en el Ejercicio diagnóstico. Para ello deberán enviar sus respuestas al correo vamp_48@yahoo.com, antes del 31 de marzo, 29 de junio y 30 de septiembre de 2011.