

## Mujer de 30 años...

Alicia Rodríguez Velasco\* e Irene Rivera Salgado\*\*

**E**l ejercicio clínico-patológico tiene dos propósitos: primero, compartir casos que por sus aspectos clínicos y anatomopatológico sean de interés por el grado de dificultad diagnóstica; segundo, utilizarlos para formar un acervo que después podamos consultar.

*En la primera parte, después de la presentación clínica y anatomopatológica del caso, se plantean una serie de enunciados que deberán complementarse o responderse con dos opciones: V, verdadero, si se está de acuerdo con el mismo y F, falso, si por el contrario se considera erróneo dicho enunciado. Al anverso del caso se encontrarán las respuestas a los enunciados del ejercicio del número anterior así como algunas "perlas" de diagnóstico y recomendaciones de lectura.*

### PRIMERA PARTE

Mujer de 30 años sin antecedentes familiares de importancia. AGO: menarca a los 13 años, ritmo de 30 x 4, inicia vida sexual a los 20 años. GII, PII. Parejas sexuales dos. Control de fertilidad con DIU. Historia de dermatitis atópica de larga evolución, controlada. Sin otros antecedentes de importancia. Acude a consulta de ginecología

\* Anatomopatóloga Hospital de pediatría, Centro Médico Nacional Siglo XXI, IMSS.

\*\* Anatomopatóloga, Hospital Central Sur de Alta Especialidad Petróleos Mexicanos.

Correspondencia: Dra. Alicia Rodríguez Velasco; correo electrónico: alirove0101@gmail.com

Este artículo debe citarse como: Rodríguez Velasco A, Rivera Salgado I. Mujer de 30 años... Patología Rev Latinoam 2012;50(4):323-324.

por primera vez para que se le realice citología cervicovaginal de control. En la exploración se le encuentra cérvix con ectropión y proceso inflamatorio agudo inespecífico intenso. A los seis meses de tratamiento tópico acude a control, se refiere mejoría del aspecto macroscópico de cérvix. El Papanicoláu tomado en la segunda ocasión es el que se muestra en la figura 1.

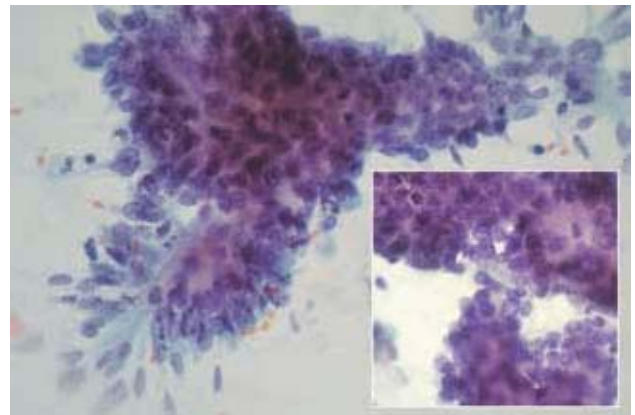


Figura 1.

1. \_\_\_\_ La citología muestra cambios sugestivos de lesión glandular intraepitelial de alto grado.
2. \_\_\_\_ La edad ideal para la primera citología cervicovaginal de escrutinio es tres años después de haber iniciado la vida sexual pero no después de los 21 años.
3. \_\_\_\_ La infección por virus del papiloma humano (VPH) está fuertemente ligada al desarrollo de este tipo de lesión.
4. \_\_\_\_ La sensibilidad de la colposcopia es superior a la del Papanicoláu para detectar este tipo de lesiones.
5. \_\_\_\_ El uso de la vacuna bivalente contra VPH sería de gran utilidad en esta mujer.

## SEGUNDA PARTE DEL EJERCICIO DEL NÚMERO ANTERIOR

- Las biopsias de pleura, de pulmón o ambas, están indicadas en estos casos; ya sea por toracotomía o guiada por TAC. La neoplasia que se ilustra es de aspecto glandular con desmoplasia por lo que los diagnósticos a considerar son: adenocarcinoma pulmonar, mesotelioma epitelial y carcinoma metastásico en los que se incluyen próstata y colon, principalmente.
- Los estudios de inmunohistoquímica que se deben incluir para establecer el diagnóstico diferencial son: citoqueratina AE1/AE2, citoqueratina 5/6, TTF-1, WT 1, APE, CEA, vimentina, calretinina, citoqueratina 7 y 20 y trombomodulina para el diagnóstico diferencial. En general se pueden solicitar de dos maneras los marcadores: todos los mencionados o escoger los de mayor sensibilidad y especificidad para los 3 principales diagnósticos diferenciales: adenocarcinoma primario pulmonar vs. mesotelioma epitelial vs. adenocarcinoma metastásico. Con lo que se sugiere un primer grupo de anticuerpos que apoyen o descarten estas entidades que pueden ser: CEA, positivo en la gran mayoría de los adenocarcinomas primarios de pulmón; calretinina, positivo en la gran mayoría de los mesoteliomas epiteliales y, por último, citoqueratina 7 y 20 para establecer en caso de que los anteriores fueran negativos la posibilidad de carcinoma metastásico. Posteriormente se pueden agregar anticuerpos que confirmen definitivamente el diagnóstico; en este caso los anticuerpos que se realizaron fueron: calretinina, citoqueratina AE1/AE2, WT 1, citoqueratina 7 y vimentina, que resultaron positivos, ACE y TTF 1 que fueron negativos. Con estos marcadores se estableció el diagnóstico de *mesotelioma maligno de tipo epitelial*.
- Verdadero.** Sí, los antecedentes laborales del paciente son importantes para investigar la naturaleza de la enfermedad. Además de conocer el tiempo de exposición, la intensidad y duración tanto a la exposición al asbesto como del tabaquismo. En estos casos la correlación clínico-patológica es muy importante para establecer la etiología de la neoplasia. El tabaquismo se asocia tanto a adenocarcinoma como a carcinoma epidermoide pulmonar y es la causa principal de los carcinomas primarios. Las fibras de asbesto se asocian

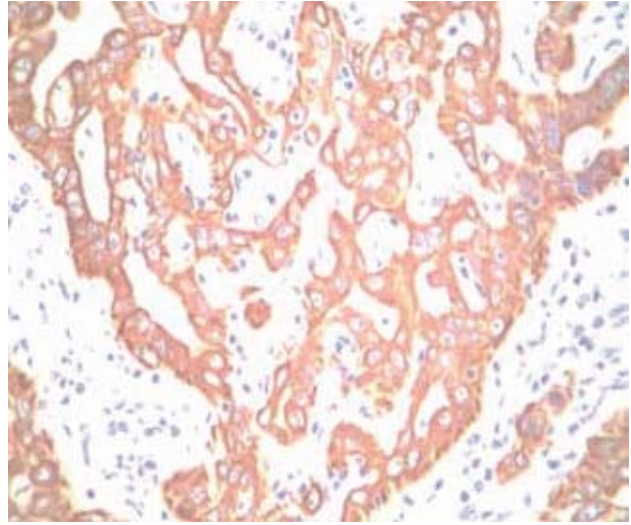


Figura 2. Citoqueratina AE1/AE3.

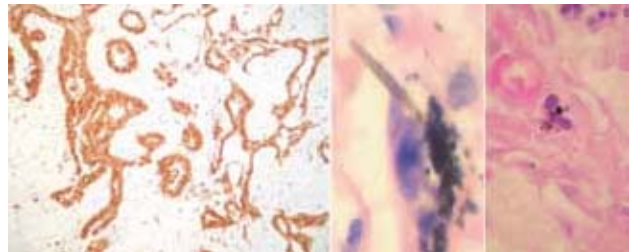


Figura 3. Calretinina positiva en células neoplásicas y HE con CF y material antracótico.

con mesotelioma maligno; sobre todo en exposición laboral por más de 10 años y con un tiempo de aparición del mesotelioma después de 15 y hasta 20 años de haber sufrido la exposición.

- Verdadero.** Una complicación frecuente en este caso es la atelectasia pulmonar. El mesotelioma maligno es una neoplasia que engrosa la superficie pleural produciendo una especie de coraza en la periferia del pulmón que difícilmente infiltra el parénquima pulmonar.
- En este caso el estudio para establecer con seguridad la etiología del mesotelioma maligno es identificando cuerpos ferruginosos (CF) y el tipo de CF en el parénquima pulmonar por microanálisis de rayos-X, o como en este caso, en el concentrado inorgánico del digerido pulmonar que resultó con una alta con-

centración de más de 1000 CF/g, lo que permitió la asociación de estos a la etiología del mesotelioma.

---

**LECTURAS RECOMENDADAS**

1. Castro CF, Arenas HFJ, Salazar FM, Osornio VAR. Modification of the Smith and Naylor technique for the identification of ferruginous bodies. *Arch Med Res* 1993;24:199-201.
2. Salazar FM, Rivera RRM, Vázquez MME, Arenas HF. Synergistic effect of air pollution and habitual smoking in the retention of inorganic particles identified as ferruginous bodies in autopsy cases in Mexico City. *Inhal Toxicol* 2009;21:882-88.
3. Arenas HFJ, Identificación de cuerpos ferruginosos en pulmones humanos. Estudio retrospectivo de 1975, 1982 y 1988. *Salud Publica de México* 1990;32:644-52.
4. Dabbs DJ. *Diagnostic Immunohistochemistry. Theranostic and Genomic Applications*. 2010, Capítulos 8 y 12 *Immunohistology of Metastatic Carcinomas of Unknown Primary and Immunohistology of Lung and Pleural Neoplasms*; pag. 206-254 and 369-460. 3a. edición. Editorial Saunders Elsevier.