medigraphic Artemisa en línea

Revista Mexicana de Pediatría
Vol. 74, Núm. 3 • May.-Jun. 2007
pp 109-112

Encefalopatía epiléptica infantil temprana. Descripción de un caso de síndrome de Ohtahara

(A case of epileptic encephalopathy. The Ohtahara syndrome)

Jorge Arturo Aviña Fierro,* Daniel Alejandro Hernández Aviña**

RESUMEN

El síndrome de Ohtahara es una enfermedad paroxística convulsiva perteneciente al grupo de encefalopatías epilépticas de la infancia de aparición temprana, caracterizada clínicamente por espasmos tónicos y convulsiones mioclónicas. Tiene un especial patrón electroencefalográfico de "paroxismo-supresión". Presentamos el caso clínico de una lactante con cardiopatía congénita y afección neurológica de leucomalacia periventricular, sin respuesta al tratamiento y evolución hacia estado epiléptico que finalmente falleció a los 4 meses de edad.

Palabras clave: Síndrome de Ohtahara, encefalopatía epiléptica infantil.

SUMMARY

Ohtahara syndrome is included in the group of epileptic encephalopathies of infancy and is characterized by convulsive disease with early appearance of epileptic seizures specially tonic and myoclonic type, having an special electroencephalographic pattern of "Burst-Suppression". We describe a clinical case in a female infant with congenital cardiopathy and neurological affection of periventricular leukomalacia, with no response to treatment, that progressed to status epileptic and who finally died at 4 months of age.

Key words: *Ohtahara syndrome, infantile epileptic encephalopathy.*

La encefalopatía epiléptica es un grupo de síndromes paroxísticos convulsivos graves que pueden iniciar su presentación clínica desde los primeros días de vida o en la infancia temprana y progresan hacia una epilepsia intratable, refractaria al tratamiento, que cursa rápidamente hacia un desenlace fatal.[1] En 1976 Ohtahara y colaboradores describieron una encefalopatía epiléptica infantil temprana que en el electroencefalograma mostraba una gráfica peculiar de descargas paroxísticas seguidas de un trazo de supresión del registro de actividad.[2] En sus siguientes publicaciones Ohtahara delineó el grupo de encefalopatías epilépticas y sus diferentes tipos de presentación según el tiempo de aparición en las diferentes edades pediátricas.[3,4] Clarke en 1987 confirmó, en una revisión de once pacientes, las características de esta enfermedad y la denominó síndrome de Ohtahara.[5] En el 2001 la Liga Internacional contra la Epilepsia incluyó este síndrome como una entidad específica dentro de las encefalopatías epilépticas pediátricas.[6]

REPORTE DEL CASO

Paciente femenina lactante menor con madre de 22 años, padre 35 años, un hermano de 2 años, todos aparentemente sanos; producto de segunda gestación a término con control prenatal, parto atendido en medio hospitalario, peso al nacer 2,270 g, talla 50 cm, con taquipnea transitoria del recién nacido que cursó sin complicaciones posteriores. A la semana del nacimiento presentó diversos episodios de dificultad respiratoria durante la alimentación; a las dos semanas de vida se hospitalizó por crisis convulsivas tónico-clónicas generalizadas y mioclónicas casi persistentes y de difícil control. Al mes de edad se le realizó estudio de TAC craneal que evidenció adecuada diferenciación entre sustancia gris y blanca, densidad satisfactoria de surcos cerebrales, sin colecciones lí-

* Dismorfología Pediátrica UMAE. Centro Médico Nacional de Occidente. IMSS, Guadalajara, Jalisco.
** Urgencias Medicoquirúrgicas, Cruz Verde. Servicios Médicos Municipales. Guadalajara, Jalisco.

medigraphic.com

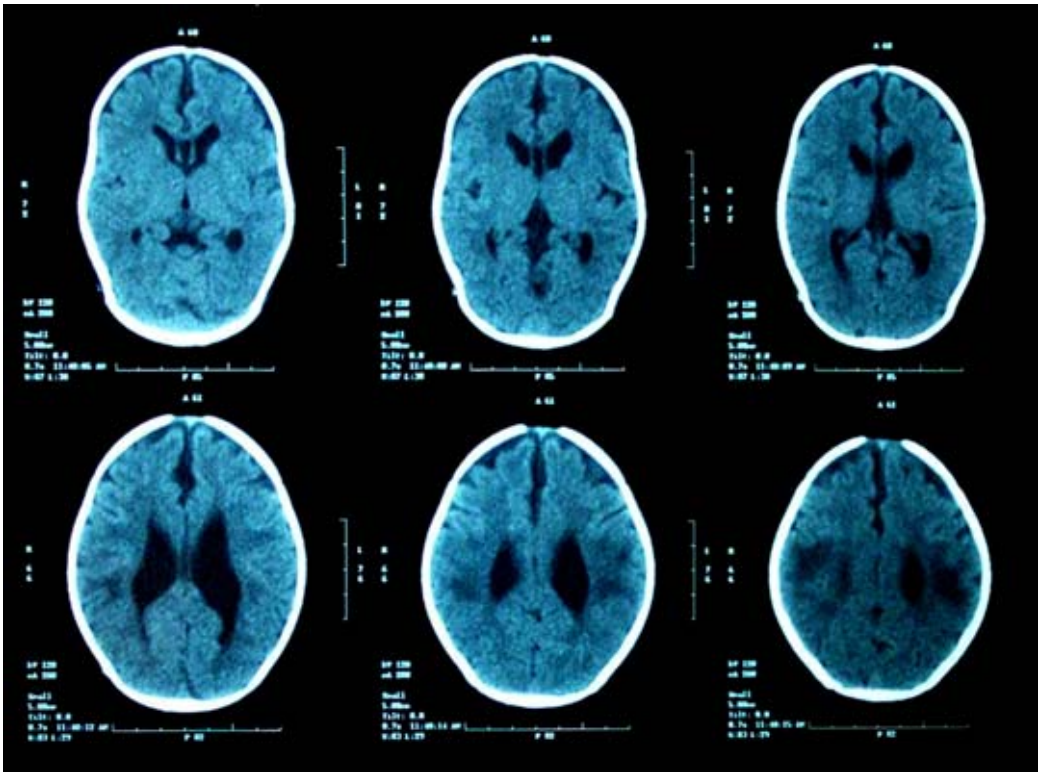

Figura 1. *Hipoplasia del cuerpo calloso, zonas hipodensas en sustancia blanca biparietal por leucomalacia periventricular.*

quidas extra-axiales pero con hipoplasia del cuerpo calloso y presencia de zonas hipodensas en sustancia blanca ubicadas en ambas regiones parietales superiores, sugestivas de zonas de infarto y/o leucomalacia; concluyéndose afección en fisura interhemisférica central por leucomalacia periventricular *(Figura 1)*. El electroencefalograma mostró patrón característico de "paroxismo-supresión" con brotes generalizados de polipuntas y complejos de trenes de actividad rápida generalizada y luego ondas lentas dentro de la banda theta sin integración en ritmo de fondo.

En la exploración física torácica se encontró precordio hiperactivo con importante soplo holosistólico paraesternal izquierdo bajo grado IV de VI; una placa radiológica torácica mostró gran imagen cardiaca ovoidea con predominio en crecimiento de cavidades derechas con severa cardiomegalia que abarcaba casi todo el contenido torácico *(Figura 2)*, un ecocardiograma reveló situs solitus, levocardia, conexiones atrioventriculares y venosas sistémicas concordantes, arco aórtico izquierdo; pero defectos septales interauricular e interventricular con cortocircuito de izquierda a derecha: ventrículo izquierdo con defecto septal subaórtico de 0.63 cm gradiente a través del mismo de 17 mmHg; septum interauricular con defecto tipo ostium secundum de 0.61 cm. Otros hallazgos físicos fueron: paciente hipotrófico, hi-

Figura 2. *Placa de tórax con severa cardiomegalia global y marcado crecimiento predominante de cavidades derechas.*

Figura 3. *Paciente hipotrófica e hipotónica con dismorfia craneofacial y ortejos traslapados en ambos pies.*

potónico, dismorfia craneofacial con frente prominente, cejas lineales, hipertelorismo ocular, inserción baja de pabellones auriculares con ligera rotación, nariz pequeña, narinas antevertidas, aplanamiento del filtrum, boca en arco de cupido, labio superior muy delgado y comisuras bucales bajas, microrretrognatia; además ambos pies con ortejos traslapados *(Figura 3)*.

El paciente mostraba hipotonicidad cuando se encontraba libre de las crisis paroxísticas y mantenía dificultad respiratoria severa durante la alimentación por moderado reflujo gastroesofágico; además desarrolló neumonía recurrente con evolución desfavorable y requirió hospitalizaciones frecuentes por el problema convulsivo, recibiendo manejo con múltiples medicaciones: inicialmente fenobarbital y valproato, añadiéndose clonazepam; luego se utilizó lamotrigina y topiramato y se aunó gabapentina, luego se cambió a vigabatrina y por último se utilizó también levetiracetam, pero nunca se logró un control adecuado; finalmente falleció a los cuatro meses de edad durante un estado epiléptico que se manejaba con midazolam parenteral.

DISCUSIÓN

El síndrome de Ohtahara es una enfermedad de variada etiología; en pocos pacientes se logra determinar alguna anormalidad neurológica detectable o alguna malformación con daño estructural cerebral o desarrollo inadecuado de alguna región encefálica; en el 60% de los casos no se encuentra la causa y se clasifica como idiopático. Los síntomas paroxísticos se manifiestan en forma temprana dentro de los primeros tres meses después del nacimiento, pudiendo presentarse desde los 10 días de vida con inicio agudo en niños previamente normales.[7] El cuadro clínico inicia con problemas de alimentación por un pobre reflejo de succión, e hipotonía generalizada seguida de convulsiones epilépticas. El patrón convulsivo es principalmente mioclónico aunque también puede ser tónico-clónico, atónico, de ausencias o de crisis parciales. Las convulsiones pueden aparecer en brotes o en forma aislada con patrones cambiantes; suele predominar la variedad extensora o con espasmos tónicos.[8] El paciente se deteriora clínicamente en forma progresiva con un severo retraso psicomotor, incrementando la frecuencia y duración de las crisis y llegando a un estado epiléptico refractario al tratamiento que puede ser fatal. El patrón electroencefalográfico es característico tanto en estado de vigilia como de sueño, mostrando brotes paroxísticos de altas espigas que regresan a una actividad eléctrica de bajo voltaje (brote de crisis paroxismo-supresión). El pronóstico es malo y suelen morir en corto plazo de tiempo; los pocos casos que sobreviven progresan hacia síndrome de West de espasmos infantiles con hipsarritmia y retardo mental.[9]

El diagnóstico diferencial debe realizarse con la encefalopatía mioclónica temprana que generalmente no tiene alteraciones estructurales o metabólicas demostrables como causa de la patología, además su cuadro clínico es predominantemente mioclónico y con frecuentes crisis motoras parciales; el patrón electroencefalográfico suele ser similar pero los brotes de paroxismo-supresión predominan en la etapa del sueño y no de vigilia. La evolución posterior a síndrome de West es parecida en ambas enfermedades. En la encefalopatía mioclónica se suele regresar a su patrón clínico anterior; en cambio, en Ohtahara se progresa a síndrome de Lennox-Gastaut.[10] Recientemente se ha publicado que ambas entidades son variaciones de la misma enfermedad pero se requiere analizar un mayor número de pacientes para confirmar

medigraphic.com

esta teoría.[11] Otros cuadros clínicos que deben descartarse en estos pacientes son: el síndrome de Dravet que presenta convulsiones desde la segunda mitad del primer año de vida y posteriormente episodios repetidos de estado epiléptico febril severo y evolución a epilepsia parcial infantil, y el síndrome de Rasmussen con importante actividad epiléptica que contribuye al grave deterioro neurológico del paciente.[12]

El tratamiento médico incluye el uso de diversas combinaciones de drogas antiepilépticas disponibles. Inicialmente debe utilizarse fenobarbital en dosis altas aunado a ácido valproico; los brotes agudos pueden controlarse parcialmente con clonazepam y midazolam, luego puede intentarse uso de vigabatrina, topiramato u otros;[13] en los reportes recientes de Japón se ha justificado el uso de Zonisamida como tratamiento de esta enfermedad con resultados esperanzadores, pero en México aún no se adquiere este medicamento.[14]

Referencias

1. Wirrell E, Farrell K, Whiting S. The epileptic encephalopathies of infancy and childhood. *Can J Neurol Sci* 2005; 32: 409-18.
2. Ohtahara S, Ishida T, Oka E, Yamatogi Y, Inoue H. On the specific age-dependent epileptic syndrome. The early-infantile epileptic encephalopathy with suppression-burst. *No-To-Hattatsu* 1976; 8: 270-80.
3. Yamatogi Y, Ohtahara S. Age-dependent epileptic encephalopathy: a longitudinal study. *Folia Psychiatr Neurol Jpn* 1981; 35: 321-32.
4. Ohtahara S. Seizure disorders in infancy and childhood. *Brain Dev* 1984; 6: 509-19.
5. Clarke M, Gill J, Noronha M, McKinlay I. Early infantile epileptic encephalopathy with suppression burst: Ohtahara syndrome. *Dev Med Child Neurol* 1987; 29: 520-8.
6. Engels J. A proposed diagnostic scheme for people with epileptic seizures and with epilepsy. Report of the ILAE (International League Against Epilepsy) task force on classification and terminology. *Epilepsy* 2001; 42: 796-803.
7. Miller SP, Dilenge ME, Meagher-Villemure K, O'Gorman AM, Shevell MI. Infantile epileptic encephalopathy (Ohtahara syndrome) and migrational disorder. *Pediatr Neurol* 1998; 19: 50-4.
8. Yamatogi Y, Ohtahara S. Early-infantile epileptic encephalopathy with suppression-bursts, Ohtahara syndrome; its overview referring to our 16 cases. *Brain Dev* 2002; 24: 13-23.
9. Ohtahara S, Yamatogi Y. Epileptic encephalopathies in early infancy with suppression-burst. *J Clin Neurophysiol* 2003; 20: 398-407.
10. Ohtahara S, Yamatogi Y. Ohtahara syndrome: with special reference to its developmental aspects for differentiating from early myoclonic encephalopathy. *Epilepsy Res* 2006; 70 Suppl 1: S58-67.
11. Djukic A, Lado FA, Shinnar S, Moshe SL. Are early myoclonic encephalopathy and the Ohtahara syndrome independent of each other? *Epilepsy Res* 2006; 70 Suppl 1: S68-76.
12. Nabbout R, Dulac O. Epileptic encephalopathies: a brief overview. *J Clin Neurophysiol* 2003; 20: 393-7.
13. Ozawa H, Kawada Y, Noma S, Sugai K. Oral high-dose phenobarbital therapy for early infantile epileptic encephalopathy. *Pediatr Neurol* 2002; 26: 222-4.
14. Ohtahara S. Zonisamide in the management of epilepsy. Japanese experience. *Epilepsy Res* 2006; 68 Suppl 2: S25-33.

Correspondencia:
Dr. Jorge Arturo Aviña Fierro
Alberto Cossío núm. 1432
Huentitán El Alto
44390 Guadalajara, Jal.
Tel: 3336-743701
E-mail: avinafie@megared.net.mx

medigraphic.com