medigraphic Artemisa en línea

Trabajo de revisión

Revista Mexicana de Pediatría
Vol. 74, Núm. 3 • May.-Jun. 2007
pp 119-125

Dolor torácico en niños

(Chest pain in children)

Honorio Santamaría Díaz,* Cecilia Danglot-Banck,* Manuel Gómez-Gómez*

RESUMEN

En servicios de urgencia pediátrica la consulta por dolor torácico se presenta con una frecuencia de un caso por cada 1,000 pacientes. La edad promedio en estos niños es de 12-14 años. Las causas musculoesqueléticas ocurren durante la contracción muscular; en las de origen pleural, el dolor empeora a la inspiración profunda y al toser. En las bronquitis se presenta en algunos casos. El dolor de los nervios intercostales se ve en niños con herpes zoster. Entre las causas esofagogástricas de dolor torácico puede presentarse por reflujo del contenido gástrico. Las causas psicogénicas que representan no son raras y entre otras se incluyen las crisis de anemia; en los portadores de células falciformes, los tumores y las miopatías inflamatorias. Entre las causas idiopáticas los pacientes tienen una historia y exploración física normales, al igual que los resultados de la radiografía de tórax y el electrocardiograma. Las causas cardiacas se observan en 2 de cada 10 niños, son las que revisten una mayor gravedad y requieren un manejo especializado, por lo que se hace énfasis en las pautas de diagnóstico y tratamiento.

Palabras clave: Dolor torácico en niños, frecuencia de dolor torácico en niños, causas de dolor torácico en niños.

SUMMARY

The frequency of diagnosis of chest pain in children is one case in 1,000. The mean age of children is between 12-14 years. The muscle-skeletal causes (in our experience 30% of cases) happen during muscular contraction. The pleural origin (20% of the cases) pain worsens at deep inspiration and when coughing. The bronchial inflammation is related to the pain in 20% of cases. The pain in intercostals nerves (seen in 1%) is in children with herpes zoster. Among the esophagus-gastric causes (5%) is due to esophagic reflux of gastric content. The psychogenic cause is seen in 10% of the children. Among the miscellaneous causes (5%) are included patients with sickle cell anemia crisis, chest wall tumors and inflammatory miopathies. The idiopathic causes (20%) are related to patients without clinical of disease, with normal laboratory and cabinet reports. Finally the causes related to the heart near to 20% of cases, but it could be some selection bias, because we are cardiologist.

Key words: *Thoracic pain, chest pain, pediatrics, children, causes of thoracic pain.*

El dolor torácico (DT) se considera una causa frecuente de consulta en los servicios de urgencias pediátricas: produce ansiedad en los niños, en sus padres y en no pocos de los pediatras que atienden a estos pacientes, pues se ven obligados a descartar enfermedades que ponen en peligro la vida y se manifiestan con dolor del tórax: como son las enfermedades cardiacas.[1]

En el examen clínico inicial de estos niños, el médico debe ser cauteloso para no aumentar la ansiedad del niño y de la familia. Es por eso importante hacer una historia clínica detallada y completa, dejando que el niño exprese el dolor en sus propias palabras; es pues necesario complementar la información recabada por interrogatorio con una exploración física minuciosa; de esta manera el médico podrá encontrar con mayor facilidad la causa del dolor que aqueja al niño o podrá expresar a los padres, con mayor certeza, que el problema de su hijo es intrascendente, pero es necesario que observen cualquier otra manifestación en su hijo.[2]

medigraphic.com

EPIDEMIOLOGÍA

En Norteamérica, el DT es anualmente motivo de consulta de 650,000 personas entre 10 y 21 años.[3] En estos pacientes la preocupación principal de ellos y su familia es conocer si la causa desencadenante es una

* Departamento de Cardiología, Hospital Infantil Privado. México, Distrito Federal, México.

enfermedad cardiaca, afortunadamente rara en estas edades. La causa más frecuentemente observada son problemas musculoesqueléticos; el promedio de edad entre estos enfermos es entre 12-14 años: aunque este tipo de molestias pueden manifestarse en los niños, desde los cuatro años. En cuanto al sexo, es más frecuente en niños que en niñas.

En ocasiones los servicios de urgencias médicas pueden tener mayor demanda por el DT; se ha reportado[4] en uno de éstos, que en sólo dos meses hubo 43 casos en dos meses con una frecuencia del 0.28%, mientras que en otro servicio la frecuencia fue de 0.25%,[5] lo que representa un caso por cada 1,000 pacientes atendidos. Otro estudio reporta que el dolor fue causado por asma en dos de cada tres casos (64%).[6] Por otro lado, el Hospital de Niños de Boston, en un Programa Cardiovascular[7] de 50 niños cuyo motivo de estudio fue el DT, en 76% la causa fue de origen musculoesquelético/costocondral; en 12% fue secundario a asma inducida por ejercicio, en 5% la causa fue de origen gastrointestinal y en 4% de los niños se catalogó como de causa psicógena. En ninguno de los niños el DT fue por problemas cardiovasculares. Otros autores[8] reportan que en 55% de los casos el DT es de origen idiopático y en sólo 6% de los niños se debe a un problema cardiaco.

HISTORIA CLÍNICA

Es conveniente señalar que la historia clínica debe ser hecha de manera cuidadosa, para considerar todas las causas que dan lugar al DT en los niños que, como se ve en el *cuadro 1*, pueden ser ocasionadas por nueve distintos orígenes.[7] Es importante describir tanto las características del DT como la localización, intensidad y duración del dolor; también los factores que lo desencadenan, si se acompaña de síncope o mareo, con qué medicamentos se ha controlado (en casos de reincidencia); si recientemente ha tenido un ataque cardiaco o alguna otra enfermedad o si ha fallecido algún amigo o familiar; si hay alguna razón para pensar qué esté produciendo ansiedad en el niño, sea en la escuela o en la casa. Es conveniente observar y escuchar al niño y a la familia, pues resulta tanto o más importante que preguntar acerca del dolor: cómo se ve el niño (tenso, preocupado, que se ve mal, o se aprecia normal); también cómo es la interacción del niño con los padres y cómo la interacción con el médico.[9]

EXPLORACIÓN FÍSICA

Los hallazgos clínicos que orientan hacia la etiología del DT pueden no ser fácilmente notorios. La apariencia del niño se aprecia ya mientras se le toma la frecuencia cardiaca, el pulso y la tensión arterial. La frecuencia y esfuerzo respiratorio pueden reflejar el grado de afectación del niño por el dolor. Si el niño está disneico, con esfuerzo respiratorio importante, orienta hacia alguna causa respiratoria o cardiaca. Si se percibe que el niño hiperventila, su boca está seca y las palmas

Cuadro 1. Causas de dolor torácico en pediatría.

1. Musculoesqueléticas
   a) Distensión muscular
   b) Trauma directo
   c) Costocondritis
   d) Fractura costal
   e) Costilla flotante
2. Pleurales
   a) Pellizco precordial
   b) Pleuresía
   c) Derrame pleural
3. Parenquimatosas
   a) Neumonitis
   b) Traqueobronquitis
   c) Asma
4. Nervios intercostales
   a) Herpes zoster
   b) Radiculitis
5. Esófago-Gástricas
   a) Reflujo GE
   b) Esofagitis
   c) Gastritis
6. Psicogénicas
7. Misceláneas
   a) Crisis de cel falciformes
   b) Tumores
   c) Miopatías
8. Idiopáticas
9. Cardiacas
   a) Obstrucción al TS del VI
      — Estenosis aórtica
      — Cardiomiopatía hipertrófica
   b) Obstrucción al TS del VD
      — Estenosis pulmonar
   c) Anomalías coronarias
      — Coronaria izq. de la arteria pulmonar
   d) Prolapso valvular mitral
   e) Pericarditis
   f) Miocarditis
   g) Enfermedad de Kawasaki
   h) Arritmias cardiacas
      — Taquicardia supraventricular
      — Extrasístoles

medigraphic.com

de sus manos están sudorosas, todo esto traduce ansiedad. Con una espiración prolongada, tórax en tonel y el niño ha puesto en actividad los músculos accesorios de la respiración, y tiene sibilancias, se puede pensar que el diagnóstico es de asma bronquial. En cambio, si hay signos recientes de traumatismo en la parrilla costal y en la unión costocondral hay aumento de volumen y endurecimiento, el dolor puede ser por costocondritis. Una asimetría de la pared torácica hace sospechar una causa cardiaca. Si a la palpación en los huecos supraclaviculares se detecta crepitación por el aire atrapado, este dato orienta a neumomediastino. La palpación sobre el área cardiaca puede mostrar frecuencia anormal, frémito y otros hallazgos que sugieren una enfermedad cardiaca. La percusión torácica se puede identificar si hay matidez o una zona de consolidación, puede tratarse de derrame pleural o neumonía; el timpanismo denota atrapamiento de aire por asma. Por la auscultación, el broncoespasmo con las sibilancias o la disminución de los ruidos respiratorios orientan a neumotórax, neumonía o atelectasia. El examen minucioso del corazón puede mostrar las evidencias de inflamación (miocarditis, pericarditis), arritmia o los hallazgos de una cardiopatía. Los niños con taquicardia supraventricular pueden presentar DT en los periodos de la taquicardia, mientras que los niños con extrasístoles no presentan DT aunque refieren palpitaciones.[10]

FISIOPATOLOGÍA

1) **Musculoesqueléticas.** Cuando las causas del DT son de este origen (en nuestra experiencia 30% de los casos), el dolor ocurre durante la contracción muscular y pueden ocasionar una sobredistensión. Cuando el trauma torácico directo es motivado por actividades deportivas, con frecuencia los pacientes olvidan este antecedente cuando se presenta el DT. **Costocondritis.** Generalmente el dolor se presenta después del ejercicio, hay tos o estornudos y se aprecia tumefacción o inflamación en las uniones de las costillas anteriores y el esternón. El dolor es agudo y puede durar desde segundos a varios minutos y éste se exacerba con la respiración profunda. Afecta de dos a cuatro uniones costocondrales o costoesternales; es habitualmente unilateral y es más frecuente detectarlo en las primeras costillas: al presionar el área afectada se desencadena el dolor. El síndrome de Tietze es una inflamación local de una unión costocondral, se aprecia aumento de volumen por tumefacción y con mayor temperatura; esta enfermedad puede durar varias semanas. La fractura costal ocasiona DT grave y se asocia a un traumatismo o después de accesos intensos de tos. El síndrome de las costillas flotantes afecta a los cartílagos costales de la octava a la décima costilla, por trauma o torcedura, no se aprecia la sensación de roce o deslizamiento de las costillas acompañado de dolor en el hipocondrio. En cambio se puede provocar una crisis dolorosa al colocar los dedos en forma de gancho, debajo del cartílago costal y hacer una tracción ventral.[11,12]

2) **Las causas pleurales** (20% de los casos) habitualmente se manifiestan por DT que empeora a la inspiración profunda y al toser. El síndrome de pellizcamiento (precordial catch syndrome)[13] se observa en jóvenes sanos. El dolor es agudo y breve (segundos), de inicio súbito, localizado en la parte anterior izquierda del tórax, cerca del ápex. Ocurre en reposo y sobre todo al voltearse, y empeora al intentar una inspiración profunda, como si algo cachara o apaleara. Aparentemente es de origen pleural aunque se considera de causa desconocida.

En la pleuresía hay una inflamación de la pleura parietal inervada por los nervios intercostales que llevan fibras dolorosas. El dolor se intensifica con la respiración rápida y profunda, que produce una mayor excursión de los pulmones sobre la pleura parietal inflamada.

La pleurodinia epidémica o enfermedad de Bornholm es producida por enterovirus, como el Coxsackie B o echovirus, en donde después de un periodo de incubación de dos a cinco días se presenta malestar general, con dolores en cuello, hombro y tórax, seguido de dolor, fiebre y tos seca. Hay roce pleural con involución en cinco a siete días, aunque no es raro que se prolongue por tres a cuatro semanas. En adolescentes y adultos jóvenes puede presentarse como brote epidémico.

En el derrame pleural el dolor es secundario a presión sobre el diafragma. Cuando la parte central de este músculo se afecta, el dolor se localiza en la parte posterior sobre los hombros, mientras que si está afectada la parte anterior, el dolor se localiza en los lados o en la espalda. Es conveniente comentar que el parénquima pulmonar no produce DT, a menos que se afecte la pleura parietal.

3) La **inflamación bronquial** (20% de los casos) se manifiesta de varias formas. Eventualmente, la traqueobronquitis se asocia a dolor urgente al toser. En la bronquitis asmática hay dolor y endurecimiento del tórax durante la inspiración.

4) El **dolor de los nervios intercostales** (1% de los casos) se ve en niños que previamente han padecido varicela y presentan herpes zoster. Sigue la distribución de un dermatoma y el DT puede preceder en varios días a la aparición de las vesículas características. Habitualmente es unilateral. Puede variar desde leve a intenso, como sensación de quemadura, y dura de días a varias semanas (hasta seis).

5) Entre las **causas esofagogástricas** (5% de los casos) el reflujo esofágico de contenido gástrico produce

medigraphic.com

sensación de quemadura retroesternal, que en enfermos adultos el médico puede orientar erróneamente su origen como dolor cardiogénico; mientras tanto, en el niño el dolor en esa zona (región subxifoidea en el abdomen superior) es poco frecuente.

6) **Causas psicogénicas** (10%), son motivo frecuente de DT. Se describe como dolor punzante, localizado en la región mamaria izquierda, con taquicardia, disnea e imposibilidad de lograr una inspiración profunda. Estos pacientes presentan, como signos adicionales, gestos, muecas, diaforesis de manos y tensión muscular; suelen hacer una descripción minuciosa de su problema y a menudo presentan hiperventilación.[14]

7) Entre **otras causas** de DT (5%) se incluyen: crisis de anemia en los portadores de células falciformes cuyo dolor de tipo anginoso es secundario a oclusión vascular;[15] los tumores que afectan la pared y el parénquima pulmonar, como la enfermedad de Hodgkin o la infiltración de médula ósea, de costillas y esternón por sarcomas o leucemias, y las miopatías inflamatorias, como la triquinosis, también pueden dar lugar a DT.

8) **Causas idiopáticas.** Entre estas causas se incluyen pacientes en los que el DT no está asociado al ejercicio o síncope, y se manifiesta en los niños en los que su historia, la exploración física y los datos de laboratorio y gabinete son normales, incluyendo la radiografía del tórax y electrocardiograma. En la mayoría de estos casos el dolor es autolimitado y se resuelven antes de que transcurra un año.

9) Finalmente las **causas cardiacas,** (20% de los casos) aunque nuestra experiencia es en un centro de referencia cardiológico (por lo que pudiera estar sesgada) son las que habitualmente revisten mayor gravedad y requieren de manejo especializado, tanto en la fase de diagnóstico como de tratamiento.[16-20] Se pueden dividir para su estudio de la siguiente manera:

a) **Obstrucción al tracto de salida del ventrículo izquierdo.** Se incluyen a la estenosis valvular y subvalvular aórtica y las cardiomiopatías, como la estenosis hipertrófica subaórtica idiopática.[21]

b) **Obstrucción al tracto de salida del ventrículo derecho.** En menor grado los enfermos con estenosis pulmonar *(Figura 1)* pueden presentar DT. Este dolor es secundario a deprivación de oxígeno en el miocardio, lo que lleva a insuficiencia e isquemia miocárdicas.[22]

c) **Anomalías coronarias.** En estos casos el origen del DT es por isquemia o infarto del miocardio al originarse la arteria coronaria izquierda en la arteria pulmonar. Tienen insuficiencia cardiaca congestiva y los pacientes necesitan manejo urgente. Se piensa en ella cuando el dolor se desencadena durante el esfuerzo y el patrón electrocardiográfico es de infarto, con ondas Q diagnósticas en DI y en aVL.[23]

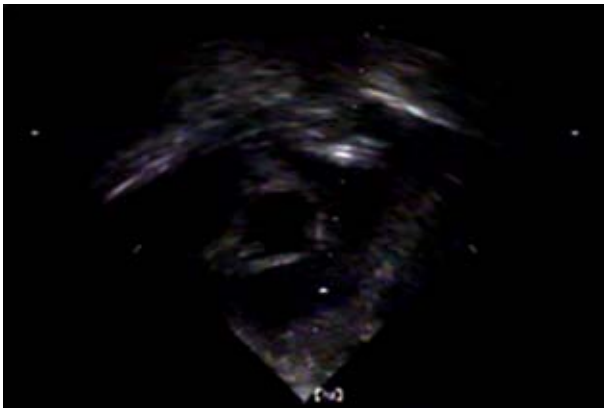

Figura 1. *Ecocardiograma en modo B en un niño con estenosis valvular pulmonar.*

d) **Prolapso valvular mitral.** El DT es menos frecuente que en el adulto. El dolor se produce por isquemia de los músculos papilares y del endocardio del ventrículo izquierdo. No está asociado al ejercicio.

e) **Pericarditis.** El DT es producido por derrame que provoca una mayor tensión en el saco pericárdico. Es un dolor agudo y grave en la zona medio esternal, y se es referido a la zona intraclavicular o subescapular izquierdas. Se agrava con el decúbito y la respiración profunda y se acompaña de frote pericárdico, taquicardia, taquipnea y ruidos cardiacos apagados por el derrame. Se observa como complicación frecuente de la artritis reumatoide y en infecciones virales, bacterianas, parasitarias, ya sean directas o por contigüidad.[23]

f) **Miocarditis.** Se produce en enfermedades por virus echo, coxsackie como en las paperas o la mononucleosis infecciosa. También puede ocurrir en la fiebre reumática.[23] En el ecocardiograma se observa disminución de la función ventricular y cardiomegalia, sin derrame pericárdico *(Figura 2)*. El dolor es sordo, de localización subesternal, intermitente y se acompaña de dificultad respiratoria y fiebre.

g) **Enfermedad de Kawasaki.**[24] La fase aguda se inicia con manifestaciones respiratorias o digestivas, seguidas por fiebre elevada de inicio súbito, acompañada de exantema, conjuntivitis, enrojecimiento y fisuras en los labios, eritema de la mucosa oral, lengua en "fresa", linfadenitis cervical con eritema y edema de manos y pies. El exantema se inicia en la zona del pañal y se extiende al dorso y a las extremidades. Es evanescente, en especial en los niños de menor edad. En la fase subaguda (2-4 semanas de evolución) hay descamación epidérmica que se inicia en zonas subungueales y se extiende a las manos y pies. La gangrena de los dedos es rara. Puede haber manifestaciones de afectación hepatobiliar. Ocho de cada

medigraphic.com

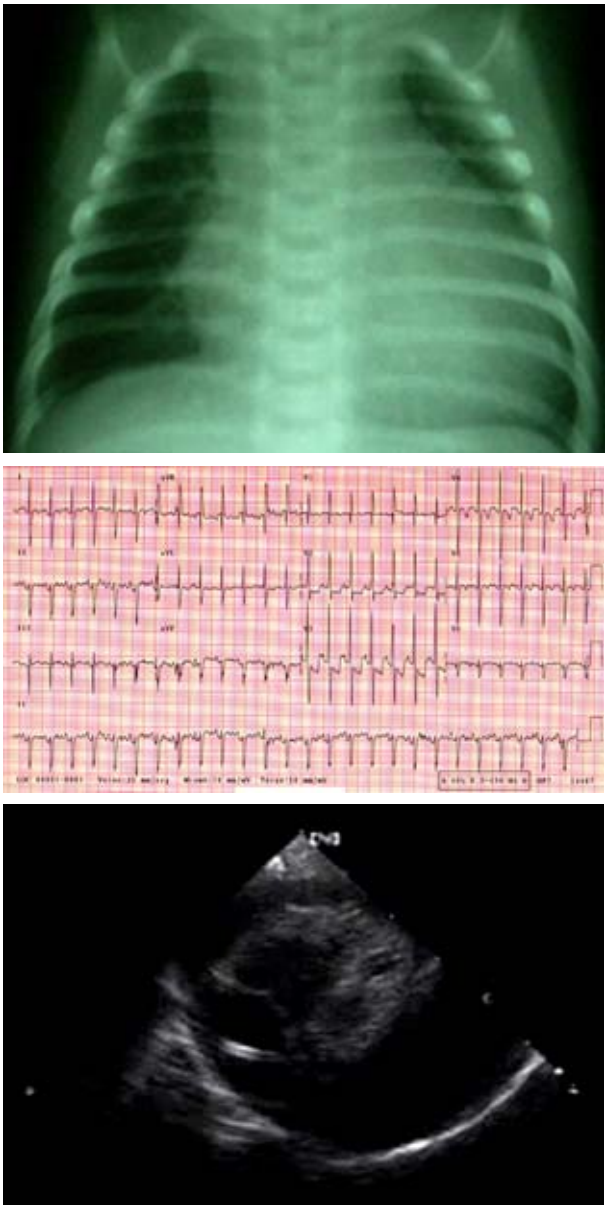

Figura 2. *Radiografía de tórax, ECG y ecocardiograma en modo B que muestra un niño con miopericarditis.*

diez pacientes son menores de cinco años; es más frecuente en niños que en niñas (1.5:1) y ocurre con mayor frecuencia en invierno y primavera. Su tasa de ataque es de 10 a 100 por 100,000. Hasta el momento su etiología es desconocida, pero es pertinente señalar que 2% de los casos fallecen en la fase aguda o durante la convalecencia por infarto miocárdico, debido a trombosis aguda de las arterias coronarias *(Figuras 3 y 4)*.

En la fase aguda hay manifestaciones de miocarditis, con taquicardia sinusal, ritmo de galope, con tonos cardiacos apagados, que puede evolucionar hacia insuficiencia cardiaca. En 30% de los casos, mediante ecocardiografía, se conoce la presencia de pericarditis; además, en 30 a 50% de los enfermos se afectan las arterias coronarias y en 15 a 20% de estos niños se convierten en aneurismas, sensibles a infarto miocárdico, que produce hipotensión, arritmia o muerte súbita.

h) **Arritmias cardiacas.**[25] La taquicardia supraventricular es la arritmia más frecuente *(Figura 5)* con una frecuencia cardiaca (FC) por arriba de 200 latidos por minuto, lo que puede causar DT e hipotensión, por una in-

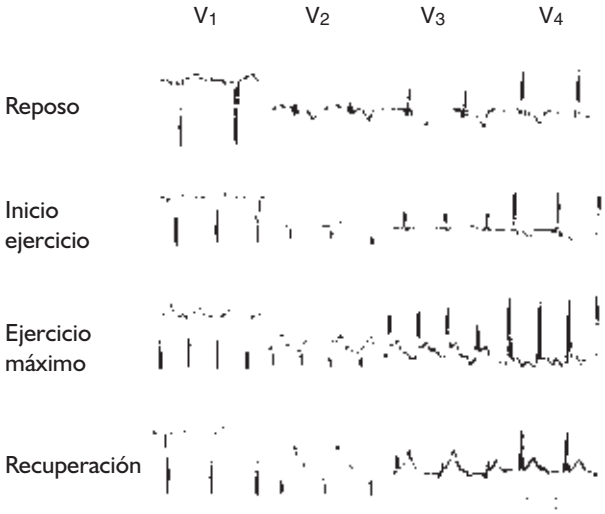

Figura 3. *ECG en un niño con enfermedad de Kawasaki.*

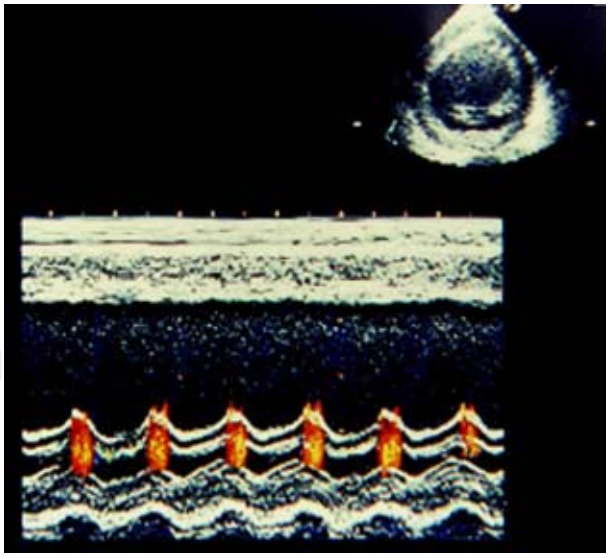

Figura 4. *Ecocardiograma en modo B y M en un paciente con enfermedad de Kawasaki.*

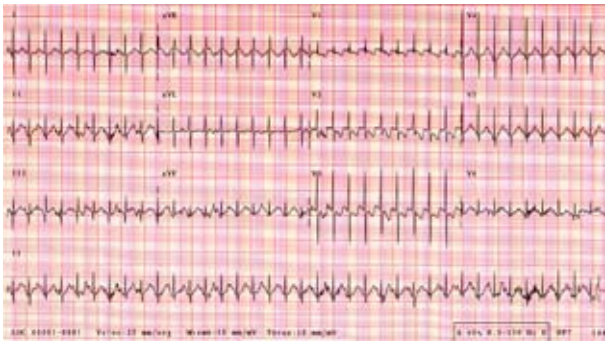

Figura 5. *ECG de un niño con taquicardia supraventricular.*

adecuada liberación de oxígeno al miocardio que conduce a insuficiencia e isquemia miocárdicas. Con la FC entre 140-200 latidos por minuto, habitualmente no hay DT. Las extrasístoles habitualmente no producen DT a excepción de que se presentan en "racimos" de taquicardia ventricular. El niño puede referir palpitaciones si el ritmo cardiaco es irregular.

PRUEBAS DE GABINETE

Éstas sólo están indicadas ante la sospecha clínica de que el DT se asocia a ejercicio o síncope. La radiografía del tórax puede mostrar la neumonía, derrame, neumomediastino o las evidencias de trauma torácico, como serían las fracturas costales, desplazamientos o formación de callo óseo. El electrocardiograma documenta la frecuencia cardiaca y el ritmo, el patrón de conducción eléctrica y la presencia de crecimiento de las cavidades cardiacas. Un patrón específico es compatible con el origen anómalo de la arteria coronaria izquierda; otro, de la enfermedad de Kawasaki, y los cambios en el segmento ST y onda T sugieren pericarditis o miocarditis.

El ecocardiograma, en sus diferentes modalidades, es útil en la valoración de la función ventricular y en definir la anatomía cardiaca, como son las estenosis pulmonar o aórtica, así como otras alteraciones estructurales, incluyendo en ellas las de las arterias coronarias. También es útil para documentar la presencia y magnitud de un derrame pericárdico. La prueba de esfuerzo se recomienda en la valoración de las arritmias.

medigraphic

CONCLUSIONES

El niño que presenta DT debe ser valorado, en primer lugar, mediante una cuidadosa historia clínica y una exploración física intencionada. En la mayoría de los casos no hay un problema subyacente grave, por lo que es importante informar al niño y tranquilizar a la familia de que su DT no es de gravedad y que no requiere de muchos estudios. Una historia de DT con mareo, síncope, que se desencadena o agrava con el ejercicio, con fatiga fácil, palpitaciones o con ataque al estado general, debe ser valorado en un servicio hospitalario de urgencias médicas, donde haya un apoyo para problemas cardiovasculares por si el paciente presenta colapso cardiocirculatorio, y de preferencia debe ser revisado por un cardiólogo pediatra, para el estudio completo de las posibles causas cardiacas.

Si se sospecha esofagitis por reflujo, ingestión de cáusticos o de un cuerpo extraño que puedan estar asociados con DT o con el antecedente de trauma torácico, derrame pleural o neumotórax, pueden ser manejados por los médicos que laboran en los servicios de urgencias pediátricas, con el apoyo de un cirujano para el diagnóstico y tratamiento de las causas desencadenantes. Los niños con DT de origen musculoesquelético, secundario a traumatismo, sin fractura ósea, pueden ser manejados con reposo, medidas generales y analgésicos. Aquéllos con DT de origen psicógeno pueden ser ayudados si se les escucha y se les hace creer que su sintomatología es tomada con seriedad. Con un interrogatorio cuidadoso acerca de qué piensa el niño sobre las probables causas de su DT, a menudo llevan a aceptar la afirmación del médico de que el DT no es de origen cardiogénico, por lo que el paciente no está en peligro inminente.

Referencias

1. Cohn HE. Chest pain. In: Dershewitz RA, editor. *Ambulatory pediatric care*. 2nd ed. Philadelphia: JB Lippincott Company; 1993: 228-31.
2. Driscoll DJ. Chest pain in children and adolescents. In: Allen HD, Gutgesell HP, Clark EB, Driscoll DJ, editors. *Moss and Adams´heart disease in infants, children, and adolescents. Including the fetus and young adults*. 6th ed. Philadelphia: Lippincott, Williams and Wilkins; 2001: II: 1379-82.
3. Epstein C. Chest wall syndrome: a common cause of unexplained cardiac pain. *JAMA* 1979; 241: 2793-7.
4. Driscoll D, Glicklich L, Gallen W. Chest pain in children: a prospective study. *Pediatrics* 1976; 57: 648-51.
5. Selbst S. Chest pain in children. *Pediatrics* 1985; 75: 1068-70.
6. Wiens L, Sabath R, Ewing L et al. Chest pain in otherwise healthy children and adolescents is frequently caused by exercise induced asthma. *Pediatrics* 1992; 90: 350-3.
7. Evangelista JA, Parsons M, Renneburg AK. Chest pain in children: diagnosis through history and physical examination. *J Pediatr Health Care* 2000; 14: 3-8.
8. Fyfe DA, Moodie DS. Chest pain in pediatric patients presenting to a cardiac clinic. *Clin Pediatr* (Phila) 1984; 23: 321-4.
9. Cava JR, Sayger PL. Chest pain in children and adolescents. *Pediatr Clin N Am* 2004; 51(6): 1553-68.
10. Selbst SM. Chest pain in children. *Pediatr Rev* 1997; 18(5): 169-73.
11. Coleman WL. Recurrent chest pain in children. *Pediatr Clin N Am* 1984; 31: 1007-26.

12. Balfour IC, Rao PS. Chest pain in children. *Indian J Pediatr* 1998; 65: 21-6.
13. Millar A, Texidor T. Precordial catch: a neglected syndrome of precordial pain. *JAMA* 1955; 159: 1364-5.
14. Lipsitz JD, Masia C, Apfel H, Marans Z, Gur M, Dent H, Fyer AJ. Noncardiac chest pain and psychopathology in children and adolescents. *Psychosom Res* 2005; 59(3): 185-8.
15. Boyd JH, Macklin EA, Strunk RC, DeBaun MR. Asthma is associated with acute chest syndrome and pain in children with sickle cell anemia. *Blood* 2006; 108(9): 2923-7.
16. Gómez-Gómez M, Santamaría-Díaz H, Vázquez-Nájera J, Zamora-González C. *Cardiopatías congénitas (Manejo interdisciplinario)*. México: Video Médica Educativa y Distribuidora y Editora Mexicana; 1992.
17. Gómez-Gómez M, Santamaría-Díaz H, editores. *Electrocardiografía neonatal*. 2ª ed. México: Distribuidora y Editora Mexicana; 1995.
18. Santamaría-Díaz H, Gómez-Gómez M. *Cardiología neonatal*. México: Hospital Infantil Privado; 2001.
19. Santamaría-Díaz H, Gómez-Gómez M. *Ecocardiografía neonatal*. México: Hospital Infantil Privado; 2002.
20. Santamaría-Díaz H, Gómez-Gómez M. *Cardiopatías congénitas*. México: PAC1-Neonatología; 2003.
21. Santamaría-Díaz H, Larrea-Andrade J, Gómez-Gómez M, Maulen-Radovan X, Alva-Espinosa C, Palacios-Macedo X. Coartación aórtica en el lactante menor. *Rev Med IMSS* (Mex) 1986; 24: 343-8.
22. Velasco-Sánchez R, Santamaría-Díaz H, Gómez-Gómez M, Alva-Espinosa C, Jiménez-Arteaga S, Martínez-Sánchez A. Cardiopatías congénitas y síndromes genéticos. *Bol Med Hosp Infant Mex* 1987; 44: 332-6.
23. Santamaría-Díaz H, Gaytán G, Quiñonez-Gálvez RM, Gómez-Gómez M. Fiebre reumática ¿Es aún un problema en los niños? A propósito de un caso. *Rev Mex Pediatr* 2006; 73: 127-31.
24. Takahashi M. Kawasaki syndrome (mucocutaneous lymph node syndrome). In: Allen HD, Gutgesell HP, Clark EB, Driscoll DJ, editors. *Moss and Adams´heart disease in infants, children, and adolescents. Including the fetus and young adults*. 6th ed. Philadelphia: Lippincott, Williams and Wilkins; 2001: II: 1216-25.
25. Santamaría-Díaz H, Gómez-Gómez M. *Arritmias cardiacas en pediatría*. México: PAC4-Pediatría, Libro 1; 2006.
26. Selbst S, Ruddy R, Clark B. Chest pain in children: follow-up of patients previously reported. *Clin Pediatr* (Phila). 1990; 29: 374-7.

Correspondencia:
Dr. Honorio Santamaría Díaz,
Hospital Infantil Privado
Jefe del Departamento de Cardiología
Viaducto Río Becerra núm. 97
Colonia Nápoles
03810 México, D.F., México
Tel: 56-82-50-00
E-mail: hsantamaria46@hotmail.com

medigraphic.com