



Evolución postoperatoria de recién nacidos con gastrosquisis en cuatro hospitales del estado de Puebla

Postoperative evolution in newborn babies with gastroschisis in four hospital centers in the State of Puebla

Manuel Gil-Vargas,* Alfonso Lara-Pulido,‡ Michelle Macías-Moreno,§ Mary Sol Saavedra-Pacheco¶

*Academia Mexicana de Pediatría. Hospital General de Puebla “Dr. Eduardo Vázquez Navarro”; ‡ Residente de Pediatría. Hospital General de Puebla “Dr. Eduardo Vázquez Navarro”, § Médico pasante en Servicio Social. Universidad de las Américas; ¶ Médico pasante en Servicio Social. Benemérita Universidad Autónoma de Puebla, México.

RESUMEN

Introducción: La gastrosquisis es un defecto de la pared abdominal anterior ubicada generalmente a la derecha del cordón umbilical. **Objetivo:** Describir la evolución postoperatoria de recién nacidos (RN) con gastrosquisis con diferentes abordajes quirúrgicos. **Material y métodos:** Estudio observacional, descriptivo y retrospectivo con 93 RN con gastrosquisis, atendidos entre el año 2015 y 2019 en cuatro hospitales del estado de Puebla. Hubo dos tipos de procedimiento: con sutura y sin sutura. Las variables de estudio fueron: peso, edad gestacional, tiempo para inicio de vía oral (VO) y de hospitalización. **Resultados:** En el grupo con sutura hubo 83 pacientes, y 10 en el grupo sin sutura. En el grupo con sutura 57% fueron varones, la mediana de edad gestacional fue de 36 semanas y para el peso de 2,550 g. De los 10 RN sin sutura, 60% fue masculino, mediana de edad gestacional de 34 semanas y para el peso de 2,365 g. El inicio de la VO en el primer grupo tuvo una mediana de 16 días (1-120 días), y de 19 días (1-124) para completar la VO, y de tiempo de estancia hospitalaria la mediana fue 29 días (1-195). Para el grupo sin sutura los datos fueron de 14 días (2-16), 18 días (6-20) y 25 días (18-44), respectivamente. La complicación más común fue sepsis en 53% de los RN con sutura y en 20% el grupo sin sutura. Hubo siete fallecimientos, pero únicamente en el grupo con sutura. **Conclusiones:** Al parecer, los RN con gastrosquisis sometidos a cierre sin sutura tienen menor morbilidad y mortalidad; sin embargo, estos resultados

ABSTRACT

Introduction: Gastroschisis is an abdominal wall defect localized right to the umbilical cord. **Objective:** To describe the postoperative evolution of newborns with gastroschisis with different surgical approaches. **Material and methods:** Observational, descriptive, and retrospective study with 93 newborns with gastroschisis, treated between 2015 and 2019 in four hospitals in Puebla, Mexico. There were two types of procedures for closure: sutured and sutureless. Registered variables were weight, gestational age, as well as the time to start oral feeding and hospitalization length. **Results:** there were 83 patients in the sutured group, and 10 in the sutureless group. In the sutured group, 57% were male, the median gestational age was 36 weeks and 2,550 g for weight. Of the 10 newborns in the sutureless group, 60% were male, with a median gestational age of 34 weeks and a weight of 2,365 g. The start of oral feeding in the first group had a median of 16 days (1-120 days), and 19 days (1-124) to complete feeding, and the median for hospital stay was 29 days (1-195). For the sutureless group, the data were 14 days (2-16), 18 days (6-20), and 25 days (18-44), respectively. The most common complication was sepsis in 53% of the sutured group and in 20% of the sutureless patients. There were seven deaths, but only in the sutured group. **Conclusions:** Apparently, newborns with gastroschisis undergoing sutureless closure have lower morbidity and mortality, however, these findings

Correspondencia: Dr. Manuel Gil-Vargas, E-mail: gilvm@yahoo.com

Citar como: Gil-Vargas M, Lara-Pulido A, Macías-Moreno M, Saavedra-Pacheco MS. Evolución postoperatoria de recién nacidos con gastrosquisis en cuatro hospitales del estado de Puebla. Rev Mex Pediatr. 2021; 88(6): 223-227. <https://dx.doi.org/10.35366/105423>

tienen que confirmarse al aumentar el número de pacientes con este procedimiento.

Palabras clave: Gastrosquisis, técnica de cierre sin sutura, técnica de cierre con sutura, complicaciones postoperatorias, recién nacidos.

need be confirmed by increasing the number of patients with this procedure.

Keywords: *Gastroschisis, sutureless surgery, sutured surgery, postoperative complications, newborns.*

INTRODUCCIÓN

La gastrosquisis es un defecto en las capas de la pared abdominal anterior, ubicada generalmente a la derecha del cordón umbilical. Esta condición se caracteriza por la salida de asas intestinales, las cuales están en contacto directo con la cavidad amniótica.¹⁻³ A nivel global, la prevalencia actual se estima en 1.36 por 10,000 nacidos vivos, con una incidencia de 1:4,000 recién nacidos (RN) vivos.^{1,2} En México la prevalencia ha ido en aumento, estimándose en 6.85 por cada 10,000 nacimientos en 2014.⁴

Se puede clasificar en simple y compleja. La compleja es una gastrosquisis que presenta una anomalía gastrointestinal asociada, tales como atresia intestinal, estenosis, vólvulos, perforación, necrosis o malrotación intestinal, de ahí que el manejo quirúrgico debe ser personalizado.^{5,6}

En cuanto al manejo de la gastrosquisis simple, depende del estado de los órganos extra-abdominales y del grado de serositis. Los métodos de reparación se dividen en cierre con sutura y cierre sin sutura. El cierre con sutura puede ser: 1) primario, que consiste en la reducción del contenido abdominal en la cavidad con su posterior síntesis de la fascia y piel; y 2) por etapas o cierre diferido, en el cual se coloca un silo (prótesis que permite resguardar al intestino dentro de una bolsa, con la finalidad de protegerlo del exterior), realizando plicaturas progresivas para introducir el contenido extra-abdominal en la cavidad y, posteriormente, completar el cierre en un segundo tiempo quirúrgico.^{6,7}

Por su parte, el cierre sin sutura puede ser inmediatamente después de la cesárea; es decir, al momento del nacimiento se cubre el defecto utilizando un apósito hermético, permitiendo el cierre espontáneo por cicatrización del puerto umbilical. También el cierre puede ser retardado-inmediato, en el cual se efectúa el mismo procedimiento de cierre primario, pero la intervención no es en el momento del nacimiento. Otra forma de cierre puede ser con el retractor Alexis (dispositivo que ayuda a proporcionar una exposición atraumática, protegiendo la piel

del colgajo durante la cirugía), con lo cual se permite la introducción del contenido extra-abdominal a la cavidad, al paso de los días.^{8,9}

El cierre sin sutura puede ofrecer ventajas, ya que el RN no pasa a quirófano, lo cual podría beneficiar la evolución postoperatoria y el pronóstico. Por lo anterior, el objetivo de este estudio es describir la evolución postoperatoria de RN con gastrosquisis, en cuatro hospitales del estado de Puebla.

MATERIAL Y MÉTODOS

Se trata de un estudio observacional, descriptivo y retrospectivo realizado en cuatro centros hospitalarios del estado de Puebla, de pacientes atendidos entre enero de 2015 y diciembre de 2019. Los nosocomios participantes son dos hospitales generales (Hospital General de Puebla Zona Sur y Zona Norte), el Hospital de la Mujer y Hospital para el Niño Poblano, todos dependientes de los Servicios de Salud del Estado de Puebla.

Se incluyeron todos los RN con gastrosquisis simple en quienes se realizó cierre con y sin sutura. Se excluyeron pacientes que hubieran sido intervenidos en otra unidad o referidos durante el postoperatorio, o si el expediente clínico estaba incompleto. En los expedientes de cierre con sutura se contemplaron el cierre primario y el cierre diferido. A su vez, el cierre sin sutura pudo ser inmediato posterior a la cesárea, retardado-inmediato y con separador tipo Alexis. Las cirugías fueron realizadas por los diferentes cirujanos pediatras adscritos a los distintos centros hospitalarios. El cierre sin sutura sólo se realizó en el Hospital de la Mujer y en el Hospital General de la Zona Sur.

Se estudiaron las siguientes variables: peso al nacimiento, sexo, edad gestacional, edad en horas de haber sido sometidos a la primera y segunda cirugía en RN manejados con cierre con y sin sutura, edad en horas de haber sido sometidos al separador tipo Alexis, edad en horas en que inician la vía oral hasta alcanzar 100%, días de estancia hospitalaria, complicaciones postoperatorias (sepsis, enterocolitis, oclusión intestinal, perforación intestinal, síndrome de intestino corto,

falla orgánica múltiple, choque séptico y neumonía) y causas de mortalidad.

Las variables fueron capturadas en el programa estadístico SPSS, versión 25.0 (IBM). Las variables cuantitativas se expresan en medianas y con valores mínimo y máximo (mín, máx), ya que no hubo distribución normal de acuerdo con la prueba de Kolmogórov-Smirnov; en el caso de las variables cualitativas es con frecuencias y porcentajes.

El presente trabajo fue aprobado por los comités de ética en investigación de los cuatro hospitales.

RESULTADOS

En el periodo de estudio hubo 120 pacientes, de los cuales se excluyeron 20 RN por expediente incompleto, y siete porque fueron operados en otra unidad. De esta forma, el presente trabajo incluye 93 RN con gastrosquisis, los cuales fueron divididos en dos grupos por el tipo de cirugía: cierre con sutura (n = 83) y sin sutura (n = 10). A su vez, los pacientes con sutura se dividieron en cierre primario (n = 36) y en cierre diferido (n = 47).

En los 10 RN con cierre sin sutura, el procedimiento se realizó en la sala de partos o en la unidad de cuidados intensivos neonatales, dividiéndose en cierre primario en siete pacientes (en la sala de partos), cierre diferido en dos pacientes y en un paciente se utilizó con separador Alexis (retractor de heridas que permite acceso

a manos libres en el sitio de operación y aumenta al máximo la asistencia quirúrgica proporcionando protección de la herida. Los órganos eviscerados se introducen en el separador Alexis y el anillo de éste se coloca en la cavidad abdominal) (Figura 1).

De los 83 pacientes del grupo con sutura, 47 (57%) fueron masculinos y seis (60%) en el grupo sin sutura. El peso al nacimiento de los RN con sutura tuvo una mediana de 2,550 g (mín. 2,300, máx. 2,880), mientras que la mediana de la edad gestacional fue de 36 semanas (mín. 35.3, máx. de 36.6). En los RN sin sutura, el peso tuvo una mediana de 2,365 g (mín. 2,290, máx. 2,788), y la mediana de edad gestacional fue de 34 semanas (mín. 33.6, máx. 34.9).

La Tabla 1 muestra la variación en días para inicio de la vía oral, alcanzar la vía oral de manera completa y el tiempo de estancia hospitalaria, de acuerdo con el tipo de procedimiento. Como se observa, en general, los valores fueron similares para los dos procedimientos.

La complicación más frecuente para ambos grupos fue la sepsis: 44 RN (53%) del grupo con sutura y en dos pacientes (20%) del otro grupo. En el grupo con sutura, también se presentó neumonía en cinco (6%), choque séptico en cuatro (5%), perforación intestinal en cuatro (5%), enterocolitis necrosante en tres (4%), oclusión intestinal en tres (4%), falla multiorgánica en tres (4%) y síndrome de intestino corto en un paciente (1%).

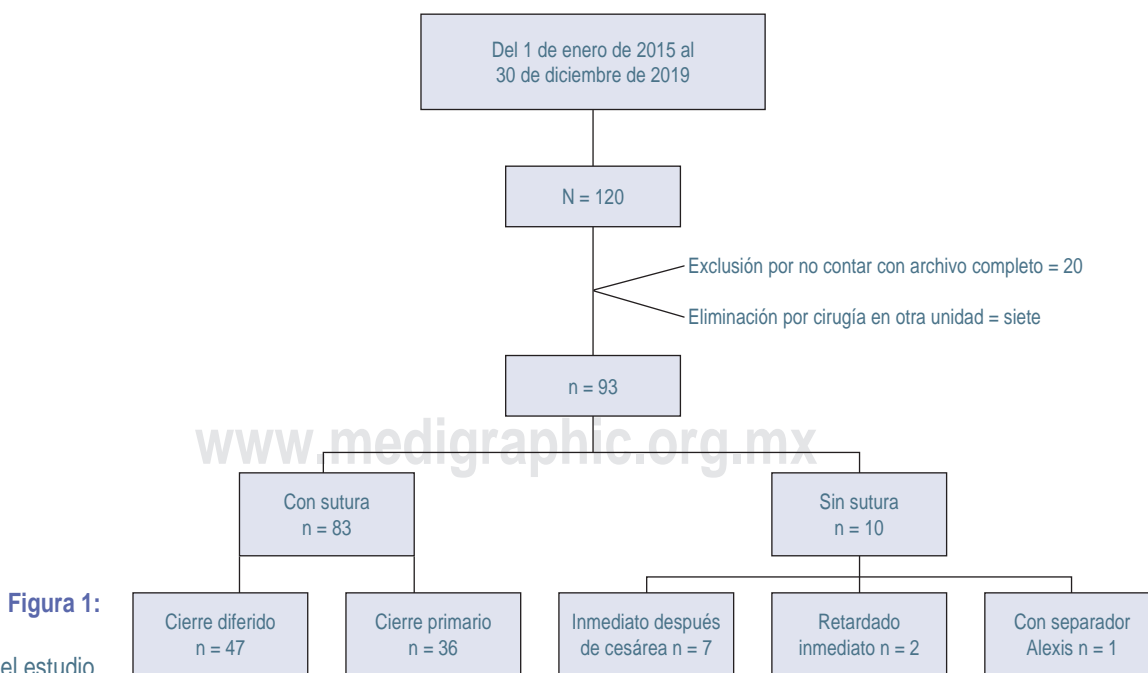


Figura 1:

Flujograma del estudio.

Tabla 1: Principales variables entre el grupo con sutura y sin sutura.

Variación (días)	Con sutura (N = 83)		Sin sutura (N = 10)	
	Mediana	Mín.-máx.	Mediana	Mín.-máx.
Inicio de vía oral	16	0-120	14	2-16
Vía oral al 100%	19	0-124	18	6-20
Estancia intrahospitalaria	29	0-195	25	18-44

La mortalidad ocurrió en siete pacientes, pero sólo en el grupo con sutura. De los siete, cuatro pacientes en quienes se realizó cierre primario, las causas fueron las siguientes: necrosis intestinal (n = 2), intestino corto (n = 1), y otro RN por choque séptico. Los otros tres casos fueron con cierre diferido: dos pacientes por choque séptico y el otro por falla multiorgánica.

DISCUSIÓN

El manejo quirúrgico de la gastrosquisis ha evolucionado a lo largo de los años, encontrando diversos métodos de reducción y cierre, los cuales cada vez han sido menos invasivos.^{6,10} La gastrosquisis simple se maneja con diversas formas de cierre; pero la compleja se debe individualizar.¹¹

Aun cuando nuestra serie muestra beneficios a favor del grupo sin sutura, esta información debe tomarse con reserva porque el número de pacientes estudiado mediante este procedimiento es muy pequeño en comparación con el grupo con sutura. Lo cual podría explicar que se haya encontrado que el inicio de la vía oral fuera más rápido, contrario a lo reportado por Bruzoni y colaboradores¹² (21.0 versus 36.5 días), o por Fraser y su equipo (11 versus 10.5 días).¹³

Aunque nuestro reporte también muestra una disminución de la estancia intrahospitalaria para el grupo sin sutura, Fraser y colaboradores¹³ encontraron que la duración fue mayor en el grupo sin sutura (29 versus 23 días), igual que Bruzoni y su grupo¹² (31.4 versus 49.3 días).

En este estudio, la complicación más común fue sepsis en ambos grupos, seguida de neumonía, choque séptico y perforación intestinal. Fraser y su equipo¹³ detectaron infección del sitio quirúrgico e infecciones profundas con más frecuencia en el grupo con sutura (8% versus 3%). Al contrario del estudio de Bruzoni y colaboradores¹² en el que el comportamiento fue

parecido entre los grupos, pero hubo mayor frecuencia de alteración para la alimentación y sepsis (42.1% versus 15.0%).

En este estudio, la mortalidad se presentó únicamente en el grupo con sutura, siendo lo más frecuente por choque séptico y necrosis intestinal. Estos datos contrastan con el reporte de Bruzoni y su equipo,¹² quienes no reportaron mortalidad.

CONCLUSIONES

En esta investigación se encontró que los RN con gastrosquisis sometidos a cierre sin sutura parecen tener menos complicaciones postquirúrgicas que cuando se realiza el procedimiento con sutura; sin embargo, esto no puede ser considerado como definitivo por las limitaciones, como el tipo de diseño y el número tan reducido de pacientes.

REFERENCIAS

1. Nazer HJ, Cifuentes OL, Águila RA, Piedad Bello PM, Correa CF, Melibosky RF. Prevalencia de defectos de la pared abdominal al nacer: Estudio ECLAMC. *Rev Chil Pediatr* [Internet]. 2006; 77(5): 481-486. Disponible en: <http://dx.doi.org/10.4067/S0370-41062006000500005>
2. Asensio JA. Malformaciones de la pared torácica. *Acta Pediatr Esp*. 2003; 61(8): 370-376.
3. Ormaechea M. Gastrosquisis: análisis de situación entre los años 2011 y 2016 en el Hospital Pediátrico Pereira Rosell. *Anfamed*. 2019; 6(1): 130-149.
4. Nava-Guerrero EN, Arroyo-Lemarroy T, Apodaca-Ramos I, Salomón-Ávila J. Evaluación prenatal del feto con gastrosquisis: relación entre la dilatación del asa intestinal y el pronóstico del neonato. *Ginecol Obstet Mex*. 2018; 86(11): 709-717.
5. Sherif E. Surgical strategies in complex gastroschisis. *Semin Pediatr Surg*. 2018; 27(5): 309-315.
6. Cisneros-Gasca LC, Pérez-Lorenzana H, Jiménez-García G, Mendoza-Reyes E, Barba-Ruiz E, Córdova-Jarero S et al. Simil-exit en el manejo de gastrosquisis, estudio comparativo. *Rev Mex Cir Pediatr*. 2014; 18(4): 169-182.
7. Petrosyan M, Sandler AD. Closure methods in gastroschisis. *Semin Pediatr Surg*. 2018; 27(5): 304-308.
8. Méndez-Martínez S, García-Carrasco M, Mendoza-Pinto C, García-Cano E, Montiel-Jarquín AJ. Surgical complications of simple and complex gastroschisis in newborn. *Eur J Gen Med*. 2016; 13(2): 88-93. <https://doi.org/10.15197/ejgm.1495>
9. Allin BSR, Hall NJ, Ross AR, Marven SS, Kurinczuk JJ, Knight M. Development of a gastroschisis core outcome set. *Arch Dis Child Fetal Neonatal Ed*. 2019; 104(1): F76-F82.
10. Grabski DF, Hu Y, Vavolizza RD, Rasmussen SK, Swanson JR, McGahren et al. Sutureless closure: a versatile treatment for the diverse presentations of gastroschisis. *J Perinatol*. 2019; 39: 666-672.
11. Bergholz R, Boettcher M, Reinshagen K, Wenke K. Complex gastroschisis is a different entity to simple gastroschisis affecting

morbidity and mortality - A systematic review and meta-analysis. *J Pediatr Surg*. 2014; 49(10): 1527-1532. <http://dx.doi.org/10.1016/j.jpedsurg.2014.08.001>

12. Bruzoni M, Jaramillo JD, Dunlap JL, Abrajano C, Stack SW, Hintz SR et al. Sutureless vs sutured gastroschisis closure: a prospective randomized controlled trial. *J Am Coll Surg*. 2017; 224(6): 1091-1096.

13. Fraser JD, Deans KJ, Fallat ME, Helmroth MA, Kabre R, Leys CM et al. Sutureless vs sutured abdominal wall closure for gastroschisis: operative characteristics and early outcomes from the Midwest Pediatric Surgery Consortium. *J Pediatr Surg*. 2020; 55(11): 2284-2288.

Conflicto de intereses: los autores declaran que no tienen.