



Estenosis hipertrófica de píloro en gemelas monocigóticas

Hypertrophic pylorus stenosis in monozygotic twins

Incoti Yectiuani Martínez-Reyes,* Claudia Liliana Cervantes-Nava,*
Luis Manuel García-Cabello,‡ Arturo Hermilo Godoy-Esquivel‡

* Médico residente en la Especialidad de Cirugía Pediátrica; ‡ Servicio Cirugía
Pediátrica. Hospital Pediátrico Moctezuma. Ciudad de México.

RESUMEN

Introducción: la estenosis hipertrófica de píloro (EHP), aunque es una condición relativamente común, tiene cierta predisposición genética. En vista de los pocos casos similares reportados recientemente, presentamos a dos gemelas monocigóticas en quienes se diagnosticó esta condición. **Presentación de caso:** se trata de gemelas monocigóticas con antecedente de padre con EHP al mes de edad. La EHP se diagnosticó en una de las gemelas a los 27 días de vida y en la segunda a los 45 días. En ambas el tratamiento fue quirúrgico, con lo cual se resolvió el cuadro clínico sin complicaciones. **Conclusiones:** en gemelos monocigóticos, después que se diagnostique EHP en uno de los dos, es necesario orientar a los padres para que estén alerta en caso de que desarrolle un cuadro clínico compatible, a fin de detectar esta misma condición en el segundo gemelo de manera oportuna.

Palabras clave: gemelos idénticos, estenosis hipertrófica del píloro, predisposición genética a la enfermedad.

ABSTRACT

Introduction: although hypertrophic pyloric stenosis (HPS) is a relatively common condition, it has a certain genetic predisposition. In view of the few similar cases reported recently, we present two monozygotic twins who were diagnosed with this condition. **Case presentation:** we report monozygotic female twins with a history of their father having HPS at one month of age. HPS was diagnosed in one of the twins at 27 days of age and in the second at 45 days of age. In both, the treatment was surgical, which resolved the clinical picture without complications. **Conclusions:** given the genetic predisposition, in monozygotic twins, after one of the two is diagnosed with HPS, it is necessary for the parents to be alert in case a compatible clinical picture develops, to detect this same condition in the second twin in a timely manner.

Keywords: identical twins, hypertrophic pyloric stenosis, genetic predisposition to disease.

INTRODUCCIÓN

La estenosis hipertrófica de píloro (EHP) es una condición común en lactantes que causa obstrucción completa o parcial del píloro; la sintomatología se presenta entre la tercera y sexta semanas de vida.¹ La incidencia es de 1.5 a tres casos por 1,000 recién

nacidos vivos; afecta más a caucásicos que asiáticos y afroamericanos.² En Estados Unidos de Norteamérica la frecuencia en niños blancos es de 0.13% del total de recién nacidos vivos.³

Esta enfermedad es cuatro veces más común en hombres que en mujeres,⁴ y los bebés afectados tienen más probabilidades de tener sangre tipos B u O. En

Correspondencia: Incoti Yectiuani Martínez-Reyes, E-mail: yectiuani@gmail.com

Citar como: Martínez-Reyes IY, Cervantes-Nava CL, García-Cabello LM, Godoy-Esquivel AH. Estenosis hipertrófica de píloro en gemelas monocigóticas. Rev Mex Pediatr. 2022; 89(1): 19-22. <https://dx.doi.org/10.35366/106855>

general es una anomalía aislada, pero 7% de los bebés tendrán otras afecciones como mala rotación intestinal, obstrucción del tracto urinario o atresia esofágica.⁵

La EHP tiene fuerte agregación familiar de casi 200 veces entre gemelos monocigóticos. Además, se ha observado predisposición a presentarse en los hijos de padres que en su infancia tuvieron EHP, con una incidencia de 3 a 5%, mientras que la frecuencia es de 7 a 20% cuando la madre fue afectada. En

comparación a población general, los hermanos de los niños con EHP tienen 30 veces mayor riesgo de presentarla. Asimismo, se ha estimado que es cinco veces más frecuente en familiares de primer grado, y que el primer hijo o hija en una familia se asocia con mayor riesgo de EHP.⁶⁻⁹

Los gemelos monocigóticos comparten una estructura genética idéntica, incluyendo las anomalías genéticas.¹⁰ La asociación de aparición de EHP entre gemelos monocigóticos es de 0.25-0.44 y en gemelos dicigóticos es de 0.05-0.10.¹¹ Forma parte del cuadro clínico de síndromes genéticos como Smith-Lemli-Opitz, Cornelia de Lange y anomalías cromosómicas como la translocación de los cromosomas 8 y 17 y una trisomía parcial del cromosoma 9.¹² Se han señalado *loci* susceptibles como 16p12-p13 y 16q24 y 11q14-q22 y Xq23. Debido a la implicación de óxido nítrico sintasa neuronal (nNOS), se ha estudiado el gen codificante, el NOS1, en el cromosoma 12q.¹³

PRESENTACIÓN DEL CASO

Se trata de gemelas monocigóticas que nacieron a las 35 semanas de gestación; productos de la primera gesta de madre de 20 años, quien cursó un embarazo normoevolutivo, sin antecedente de endogamia o consanguinidad. Había antecedente de que el padre tuvo EHP, operado al mes de vida.

Ambas gemelas nacieron por vía abdominal: la gemela 1 pesó 2.108 kg y tuvo una talla de 46 cm, mientras que los datos de la gemela 2 fueron de 2.080 kg y talla 46 cm. No se identificaron malformaciones evidentes. El grupo sanguíneo de ambas fue O Rh+.

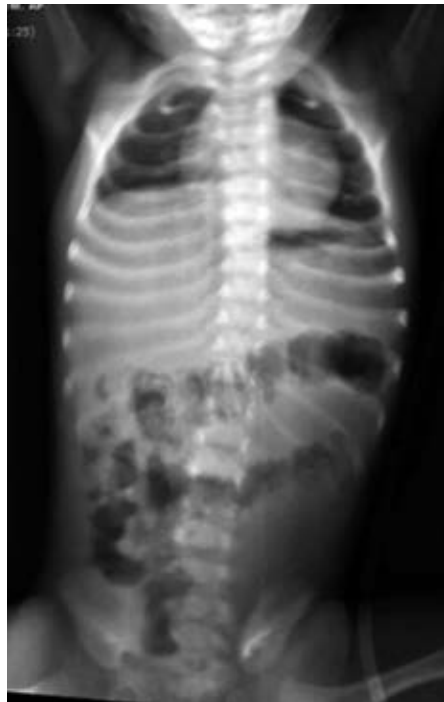

Figura 1:

Gemela 2: radiografía de abdomen con irregular neumatización abdominal.

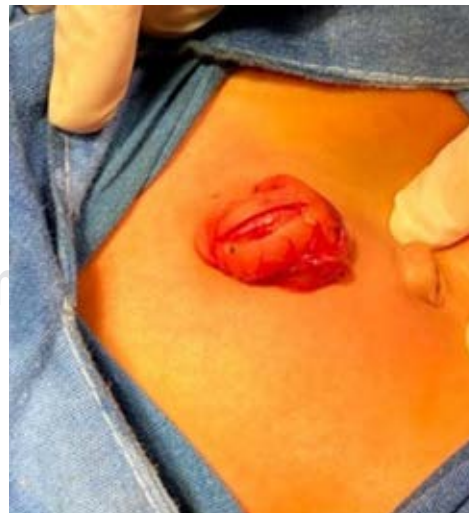
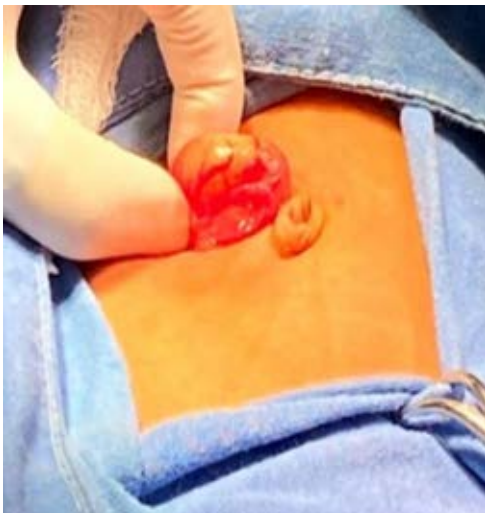
Figura 2:

Píloro hipertrófico 3 x 2 cm (gemela 2), se observa a la derecha la piloromiotomía Ramstedt.

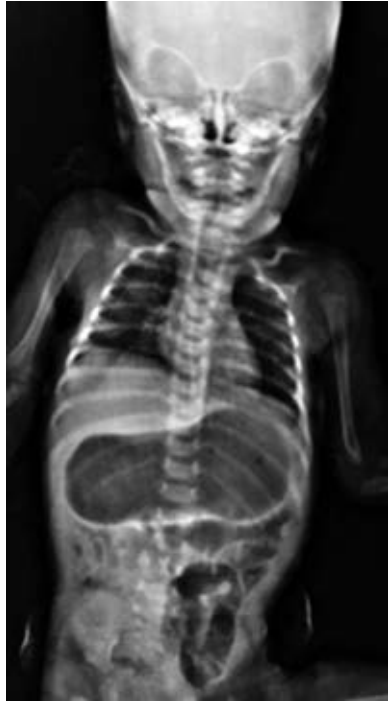


Figura 3:

Gemela 1:
radiografía de
abdomen en la
cual se observa
gastromegalia.

Recibieron alimentación con seno materno complementado con fórmula maternizada desde su nacimiento.

A los 27 días de vida, la gemela 2 es llevada al Servicio de Urgencias por un cuadro clínico de siete días de evolución, el cual consistía en vómitos en proyectil, no biliar e intolerancia a la alimentación. A la exploración física (EF): peso: 2.785 kg y se palpa oliva pilórica. En Rx de abdomen se observó neumatización irregular (*Figura 1*); el ultrasonido reportó grosor pilórico de 5 mm y longitud de 23 mm. Electrolitos séricos sin alteraciones, y en gasometría alcalosis metabólica. Se realizó piloromiotomía Ramstedt encontrando píloro hipertrófico 3 × 2 cm (*Figura 2*). A las seis horas después la cirugía se inició la vía oral con seno materno, egresando a los siete días de la cirugía.

La gemela 1 es llevada a la unidad por sus padres a los 45 días de vida, con cuadro clínico de vómito gástrico progresivo y en proyectil, tratada con cisaprida vía oral sin mejoría. En EF: peso: 3.155 kg; se palpó oliva pilórica y se observó onda antiperistáltica. En Rx de abdomen se observó gastromegalia (*Figura 3*); el ultrasonido abdominal reportó grosor pilórico 3-4 mm y longitud 17 mm. Electrolitos séricos sin alteraciones, pero gasometría con alcalosis metabólica. Se dio manejo con soluciones parenterales, cuando la gasometría fue normal se procedió a realizar piloromiotomía, encontrando píloro hipertrófico 3 × 2 cm (*Figura 4*); se inició

la vía oral a las seis horas y se egresó a su domicilio 24 horas después.

Ambas pacientes se revaloraron dos semanas después del egreso, observando evolución favorable y sin complicaciones.

DISCUSIÓN

El cuadro clínico habitual de la EHP es con vómitos en proyectil, no biliosos, y en manos expertas en el abdomen se puede palpar el músculo pilórico hipertrofiado. En los exámenes de laboratorio se puede presentar hipopotasemia, alcalosis metabólica hipoclorémica. En 80-90% de los casos se diagnostica con la historia clínica y el examen físico cuidadoso. En caso de duda tanto el ultrasonido como la Rx de abdomen son de mucha utilidad. El tratamiento es quirúrgico, siendo la piloromiotomía de Ramstedt el procedimiento quirúrgico de elección.^{9,14}

En el presente artículo se describen dos gemelas monocigóticas que desarrollaron EHP, lo cual resulta interesante, dado que existen pocos reportes similares en México.¹ Krogh y colaboradores en 2010 estudiaron 738 niños en Dinamarca, donde estimaron que el porcentaje de heredabilidad es de 87%, encontrando una relación de presentación en hombres y mujeres de 4:1 así como un riesgo seis veces mayor en los gemelos monocigóticos (afectación de 46%) y en gemelos dicigóticos con afectación de 7.7%;⁴ en México no se tienen datos estadísticos similares. Por su parte, Darlene en 2018 afirmó que, cuando un gemelo tiene EHP, alrededor de 80-90% de las veces el otro gemelo también lo

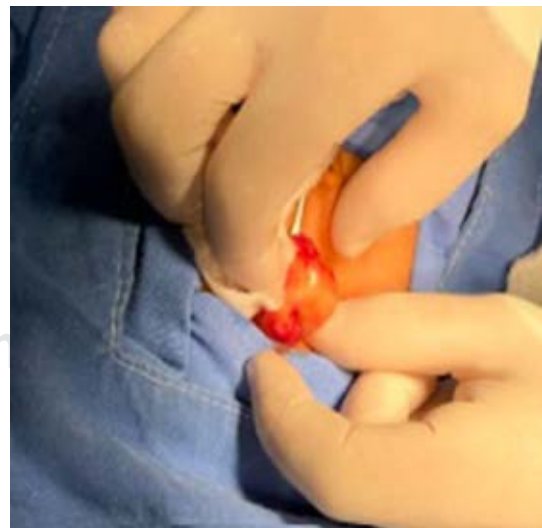

Figura 4: Gemela 1: se observa píloro hipertrófico 3 × 2 cm.

presentará, como sucedió en este caso.⁵ Otro aspecto a destacar en cuanto a la heredabilidad es que el padre de ambas gemelas padeció la misma enfermedad, correspondiendo a lo descrito de la mayor frecuencia de EHP en hijos de padres que lo padecieron.

En el año 2015, Gezer y colaboradores en Turquía informaron los casos de gemelos varones que no tenían antecedentes familiares, lo cual difiere a las gemelas que presentamos.⁷ Estos autores además señalan que el cuadro clínico inició a las cuatro semanas de vida, similar a nuestras pacientes. También Kundal y su equipo describen el caso de gemelos dicigóticos que presentaron la sintomatología a los 45 días de vida y sin el antecedente familiar de EHP.¹¹ Mientras que Darlene y Paul reportan en 2018 un caso de trillizas, en el cual dos son gemelas idénticas y presentaron EHP, y el padre tuvo el antecedente de esta enfermedad. Es de señalar que estas trillizas son producto de la tercera gesta de la madre, pero primera gesta del padre.⁵ El caso de las gemelas monocigóticas descritas por Ezomike y colaboradores son muy similares a este reporte.⁸

Kundal menciona en 2013 el caso de gemelos dicigóticos varones producto de matrimonio consanguíneo¹¹ que difiere de nuestro caso, en el cual no identificamos que hubiera antecedente de endogamia ni consanguinidad, además de que no se asociaron síndromes o malformaciones en estas pacientes.^{12,13}

CONCLUSIONES

En gemelos monocigóticos, después de que se diagnostique EHP en uno de los dos, es necesario orientar a los padres para que estén alerta en caso de que desarrolle un cuadro clínico compatible, a fin de detectar esta misma condición en el segundo gemelo de manera oportuna.

REFERENCIAS

1. Peters B, Oomen MW, Bakx R, Benninga MA. Advances in infantile hypertrophic pyloric stenosis. *Expert Rev Gastroenterol Hepatol*. 2014; 8(5): 533-541.
2. Pérez E, Ríos C. Estenosis hipertrófica del píloro: mitos y verdades. *Pediatr Panamá*. 2012; 41(2): 16-21.
3. Baeza HC, Villalobos A, Arcos A, López C, García C. Estenosis hipertrófica del píloro. Estudio clínico epidemiológico. *Acta Pediatr Mex*. 2010; 31(2): 50-54.
4. Krogh C, Fischer TK, Skotte L, Biggar RJ, Oyen N, Skyttke A et al. Familial aggregation and heritability of pyloric stenosis. *JAMA*. 2010; 303(23): 2393-2399.
5. Darlene A, Paul D. Pyloric stenosis in preterm identical twins of a triplet birth with a review of pyloric stenosis in premature neonates. *RPN*. 2018; 2(4): 182-184.
6. Pandya S, Kurt H. Pyloric stenosis in pediatric surgery: an evidence-based review. *Surg Clin North Am*. 2012; 92(3): 527-539.
7. Gezer HO, Oguzkurt P, Temiz A, Hicsonmez A. Hypertrophic pyloric stenosis in twins; genetic or environmental factors. *Clin Genet*. 2015; 87(4): 388-391.
8. Ezomike UO, Ekenze SO, Amah CC, Nwankwo EP, Obianyo NE. Infantile hypertrophic pyloric stenosis - Our experience and challenges in a developing country. *Afr J Paediatr Surg*. 2018; 15(1): 26-30.
9. Méndez R. Estenosis hipertrófica de píloro. *Revista Médica Sinergia*. 2018; 3(11): 10-13.
10. Yang G, Brisseau G, Yanchar NL. Infantile hypertrophic pyloric stenosis: An association in twins? *Paediatr Child Health*. 2008; 13(5): 383-385.
11. Kundal VK, Gajdhar M, Shukla AK, Kundal R. Infantile hypertrophic pyloric stenosis in twins. *BMJ Case Rep*. 2013; 2013: bcr2013008779.
12. Chugg E. Infantile hypertrophic pyloric stenosis: genes and environment. *Arch Dis Child*. 2008; 93(12): 1003-1004.
13. Aymerich O. Estenosis hipertrófica pilórica infantil. *Med Leg Costa Rica*. 2014; 31(1): 70-78.
14. Jobson M, Hall N. Contemporary management of pyloric stenosis. *Semin Pediatr Surg*. 2016; 25(4): 219-224.

Conflicto de intereses: los autores señalan que no tienen.