



## Situs inverso incompleto: dextrogastria aislada

Situs inversus *incomplete isolated dextrogastria*

Adán Nefthalí Martínez-Torres,\* Irving Cárdenas-Medina,†  
Leticia Isabel Corral-Álvarez,‡ Román Gabriel Padilla-López§

\* Estudiante de Medicina de la Universidad Autónoma de Durango, Durango; † Residente de Pediatría, § Médico de base, Hospital Regional No. 1 del Instituto Mexicano del Seguro Social, Ciudad Obregón, Sonora, México.

### RESUMEN

**Introducción:** el objetivo de este artículo es describir a un paciente con dextrogastria aislada, la cual es una rara anomalía congénita. **Presentación del caso:** neonato de 16 días de vida con intolerancia a la vía oral, que no se resolvió a pesar de diferentes manejos. Se decidió estudiar para llegar al diagnóstico correcto, y como parte de los estudios de imagen se identificó que la silueta gástrica se encontraba en posición anormal, lo que evidenció dextrogastria. **Conclusión:** la dextrogastria aislada debe considerarse en el diagnóstico diferencial de los lactantes con intolerancia a la vía oral que no ceden al manejo habitual.

**Palabras clave:** dextrogastria aislada, recién nacido, lactante, vómito, diagnóstico diferencial.

### ABSTRACT

**Introduction:** the aim of this article is to describe a patient with isolated dextrogastria, which is a rare congenital abnormality. **Case presentation:** 16-day-old neonate with persistent vomiting, which did not resolve despite different management. To establish the diagnosis, studies were carried out, identifying in radiographic images the gastric silhouette in an abnormal position, showing dextrogastria. **Conclusions:** isolated dextrogastria should be considered in the differential diagnosis of infants with intolerance to the oral route, which does not yield to standard management.

**Keywords:** isolated dextrogastria, newborn, infant, vomit, differential diagnosis.

### INTRODUCCIÓN

La dextrogastria es una anomalía congénita poco común, generalmente asintomática, que consiste en un desplazamiento del estómago hacia la derecha; dicha anomalía puede ser simple (*situs inversus* parcial del estómago) o relacionada con el desplazamiento de los órganos abdominales (*situs inversus*). Usualmente, su detección es casual.<sup>1,2</sup>

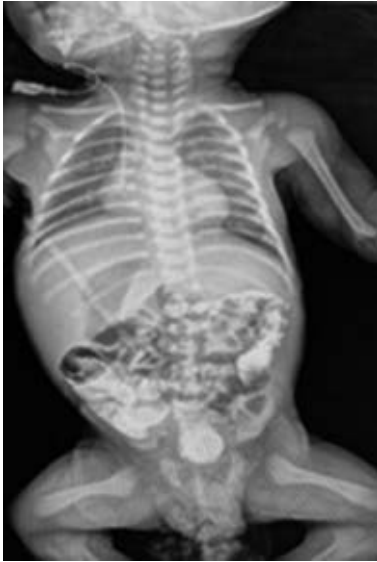
La dextrogastria aislada es la más rara de todas las transposiciones viscerales y puede coexistir con la

eventración del hemidiafragma derecho.<sup>3</sup> Se produce de forma temprana hacia la cuarta semana del desarrollo embrionario por la rotación anormal del tubo digestivo.<sup>4,5</sup>

Se ha descrito que la dextrogastria tipo 1 ocurre por una falla del intestino anterior para rotar normalmente, mientras que la tipo 2 se relaciona al descenso incompleto del intestino anterior desde el tórax,<sup>6</sup> pero su patogénesis todavía no es bien conocida. Ambas se han relacionado a mutaciones genéticas que codifican proteínas que son componentes de la vía TGF-beta (*transforming growth factor β*).<sup>7</sup>

**Correspondencia:** Adán Nefthalí Martínez-Torres, E-mail: adanefmtz@gmail.com

**Citar como:** Martínez-Torres AN, Cárdenas-Medina I, Corral-Álvarez LI, Padilla-López RG. *Situs inverso* incompleto: dextrogastria aislada. Rev Mex Pediatr. 2022; 89(4): 162-164. <https://dx.doi.org/10.35366/109592>



**Figura 1:** Radiografía a su ingreso. Se aprecia aire en silueta hepática.

Se estima una incidencia de uno por cada 10,000 a 40,000 nacidos vivos.<sup>8</sup> Es común que se confunda con otras patologías, principalmente pulmonares, al aparecer como radiopacidad basal derecha con niveles hidroaéreos, o bien asemejar una hernia diafragmática congénita.<sup>9,10</sup>

A fin de dar a conocer esta rara malformación, describimos el caso de un lactante con síntomas de intolerancia a la vía oral que requirió múltiples manejos, y en quien incidentalmente se detectó la silueta gástrica en posición anormal.

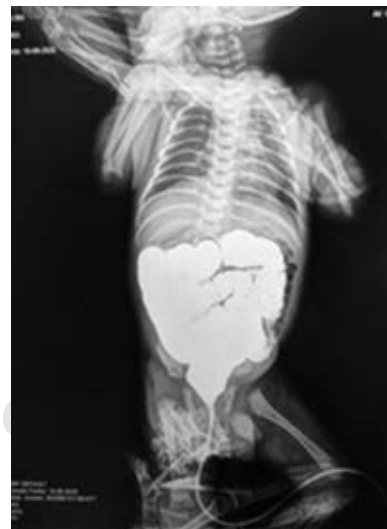
### PRESENTACIÓN DEL CASO

El paciente fue producto de la segunda gesta de una madre sana de 15 años; el embarazo cursó normal, nació por vía vaginal con líquido amniótico meconial; lloró y respiró al nacer sin necesidad de maniobras de reanimación avanzada, con Apgar 8/9 y peso de 4,700 g; sin embargo, requirió hospitalización durante 10 días por síndrome de adaptación pulmonar y tuvo sospecha de enterocolitis necrosante e hiperbilirrubinemia, pero fue egresado a su domicilio.

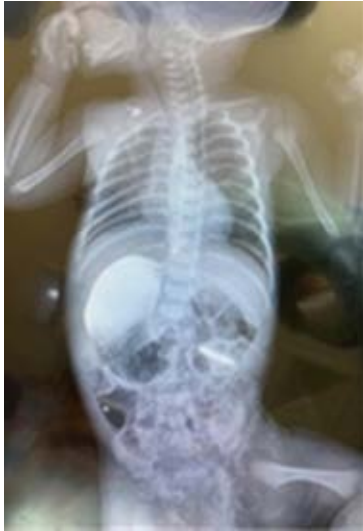Acudió a los 16 días de vida por vómitos de contenido alimenticio postprandial; la madre lo refirió con avidez alimenticia. Dado que se observó con mucosas subhidratadas, se ingresó con diagnóstico de intolerancia a la vía oral para descartar enfermedad de Hirschsprung o hipertrofia congénita del píloro. Durante

su evolución se mantuvo con distensión abdominal, persistencia de vómito de contenido biliar; en varias ocasiones se intentó el reinicio de la vía oral sin éxito, se colocó sonda que obtuvo gasto biliar.

En la radiografía de abdomen se observó distensión de asas (*Figura 1*). Se realizó ultrasonido abdominal, el cual se reportó normal, lo que descartó hipertrofia congénita del píloro. Ante la sospecha de enfermedad de Hirschsprung, se realizó un estudio de colon por enema, con el cual se descartó esta posibilidad (*Figura 2*). Se reinició la vía oral, pero persistió el vómito y la distensión abdominal, aunque sin datos de abdomen agudo, por lo que nuevamente se dejó en ayuno. Se solicitó valoración por el servicio de cirugía pediátrica, quienes indican la necesidad de realizar tránsito intestinal ya que sospecharon malrotación intestinal, o bien, membrana intestinal. En este estudio se evidenció distensión de cámara gástrica, la cual se encontraba con rotación al lado derecho (*Figura 3*). Se solicitó tomografía axial computarizada (TAC) de abdomen con contraste, en la cual se observaron los mismos hallazgos, por lo que se llegó al diagnóstico de dextrogastría tipo 1. Cirugía pediatría decidió reiniciar la vía oral junto con administración de procinético, ya que consideraron que no requería intervención quirúrgica. En esta ocasión se logró tolerancia a la vía oral, lo que dejó su alimentación con fórmula extensamente hidrolizada. Se realizó ecocardiograma cuyo reporte fue un corazón estructuralmente sano. Se egresó a su domicilio.



**Figura 2:** Se aprecia adecuado paso por contenido intestinal, además no hay estrechez a nivel del colon sigmoideo, por el contrario presenta adecuada posición del mismo.



**Figura 3:** Unión esofagogástrica a la derecha, estómago retrohepático con curvatura mayor a la derecha, se pintan cardias, fundus y cuerpo, sin observarse adecuada tinción de antro y píloro, igual que sin seguimiento a tubo digestivo alto.

## DISCUSIÓN

La dextrogastría se considera una entidad poco frecuente en la población mundial, y raramente se presenta de manera aislada. En 2015, se reportó la existencia de solamente 80 pacientes con esta misma condición, pero generalmente como parte del síndrome de heterotaxia o *situs inversus*.<sup>9</sup>

En el caso que presentamos, la sintomatología principal del paciente fueron los síntomas de intolerancia a la vía oral, y luego de diferentes estudios

se identificó la silueta gástrica en posición anormal como un hallazgo incidental, lo cual corresponde a dextrogastría tipo 1. Esperamos que este caso ayude a la detección de otros semejantes, como parte del diagnóstico diferencial en pacientes con problemas de tolerancia a la vía oral.

## REFERENCIAS

1. Ardill W. Dextrogastría. *J Am Coll Surg*. 2002; 194(5): 676.
2. Versteegh HP, Adams SD, Boxall S, Burge DM, Stanton MP. Antenatally diagnosed right-sided stomach (dextrogastría): a rare rotational anomaly. *J Pediatr Surg*. 2016; 51(2): 236-239.
3. Aga P, Parashari UC, Parihar A, Singh R, Kohli N. MRI in isolated dextrogastría with eventration of the right hemidiaphragm with associated mesentero-axial volvulus. *Pediatr Radiol*. 2010; 40(9): 1576-1578.
4. Chinya A, Naranje K, Mandelia A. *Situs inversus abdominalis*, polysplenia, complex jejunal atresia and malrotation in a neonate: a rare association. *Int J Surg Case Rep*. 2019; 56: 93-95.
5. Chen YJ, Ng YB, Chen W. Right thoracic stomach mimicking pleural empyema in an elderly man. *QJM*. 2013; 106(2): 189-190.
6. Harjai MM, Indrajit IK, Kansra M. Isolated dextrogastría simulating congenital diaphragmatic hernia: a diagnostic dilemma. *Asian J Surg*. 2010; 33(1): 59-62.
7. Wyles SM, Hakky S, Ahmed AR. The case of being in the wrong place at the wrong time: the consequences of undiagnosed anatomic anomalies. *Surg Obes Relat Dis*. 2011; 7(4): 543-545.
8. Teplick JG, Wallner RJ, Levine AH, Haskin ME, Teplick SK. Isolated dextrogastría: report of two cases. *AJR Am J Roentgenol*. 1979; 132(1): 124-126.
9. Docx MK, Steylemans A, Govaert P. Isolated dextrogastría in a newborn. *Arch Dis Child Fetal Neonatal Ed*. 2015; 100(6): F513.
10. Reyna TM, Reyna PA. Gastrointestinal disorders associated with emesis in infants. *Semin Pediatr Surg*. 1995; 4(3): 190-197.

**Conflicto de intereses:** los autores declaran que no tienen.