



## Manejo de quemaduras por extravasación de gluconato de calcio en neonatos

*Management of burns due to calcium gluconate extravasation in neonates*

Fernando Gustavo Rubio-Gallegos,\* Jonathan Víctor Lozada-Pazmiño,‡  
Pedro Nicolás Campuzano-Arroyo,§ Antonia Michelle Abad-Saquicela¶

\* Hospital “Eugenio Espejo”, Hospital “Padre Carollo”; ‡ Pontificia Universidad Católica del Ecuador: Hospital General Sur de Quito; § Universidad Internacional del Ecuador: Axxis Hospital; ¶ Universidad Católica de Cuenca. Quito, Ecuador.

### RESUMEN

**Introducción:** las quemaduras por extravasación de gluconato de calcio pueden producir complicaciones graves. El objetivo de este artículo es describir la experiencia del manejo de recién nacidos (RN) con este tipo de quemaduras. **Presentación de los casos:** se trata de tres RN que presentaron quemaduras graves por extravasación de gluconato de calcio. En los tres pacientes el manejo consistió en la utilización de parche hidrocoloide, desbridamiento quirúrgico y colocación de apósito de hidrofibra con plata, hasta completar la cicatrización por segunda intención. Con este tratamiento, los pacientes lograron su recuperación en aproximadamente un mes. **Conclusiones:** los pacientes con quemaduras por extravasación de gluconato de calcio requieren tratamiento oportuno; las etapas del manejo que hemos descrito parecen ser efectivas.

**Palabras clave:** gluconato de calcio, neonatos, quemadura, extravasación, desbridamiento quirúrgico.

### ABSTRACT

**Introduction:** calcium gluconate extravasation burns can cause serious complications. The aim of this article is to describe our experience of treating newborns with this type of burn. **Cases presentation:** we present three neonates with severe burns due to calcium gluconate extravasation. In all three, management consisted of the use of a hydrocolloid patch, surgical debridement, and placement of a hydrofiber dressing with silver, until healing was complete by secondary intention. With this treatment, the patients achieved their recovery in approximately one month. **Conclusions:** patients with burns due to calcium gluconate extravasation require timely treatment; the staged management that we have described appears to be effective.

**Keywords:** calcium gluconate, neonates, burn, extravasation, surgical debridement.

### INTRODUCCIÓN

La administración intravenosa de drogas puede ocasionar una serie de complicaciones relacionadas con la sustancia que ingresa al organismo. La extravasación es una de esas complicaciones. Los sitios más comunes de las lesiones por extravasación son el dorso de

la mano, antebrazo, fosa cubital y dorso del pie, las cuales son áreas donde la piel y el tejido subcutáneo son más delgados, lo que los convierte en los sitios más utilizados para la canalización intravenosa.<sup>1</sup> Los recién nacidos (RN) son más vulnerables a estas lesiones porque su tejido subcutáneo es más delgado y tienen fragilidad vascular.

**Correspondencia:** Fernando Gustavo Rubio-Gallegos, E-mail: nandorub@hotmail.com

**Citar como:** Rubio-Gallegos FG, Lozada-Pazmiño JV, Campuzano-Arroyo PN, Abad-Saquicela AM. Manejo de quemaduras por extravasación de gluconato de calcio en neonatos. Rev Mex Pediatr. 2022; 89(5): 200-204. <https://dx.doi.org/10.35366/110506>

La gravedad de las lesiones depende de la toxicidad y la osmolaridad de los productos infundidos, así como del volumen de líquido y de las características anatómicas locales.<sup>2</sup> Las lesiones se producen tanto por gluconato de calcio, como por cloruro de potasio, bicarbonato, dextrosa hipertónica, drogas citotóxicas y antibióticos.<sup>3</sup>

Las lesiones por extravasación de gluconato de calcio en neonatos se clasifican como quemaduras químicas, que producen daño de los tejidos blandos, siendo en la mayoría de los casos de tercer grado, pero por fortuna son poco frecuentes.<sup>4</sup> La principal causa es iatrogénica.<sup>1,5</sup>

Además de la quemadura, descrita como calcinosis, la extravasación provoca calcificación de la vía (lo cual está asociado a trauma vascular relacionado con el número de intentos de venopunción) e hipotermia de la extremidad.<sup>5</sup>

Desde el punto de vista histopatológico, la calcinosis produce daño de la piel circundante, que puede ser irreversible. La evolución de la lesión cutánea inicialmente puede ser semejante a hematomas o celulitis, posteriormente se presentan placas violáceas rodeadas de eritema con ulceraciones y flictenas, y finalmente necrosis.<sup>6</sup>

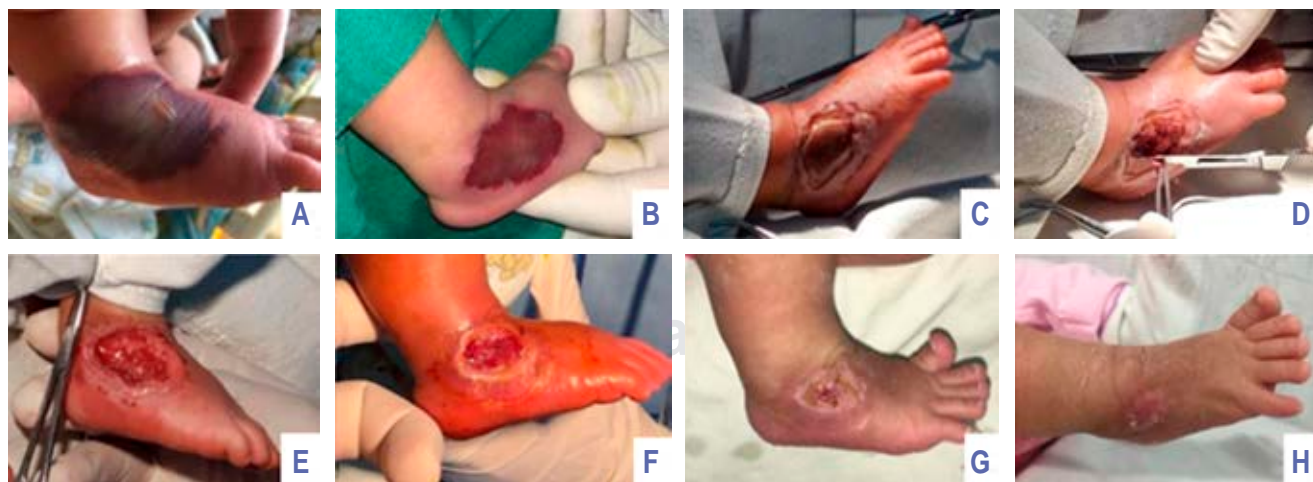Habitualmente los especialistas en cirugía plástica y reconstructiva son quienes manejan este tipo de complicaciones; la valoración inicial ocurre varios días después del evento. El tratamiento consiste en evitar el progreso de la lesión y lograr la delimitación del área necrótica.

En este artículo describimos la experiencia en tres RN que presentaron lesiones asociadas a la extravasación de gluconato de calcio, quienes recibieron el mismo protocolo de tratamiento que consiste en la utilización de parche hidrocólico, desbridamiento quirúrgico y colocación de apósito de hidrofibra con plata hasta completar la cicatrización por segunda intención.

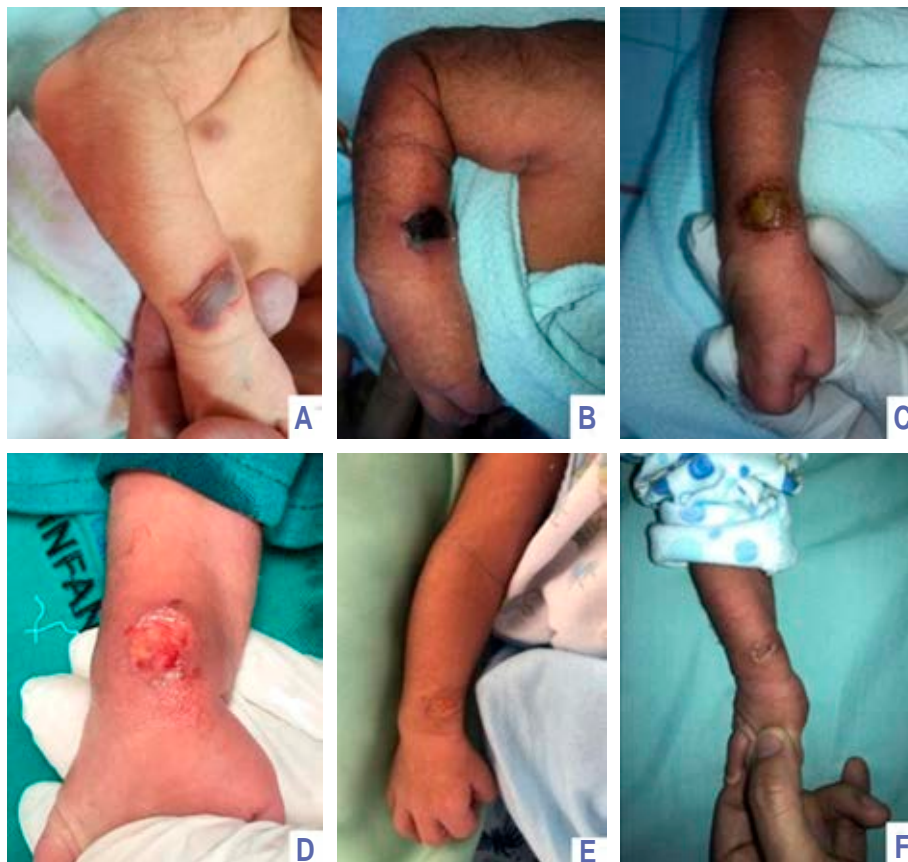
## PRESENTACIÓN DE LOS CASOS

Caso 1. RN masculino de 38 semanas de edad gestacional quien presentó hipoglicemia. A los tres días de vida se ordenó la infusión de gluconato de calcio al 10%, por vía endovenosa periférica. A las cuatro horas de infusión, el personal de salud identificó discreto eritema y edema en área de venopunción, se retiró la misma y se colocó vía alterna; ocho horas después se notó mayor edema en el dorso del pie derecho, así como área de coloración violácea de 4 cm de diámetro de bordes mal definidos, y aparición de flictena con líquido seroso en su interior. Alrededor de la flictena se observó área de tono blanquecino, lo que sugirió pérdida de vitalidad y posible evolución a necrosis (*Figura 1A*).

Dos días después fue valorado por cirugía plástica, donde se observó una lesión redondeada con diámetro de 3.8 cm, de color violáceo y con flictena central que había perdido su contenido líquido (*Figura 1B*). Se realizó flictenólisis, lavado con suero fisiológico y colocación de parche hidrocólico. Cuatro días después apareció delimitación del área de necrosis (*Figura 1C*), por lo que, bajo sedación se realizó escarectomía hasta llegar



**Figura 1:** Recién nacido masculino a término. Cronología de fotografías de evolución de lesión por extravasación de gluconato de calcio al 10%.



**Figura 2:**

Recién nacido masculino pretérmino.  
Cronología de fotografías de evolución de lesión por extravasación de gluconato de calcio al 10%.

a la zona con tejido vital, colocando parche hidrocólicoide (*Figura 1D y E*).

Para el día 13 de vida, la herida tenía 2.2 cm de diámetro y ya había evidencia de cierre concéntrico por segunda intención; se realizó curación y colocación de apósito de hidrofibra (*Figura 1F*). A los 19 días la herida era de 1.2 cm de diámetro, y se continuó con apósito de hidrofibra (*Figura 1G*). Finalmente, para los 28 días de vida se observó cierre completo, con epitelización de los bordes (*Figura 1H*).

Caso 2. RN pretérmino de 35 semanas de edad gestacional con indicación de ayuno y aplicación de soluciones parenterales. A los dos días de vida presentó lesión en muñeca derecha secundario a extravasación de gluconato de calcio al 10%. A las pocas horas de la infusión, el personal de salud reportó que el paciente se encontraba irritable, así como la aparición de edema y eritema en el área de venopunción, por lo que retiraron la infusión.

Tras 48 horas, la lesión ya presentaba coloración violácea de 2 cm de diámetro, de bordes mal definidos, con flictena acompañado de líquido serohemático en su

interior (*Figura 2A*). Fue valorado por cirugía plástica, donde observaron que la lesión, ubicada en la región dorsal, del lado radial de la muñeca derecha, tenía forma ovalada, con diámetro de 2.1 cm, la cual era violácea y presentaba de flictena central que perdió su contenido líquido (*Figura 2B*).

Se realizó curación de herida para delimitación de escara necrótica y se colocó parche hidrocólicoide con vendaje oclusivo. A los siete días de vida, la escara se limitó y había contracción de la herida, con 1.8 cm de diámetro (*Figura 2C*). Se procedió a escarectomía bajo sedación y analgesia, hasta llegar a zona con tejido vital (*Figura 2D*). Cada cinco días se realizaron curaciones con hidrofibra, y progresivamente se observó cierre concéntrico por segunda intención (*Figura 2E*). La cicatrización completa se consiguió a los 22 días de vida (*Figura 2F*).

Caso 3. RN femenino de 39 semanas de edad gestacional. Presentó lesión por extravasación de gluconato de calcio al 10%, en el dorso del antebrazo izquierdo. Alrededor de 10 horas después del retiro de las soluciones, se observó área necrótica de bordes irregulares,

ovalada, de 3.2 cm de diámetro, y eritema periférico (Figura 3A).

El manejo fue igual que en los casos anteriores; como se puede observar en las fotografías, primero hubo delimitación de escara necrótica (Figura 3B) y para el día seis de vida se realizó escarectomía (Figura 3C). Con las curaciones y colocación de parche hidrocólicoide durante dos semanas (Figura 3D a G) la herida fue reduciendo de tamaño. Para los 28 días de vida, se logró cierre de la herida (Figura 3H).

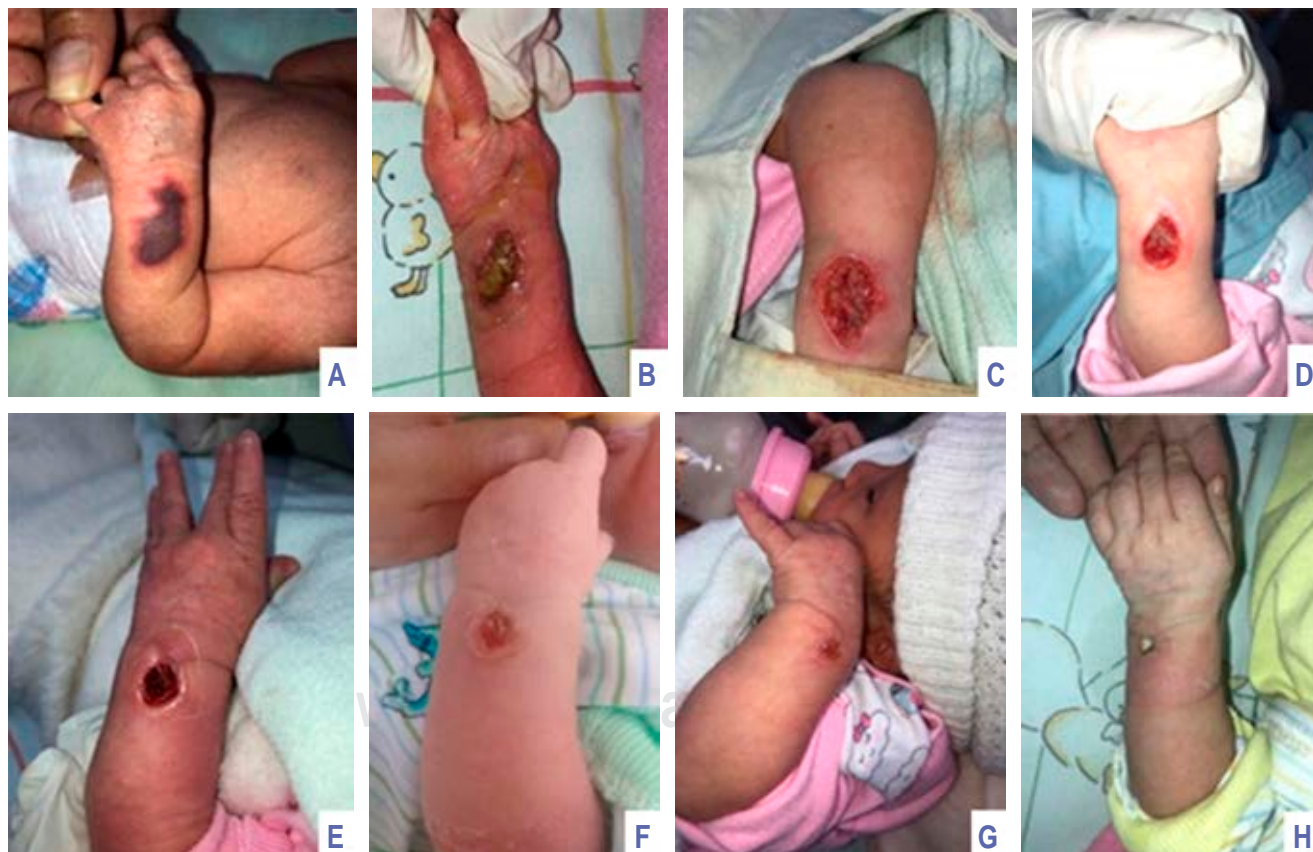Por último, debemos señalar que los tres pacientes fueron vigilados hasta el año de vida, sin que presentaran secuelas funcionales o estéticas.

## DISCUSIÓN

Pacheco y colaboradores realizaron una revisión de la literatura sobre lesiones asociadas con extravasación de gluconato de calcio, recopilando 60 casos publicados en 37 artículos; la mayoría fueron de RN, en quienes la

ubicación más común ocurrió en la mano y muñeca, señalando que el edema y eritema fueron las manifestaciones más frecuentes. Cuarenta y siete por ciento presentó necrosis cutánea. Con respecto al manejo, describieron que inicialmente el tratamiento fue conservador, que incluyó elevación del miembro afectado, aplicación de frío o calor local, así como pomadas con antibióticos y corticosteroides. Además, reportaron que la mitad de los pacientes requirieron cirugía, pero sólo en 13% se realizaron injertos de piel. El tiempo para curación tuvo una variación de tres a seis meses. Por último, recomendaron que los procedimientos quirúrgicos se llevaran a cabo cuando la evolución no fuera satisfactoria.<sup>7</sup>

En los tres pacientes que presentamos, inicialmente se utilizó un parche hidrocólicoide, a fin de promover la delimitación del área necrótica. Ya con la lesión delimitada, durante el desbridamiento quirúrgico se evitó lesionar los tejidos viables. Tras la cirugía se aplicaron apósitos de hidrofibra con plata, los cuales restringen el exceso de humedad, lo que disminuye la



**Figura 3:** Recién nacido femenino a término. Cronología de fotografías de evolución de lesión por extravasación de gluconato de calcio al 10%.

frecuencia de curaciones.<sup>8</sup> Estas fases de manejo ya han sido mencionadas en diferentes publicaciones; por ejemplo, se ha señalado la importancia de eliminar la piel necrótica y ofrecer una capa dérmica plana apropiada para la reepitelización.<sup>9,10</sup> Girard y colaboradores recomiendan no realizar la escisión quirúrgica hasta dos semanas después del incidente, luego de obtener un área necrótica claramente delimitada.<sup>11</sup> En nuestra serie de tres casos, consideramos que la delimitación del área necrótica se logró más rápidamente por haber utilizado parches hidrocoloides, como lo describen Da Silva y colaboradores en una revisión sistemática.<sup>12</sup>

El manejo quirúrgico temprano de este tipo de quemaduras es importante para evitar complicaciones graves, tales como calcificación de tejido, necrosis, celulitis, osteomielitis e incluso llegar al síndrome compartimental.<sup>13</sup> Estas complicaciones pueden derivar en secuelas estéticas y funcionales, las cuales también se relacionan con la profundidad y extensión de la lesión.<sup>11</sup>

#### REFERENCIAS

1. Gault DT. Extravasation injuries. *Br J Plast Surg*. 1993; 46(2): 91-96.
2. Pasquesoone L, Aljudaibi N, Ellart J, Guerreschi P, Duquennoy-Martinot V. L'extravasation chez l'enfant, prise en charge en urgence. *Annales de Chirurgie Plastique Esthétique*. 2016; 61(5): 598-604.
3. Kumar RJ, Pegg SP, Kimble RM. Management of extravasation injuries. *ANZ J Surg*. 2001; 71(5): 285-289.
4. Sonohata M, Akiyama T, Fujita I, Asami A, Mawatari M, Hotokebuchi T. Neonate with calcinosis cutis following extravasation of calcium gluconate. *J Orthop Sci*. 2008; 13(3): 269-272.
5. Moss J, Syrengelas A, Antaya R, Lazova R. Calcinosis cutis: a complication of intravenous administration of calcium gluconate. *J Cutan Pathol*. 2006; 33(s2): 60-62.
6. Agarwal A, Arora A, Sonohata M. Iatrogenic calcinosis cutis following extravasation of calcium gluconate. *J Orthop Sci*. 2008; 13(6): 576-577.
7. Pacheco Compañía FJ, Midón Míguez J, de Toro Santos FJ. Lesions associated with calcium gluconate extravasation: presentation of 5 clinical cases and analysis of cases published. *Ann Plast Surg*. 2017; 79(5): 444-449.
8. Kruchevsky D, Pikkel Y, Mattar S, Ramon Y, Ullmann Y. Optimizing the use of Aquacel Ag® for pediatric burns - When to start? *Ann Burns Fire Disasters*. 2020; 33(1): 33-37.
9. Tiras U, Erdeve O, Karabulut AA, Dallar Y, Eksioğlu HM. Debridement via collagenase application in two neonates. *Pediatr Dermatol*. 2005; 22(5): 472-475.
10. Sivrioglu N. Versajet hydrosurgery system in the debridement of skin necrosis after Ca gluconate extravasation: report of 9 infantile cases. *Acta Orthop Traumatol Turc*. 2014; 48(1): 6-9.
11. Girard P, Plancq MC, Tourneux P, Deroussen F, Gouron R, Klein C. Extravasation of calcium solution in the child: Value of negative-pressure wound therapy. *Arch Pediatr*. 2019; 26(7): 407-410.
12. Da Silva PL, Borges EL, Donoso MTV. Uso de hidrocolóide e alginato de cálcio no tratamento de lesões cutâneas. *Rev Bras Enferm*. 2013; 66(5): 760-770.
13. Chen TK, Yang CY, Chen SJ. Calcinosis cutis complicated by compartment syndrome following extravasation of calcium gluconate in a neonate: a case report. *Pediatr Neonatol*. 2010; 51(4): 238-241.

**Conflicto de intereses:** los autores declaran que no tienen.