



Pseudoquiste pancreático hemorrágico, una complicación poco común

Hemorrhagic pancreatic pseudocyst in a pediatric patient, a rare complication

Sofía Brenes-Guzmán,* Víctor Manuel Puga-Ayala,‡ Samantha Fierro-Sáenz,§
José Luis González-Chávez,¶ Izchel Valdez-García,** Pierre Jean-Aurelus**

* Residente de Cirugía Pediátrica, Unidad Médica de Alta Especialidad (UMAE), Hospital de Pediatría “Dr. Silvestre Frenk Freund”, Centro Médico Nacional Siglo XXI, Instituto Mexicano del Seguro Social (IMSS); ‡ Hospital Infantil de Especialidades del Estado de Chihuahua; § Hospital Universitario “Dr. José Eleuterio González”, Universidad Autónoma de Nuevo León; ¶ Centro Médico Nacional 20 de Noviembre, ISSSTE. ** UMAE, Hospital de Pediatría “Dr. Silvestre Frenk Freund”, Centro Médico Nacional Siglo XXI, IMSS, México.

RESUMEN

Introducción: el pseudoquiste pancreático es una complicación rara de la pancreatitis, pero cuando se presenta hemorragia el pronóstico puede ser desfavorable. **Caso clínico:** se presenta una paciente de siete años con pancreatitis recurrente, quien desarrolló pseudoquiste pancreático. Se decidió drenaje quirúrgico, pero durante el procedimiento se detecta que el pseudoquiste es hemorrágico. La paciente fallece por sangrado y choque. **Conclusiones:** el pseudoquiste pancreático hemorrágico representa un reto terapéutico; en la actualidad, se recomienda manejo interdisciplinario que incluye cirugía y embolización arterial.

Palabras clave: pseudoquiste pancreático, pancreatitis, hemorragia, escolar, pronóstico, muerte.

ABSTRACT

Introduction: pancreatic pseudocyst is a rare complication of pancreatitis; when hemorrhage occurs, the prognosis becomes poorer. **Clinical case:** a seven-year-old female patient with recurrent pancreatitis is presented, who developed a pancreatic pseudocyst. Surgical drainage was decided, but during the procedure it was detected that the pseudocyst was hemorrhagic. The patient died from hemorrhage and shock. **Conclusions:** hemorrhagic pancreatic pseudocyst represents a therapeutic challenge; currently, interdisciplinary management is recommended, which includes surgery and arterial embolization.

Keywords: pancreatic pseudocyst, pancreatitis, hemorrhage, schooler, prognosis, death.

INTRODUCCIÓN

El pseudoquiste representa una complicación tardía de la pancreatitis crónica, manifestándose como una cavidad quística en el páncreas que carece de capa epitelial y contiene líquido pancreático enriquecido con amilasa y enzimas.^{1,2}

Aunque el pseudoquiste es una complicación poco común, los pacientes pueden tener mal pronóstico por el desarrollo de hemorragia debido a la erosión enzimática, afectando órganos y vasos adyacentes, como a la arteria esplénica (30-50%), la gastroduodenal (17%) y las pancreático-duodenales (11%).^{3,4} Además, el pseudoquiste podría comunicarse al duodeno, dando lugar a

Correspondencia: Sofía Brenes-Guzmán, E-mail: sofiabrenesg1992@gmail.com

Citar como: Brenes-Guzmán S, Puga-Ayala VM, Fierro-Sáenz S, González-Chávez JL, Valdez-García I, Jean-Aurelus P. Pseudoquiste pancreático hemorrágico, una complicación poco común. Rev Mex Pediatr. 2023; 90(3): 115-117. <https://dx.doi.org/10.35366/114206>

un sangrado gastrointestinal masivo en 1.7-2.5% de los casos.⁵ También se ha descrito que puede comunicarse con la vía biliar (originando secreción biliohemática), o incluso hacia el retroperitoneo. En casos excepcionales se ha descrito erosión hacia la vena porta, con trombosis portal.⁶

Este artículo describe a una paciente con pancreatitis crónica, quien desarrolló un pseudoquiste hemorrágico y fallece, a pesar del tratamiento quirúrgico.

PRESENTACIÓN DEL CASO

Se trata de paciente femenino de siete años con historia de pancreatitis aguda recurrente. El primer episodio se manifestó a los cuatro años y, desde entonces, presentaba al menos tres episodios por año. No se identificó su etiología, incluso se descartaron malformaciones anatómicas. Durante los tres años con la pancreatitis hubo afección de su condición nutricia, llegando a desnutrición crónica.

Tres meses previos al ingreso actual, se detectó la formación de un pseudoquiste pancreático (*Figura 1A*), solo recibiendo manejo médico. Sin embargo, la paciente regresó a urgencias seis semanas después con cuadro de dolor abdominal agudo, de tipo transfixivo, en mesogastrio, acompañado de vómito postprandial y melena. También se refirió disminución del apetito y pérdida de peso de aproximadamente cuatro kilos.

Al examen físico, el abdomen era plano, pero con aumento de volumen en la parte superior. Durante la palpación profunda se presentó dolor en mesogastrio; además, se identificó una masa firme en el hipocondrio izquierdo de 8 × 10 cm, con bordes lisos y regulares.

Los datos relevantes en los análisis clínicos al momento del ingreso fueron: hemoglobina de 6.5 g/dL y amilasa de 3,505 U/L. Se solicitó tomografía abdominal, la cual confirmó el pseudoquiste pancreático de 12 × 8 × 14 cm, con una pared de aproximadamente 7 mm. Aunque no se identificó involucro o continuidad intestinal, se observó la pérdida de interfase vascular a nivel de la arteria pancreático-duodenal (*Figura 1B y C*). Además, se detectó detritus y sedimento en el interior del quiste.

En la primera semana de hospitalización, la paciente continuó presentando vómito, melena y dolor abdominal. Dada la persistencia del pseudoquiste pancreático con aumento en el tamaño y la sintomatología durante siete semanas se optó por realizar una laparotomía.

Durante la intervención, se identificó que el pseudoquiste comprimía el estómago, pero sin datos de

gastritis hemorrágica, perforación o peritonitis. Con el propósito de drenar el contenido del quiste, se realizó apertura del estómago en su pared posterior; sin embargo, hubo salida de 500 mL de material necrótico pancreático, además se drenó sangre (vieja y fresca) en cantidad aproximada de 700 mL. Se realizó gastrocistoanastomosis. Sin embargo, durante el procedimiento hubo sangrado constante del pseudoquiste, posible-

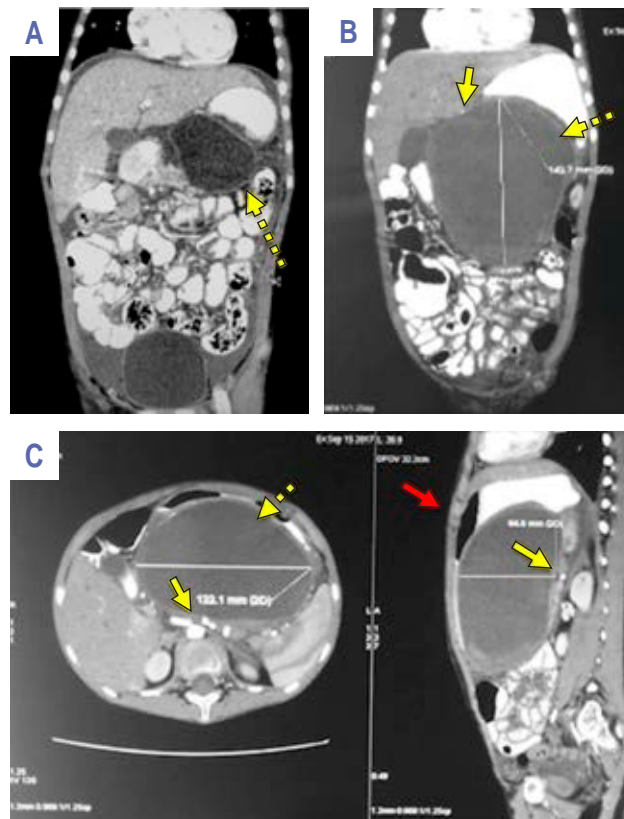


Figura 1: **A)** Tomografía de abdomen con doble contraste (arterial y oral), corte coronal. Se observa pseudoquiste pancreático de 7 × 7 cm, de pared de 1-2 mm (flecha punteada), con contenido heterogéneo. El páncreas con edema periférico, sin aparente compresión o alteraciones vasculares. **B)** Tomografía de abdomen con doble contraste (arterial y oral), corte coronal seis semanas posteriores a la *Figura A*. Las dimensiones del pseudoquiste pancreático son de 12 × 8 × 14 cm, de paredes de 7 mm (flecha punteada), con contenido heterogéneo con sedimento en la parte inferior; la arteria pancreático-duodenal se encuentra desplazada (flecha continua) y en contacto íntimo con la pared del pseudoquiste. **C)** Misma tomografía en corte axial y sagital. Se aprecia compresión extrínseca del estómago (flecha roja), bazo y desplazamiento de asas intestinales; la arteria pancreático-duodenal (flecha amarilla) con leve erosión hacia la pared del pseudoquiste.

mente por vasos perforantes neoformados, llevando a la paciente a choque hipovolémico. La paciente se estabilizó hemodinámicamente y pasó a terapia intensiva, pero a pesar de las medidas la paciente falleció 72 horas después.

DISCUSIÓN

La etiología subyacente de la pancreatitis recurrente a menudo está relacionada con anomalías pancreático-biliares, pancreatitis hereditaria y fibrosis quística. Durante la última década, al parecer ha aumentado los casos de pancreatitis en pacientes pediátricos.⁷⁻¹⁰ Se estima que, alrededor de un cuarto de estos casos, desarrollan complicaciones graves, con hasta 4% de mortalidad.^{11,12}

Una de las complicaciones de la pancreatitis son los pseudoquistes, los cuales generalmente se resuelven de manera espontánea; sin embargo, pueden ocurrir infecciones, hemorragias, o bien, los pacientes tienen sintomatología que no desaparece. Se ha descrito que la mortalidad por pseudoquistes hemorrágicos es hasta del 40%. Se ha señalado que el enfoque conservador suele tener consecuencias fatales, por lo cual se han explorado diferentes alternativas terapéuticas, como la embolización arterial, sin embargo hay recurrencia del sangrado.^{13,14}

Como en el presente caso, el manejo quirúrgico presenta limitaciones. Los procedimientos para controlar el sangrado incluyen la resección de pseudoaneurismas con arteriorrafia, pancreatectomía parcial, esplenectomía, ligadura directa del punto hemorrágico y drenaje del pseudoquiste. En la actualidad, se aconseja la identificación precisa del sitio de sangrado mediante angiografía, lo que permite embolización selectiva percutánea.^{15,16}

REFERENCIAS

1. Lautz TB, Chin AC, Radhakrishnan J. Acute pancreatitis in children: spectrum of disease and predictors of severity. *J Pediatr Surg.* 2011; 46: 1144-1149.

2. Bai HX, Lowe ME, Husain SZ. What have we learned about acute pancreatitis in children. *J Pediatr Gastroenterol Nutr.* 2011; 52(3): 262-260.
3. Jain SK, Rajendran V, Jain MK, Kori R. Hemorrhagic pseudocyst of pancreas treated with coil embolization of gastroduodenal artery: a case report and review of literature. *Case Rep Surg.* 2015; 2015: 480605.
4. Novacic K, Vidjak V, Suknaic S, Skopljanac A. Embolization of a large pancreatic pseudoaneurysm converted from pseudocyst (hemorrhagic pseudocyst). *J Pancreas.* 2008; 9(3): 317-321.
5. Gadacz TR, Trunkey D, Kieffer RF Jr. Visceral vessel erosion associated with pancreatitis. *Arch Surg.* 1978; 113(12): 1438-1440.
6. Hsu JT, Yeh CN, Hung CF, Chen HM, Hwang TL, Jan YY, Chen MF. Management and outcome of bleeding pseudoaneurysm associated with chronic pancreatitis. *BMC Gastroenterol.* 2006; 6: 3.
7. Lopez MJ. The changing incidence of acute pancreatitis in children: a single-institution perspective. *J Pediatr.* 2002; 140: 62.
8. Werlin SL, Kugathasan S, Frautschy BC. Pancreatitis in children. *J Pediatr Gastroenterol Nutr.* 2003; 37: 592-595.
9. Weizman Z, Durie PR. Acute pancreatitis in childhood. *J Pediatr.* 1988; 113: 24-29.
10. Pietzak M, Thomas D. Pancreatitis in childhood. *Pediatr Rev.* 2000; 21: 406-412.
11. Davenport M. Acute and chronic pancreatitis. *Indian J Pediatr.* 2002; 69: 801-807.
12. Sánchez-Ramírez CA, Larrosa-Haro A, Flores-Martínez S, Sánchez-Corona J, Villa-Gómez A, Macías-Rosales R. Acute and recurrent pancreatitis in children: etiological factors. *Acta Pediatr.* 2007; 96: 534-537.
13. Waltman AC, Luers PR, Athanasoulis CA, Warshaw AL. Massive arterial hemorrhage in patients with pancreatitis. Complementary roles of surgery and transcatheter occlusive techniques. *Arch Surg.* 1986; 121(4): 439-443.
14. Kudaravalli P, Garg N, Pendela VS, Gambhir HS. Hemorrhagic pancreatic pseudocyst: a rare complication. *Am J Emerg Med.* 2021; 43: 243-244.
15. Alonso V, Guéye D, Monnin V, Kalfa N. Manejo radiológico y quirúrgico del pseudoquiste pancreático hemorrágico en el paciente pediátrico. *Cir Pediatr.* 2021; 34: 147-150.
16. Carr JA, Cho JS, Shepard AD, Nypaver TJ, Reddy DJ. Visceral pseudoaneurysms due to pancreatic pseudocysts: rare but lethal complications of pancreatitis. *J Vasc Surg.* 2000; 32(4): 722-730.

Conflicto de intereses: los autores declaran que no tienen.