



## PRESENTACIÓN DE CASO

### Aparato tipo Hawley con modificaciones en incisivo central retenido por supernumerarios

Maxillary *Hawley Appliance-type* with modifications in central incisor retained by supernumeraries

Yolainy Pulido Valladares<sup>1</sup>✉, Stauros Gounelas Amat<sup>2</sup>, Anay Rezk Díaz<sup>3</sup>

<sup>1</sup>Universidad de Ciencias Médicas de Pinar del Río, Policlínico Universitario Hermanos Cruz. Pinar del Río, Cuba.

<sup>2</sup>Universidad de Ciencias Médicas de Pinar del Río, Policlínico de Especialidades Pediátricas. Pinar del Río, Cuba.

<sup>3</sup>Universidad de Ciencias Médicas de Pinar del Río, Clínica Estomatológica Docente Ormani Arenado Llonch. Pinar del Río, Cuba.

**Recibido:** 25 de noviembre de 2020

**Aceptado:** 26 de febrero de 2021

**Publicado:** 5 de abril de 2021

**Citar como:** Pulido Valladares Y, Gounelas Amat S, Rezk Díaz A. Aparato tipo Hawley con modificaciones en incisivo central retenido por supernumerarios. Rev Ciencias Médicas [Internet]. 2021 [citado: fecha de acceso]; 25(2): e4774. Disponible en: <http://revcmpinar.sld.cu/index.php/publicaciones/article/view/4774>

## RESUMEN

**Introducción:** el tratamiento de dientes incluidos es uno de los problemas que se presentan en pacientes que requieren tratamiento de Ortodoncia.

**Presentación del caso:** paciente de 10 años, con antecedentes de salud que acude a la consulta de Ortodoncia por presentar alteraciones en el brote de los incisivos superiores. Al examen bucal presenta dentición mixta con ausencia clínica de 21. En rayos X panorámico se observa 21 retenido asociado a diente supernumerario. El tratamiento de elección fue la combinación ortodóncica quirúrgica.

**Conclusiones:** con un manejo interdisciplinario adecuado, mediante técnicas innovadoras y económicas, se logró llevar el diente al arco dentario, corregir líneas medias, restablecer la estética y la función en un caso poco común por su localización en los dientes centrales, que, al ser más visibles, puede afectar estética y psicológicamente a los niños en su interacción con el medio social.

**Palabras clave:** Ortodoncia; Manejo de Caso; Práctica Interdisciplinaria; Diente Retenido; Incisivo; Diente Supernumerario.

## ABSTRACT

**Introduction:** the treatment of impacted teeth is one of the problems that arise in patients requiring orthodontic treatment.

**Case Report:** a 10-year-and-5-month patient having a health history comes to the orthodontic office for presenting alterations in the eruption of the upper incisors. On the oral examination she presented mixed dentition with clinical absence of 21 and the panoramic x-rays showed the retention of the 21 which is associated with a supernumerary tooth. The treatment of choice was the surgical orthodontic combination.

**Conclusions:** with an appropriate interdisciplinary management, leaving the traditional way, and by means of innovative along with economic techniques, it was possible to bring the tooth to the dental arch, correct midlines, reestablish esthetics and function in an uncommon case due to its location in the central teeth, which, being more visible, can affect esthetically and psychologically the children in their interaction with the social environment.

**Keywords:** Orthodontic; Case Management; Interdisciplinary Placement; Tooth, Impacted; Incisor; Tooth, Supernumerary.

## INTRODUCCIÓN

El pioderma gangrenoso (PG) se describió por primera vez en 1916, por Brocq bajo el nombre de phagédénisme géométrique. En 1930, Brunsting et al, modificaron la descripción de la enfermedad adjudicándole el nombre actual en relación con un supuesto origen infeccioso bacteriano, En los maxilares se encuentran diversas anomalías de forma, tamaño, número y estructura, durante el proceso de erupción dental, que deben ser bien conocidas por el odontólogo general y los diferentes especialistas de nuestra profesión.<sup>(1)</sup>

La erupción dentaria es un evento complejo provocado por diversas causas que hacen que el diente, sin estar completamente formado, migre del interior del maxilar a la cavidad bucal.<sup>(1)</sup>

Concomitantemente con la salida del diente hasta su posición definitiva en el arco, se construye la raíz, se remodela el alveolo para recibirla y se organiza el ligamento alveolodentario.<sup>(2)</sup>

La erupción de las piezas permanentes puede verse afectada por trastornos ocasionados por distintos factores etiológicos, y afectar a cualquier pieza del arco dentario.<sup>(2)</sup>

La ausencia en la cavidad bucal de alguna pieza dentaria en la época normal de su erupción, es un signo de dientes retenidos, que son aquellos que no logran erupcionar y se mantienen en su saco pericoronario dentro del hueso. Se define un diente retenido como aquel diente que se ha desarrollado total o parcialmente y que se queda alojado en los maxilares después de que ha pasado la época promedio normal de erupción.<sup>(2,3)</sup>

Actualmente se le denomina síndrome de retención dentaria por estar caracterizado por un conjunto de alteraciones locales y sistémicas, tales como dolores intensos, otalgias, neuralgias, cefaleas, caída del cabello, trastornos visuales diversos, además de la ausencia del diente en la cavidad bucal.<sup>(4)</sup>

Esta retención puede ser intraósea (cubierto por hueso) o submucosa (cubierto por encía). Es más común en el canino superior que en el inferior. Los dientes que se encuentran con frecuencia incluidos, son los terceros molares inferiores y superiores, luego le siguen los segundos premolares inferiores, los caninos superiores y los incisivos laterales superiores.<sup>(4,5,6)</sup>

Los incisivos centrales superiores, aunque menos frecuentes, no están exentos a estos problemas; su erupción es simultánea y en parejas, por no tener problemas de colocación en la arcada. Son las primeras piezas de recambio y disponen de suficiente amplitud para alinearse con las piezas vecinas. Debe servir de referencia al detectar una anomalía al compararlo con el incisivo contralateral. Es sospechosa toda alteración cronológica que separa la erupción de ambos centrales más allá de tres meses. Se indica tomar radiografías para analizar la zona e identificar el factor que obstruye la salida del incisivo.<sup>(2,5,6)</sup>

Las causas comunes son casi siempre locales: falta de espacio para la erupción, prolongada retención o pérdida temprana de dientes deciduos, posición anormal del diente a erupcionar, presencia de hendidura alveolar, anquilosis, formación neoplásica, trauma dental o alveolar, dilaceración radicular y dientes supernumerarios.

Entre las causas generales se encuentran enfermedades febriles, desórdenes endocrinos, hipovitaminosis y herencia. Las piezas dentarias incluidas pueden ocasionar lesiones en dientes vecinos, infecciones o quistes y representan un problema por sus implicaciones funcionales y estéticas.<sup>(6,7,8)</sup>

La retención dentaria asociada a un diente supernumerario suele diagnosticarse mediante la exploración clínica y los estudios radiológicos convencionales (ortopantomografía y radiografía oclusal y periapical). Sin embargo, en ocasiones resulta difícil localizarlos o excluir otras patologías asociadas.<sup>(9)</sup> Los dientes supernumerarios también pueden encontrarse en la cavidad nasal, la cavidad oftálmica, el seno maxilar y el mentón.<sup>(10,11)</sup>

El diagnóstico correcto es un factor fundamental para conseguir la alineación de estos dientes en la arcada dental. Hay casos en que el tratamiento debe ser conservador y es necesario eliminar al responsable del factor de retención para que el diente erupcione. En otros casos, sin embargo, la exposición quirúrgica y la tracción ortodóntica, son necesarias.<sup>(9,10,11)</sup>

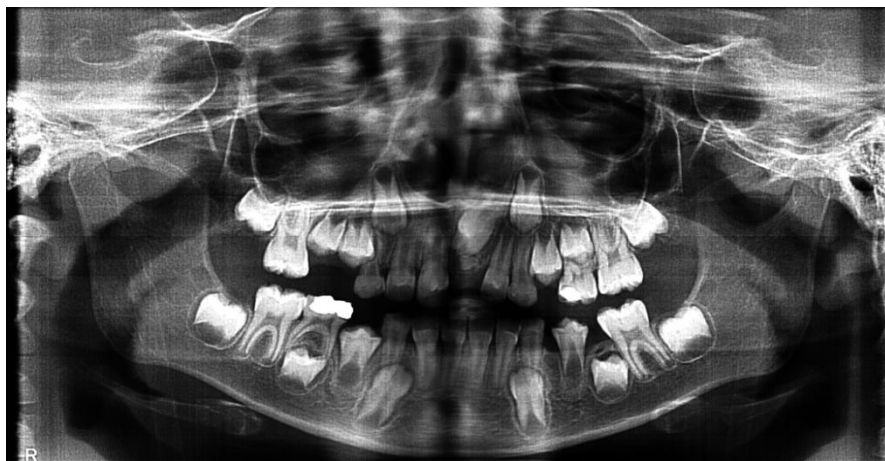
En el caso de los incisivos incluidos, es un reto para los especialistas por lo que es importante realizar un tratamiento lo más temprano posible. Entonces, es fundamental hacer un diagnóstico precoz con el objeto de evitar posibles malformaciones coronarias y, sobre todo, radiculares del diente retenido; se evita así, tanto la estabilidad como la salud periodontal del mismo.

En ortodoncia, como en la mayoría de las especialidades de las Ciencias Médicas, se estiman las particularidades de cada individuo y se realiza un manejo interdisciplinario para lograr una atención integral, en este caso: ortodoncia y cirugía maxilo facial.

Se presenta el caso con el propósito de realizar un tratamiento integral, innovador y económico, a un diente central retenido en un paciente con diente supernumerario.

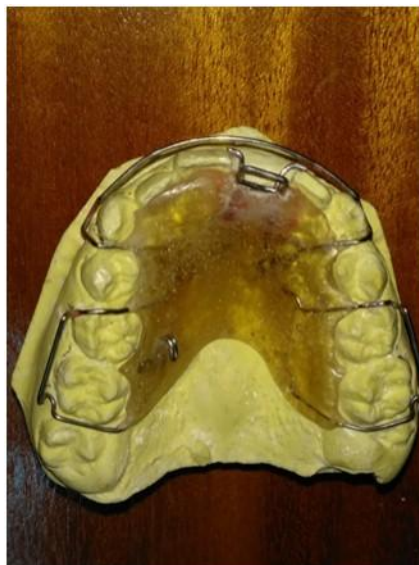## PRESENTACIÓN DEL CASO

Paciente masculino de 10 años de edad, raza blanca, con antecedentes de salud, que acude a la consulta de ortodoncia del Policlínico Hermanos Cruz por presentar alteraciones en el brote de los incisivos superiores, la exploración intraoral muestra dentición mixta con ausencia clínica de 21, desviación de la línea media hacia la izquierda de 1.0 mm, relación de clase I de Angle. En Rayos X panorámico se observa 21 retenido en posición vertical asociado a diente supernumerario. (Fig. 1)



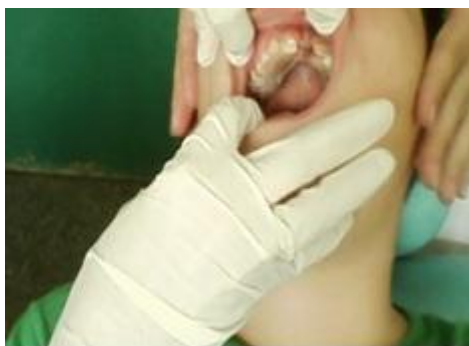**Fig. 1** Rayos X panorámico

Se realizó ingreso en el servicio donde se decidió no utilizar aparatología fija como tradicionalmente ocurre, sino que se diseñó aparato tipo Hawley con modificaciones (guía anterior para cadeneta, resortes de distalización y gancho de tracción contralateral a la zona afectada ubicado a nivel del 1er molar), que permitieron recuperar el espacio perdido y ubicar al diente retenido en el arco a corto plazo, lo que además constituyó un considerable ahorro de recursos a la institución. (Fig. 2)



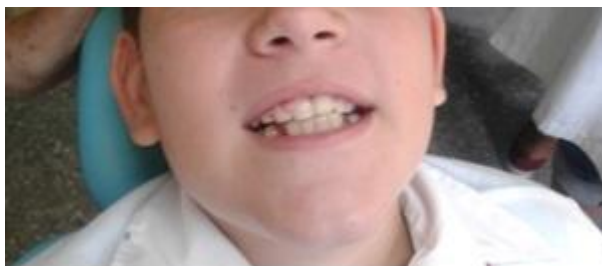**Fig. 2** Aparato tipo Hawley con modificaciones.

Se realizó remisión para la consulta multidisciplinaria (cirugía, ortodoncia y periodoncia), del Hospital Pediátrico Pepe Portilla, donde el paciente fue intervenido quirúrgicamente con éxito. En la cirugía se retiró diente supernumerario y se colocó brackets en el 21 con ligadura metálica. A los siete días se instaló aparato tipo Hawley, y se colocó cadeneta elástica a ligadura que se ajustaba cada 15 días, lo que permitió el brote del central en la cavidad bucal tres meses después, y su definitiva ubicación en el arco dentarios a los seis meses. (Fig. 2 y 3)



**Fig. 3** Colocación de aparato tipo Hawley modificado.

Con el tratamiento ortodóncico quirúrgico y las modificaciones realizadas específicas para este paciente con aparato tipo Hawley modificado, sin necesidad de grandes recursos materiales, el paciente recuperó la estética y la función. Esto evitó consecuencias psicológicas futuras. (Fig. 4)



**Fig. 4** Final de tratamiento.

## DISCUSIÓN

El tratamiento de dientes incluidos es uno de los problemas que se presentan en pacientes que requieren tratamiento de ortodoncia, los cuales pueden ocasionar ciertos problemas como comprometer la movilidad dentaria, la estética, y los resultados funcionales.<sup>(5)</sup>

Los incisivos centrales impactados o retenidos se presentan con menor frecuencia, sin embargo, hay autores que indican que puede ocurrir hasta el 0.2 % de los casos de dientes retenidos, con mayor frecuencia en la población adolescente y adultos jóvenes, sin tener preferencia de sexo ni color de la piel.<sup>(3,6)</sup>

Los dientes supernumerarios asociados a un diente retenido ocupan aproximadamente del 67 al 96 % de los casos y se presentan en el maxilar, la premaxila es la zona más afectada. Tan solo el 25 % de los dientes supernumerarios se encuentra erupcionado, el 75 % restante están retenidos. No hay una predisposición por género en dentición primaria, pero en dentición permanente y mixta, el sexo masculino ha sido el más afectado.<sup>(11)</sup>

El retraso en la erupción de este diente es motivo de preocupación para odontólogos, ortodoncistas, cirujanos y familiares, debido a la importancia que tiene para la estética facial y de la sonrisa, además de la función en el aparato masticatorio.<sup>(3,5,6)</sup> Para su tratamiento, habitualmente se utilizan técnicas fijas que encarecen el proceso.

Es indispensable el diagnóstico precoz en esta patología, con un manejo interdisciplinario donde exista una técnica de abordaje adecuada y una planificación correcta mejorando el pronóstico del paciente.<sup>(3,5)</sup>

Las opciones de manejo son varias, pero en este caso se utilizó un aparato Hawley modificado específico para el paciente y una intervención multidisciplinaria oportuna que logró el enlace, la tracción del incisivo y el éxito del tratamiento con un ahorro considerable de recursos. Además, se acortó la duración del tratamiento a seis meses que, según otros autores, es de un año aproximadamente.<sup>(1,5,7)</sup>

## CONCLUSIÓN

Con un manejo interdisciplinario adecuado, y la utilización de técnicas innovadoras y económicas, se logró llevar el diente al arco dentario, corregir líneas medias, restablecer la estética y la función en un caso poco común por su localización en los dientes centrales, que, al ser más visibles, puede afectar estética y psicológicamente a los niños en su interacción con el medio social.

## Conflicto de intereses

Los autores declaran que no existe ningún conflicto de intereses.

## Contribución de autores

Los autores contribuyeron de igual medida en la confección del artículo.

## Financiación

Ninguna

## REFERENCIAS BIBLIOGRÁFICAS

1. Ramos Cano AC, Gurrola Martínez B, Casasa Araujo A. Centrales retenidos por presencia de dientes supernumerarios- Caso clínico. Rev, latinoamericana de ortodoncia y odontopediatría [Internet]. 2017 [citado 17/01/2021]; [aprox. 13 p.]. Disponible en: <https://www.ortodoncia.ws/publicaciones/2017/art-13/>
2. Vellini Ferreira F. Ortodoncia. Diagnóstico y Planificación Clínica. 2da Edición. Sao Paulo Brasil: Editorial Artes Médicas Latinoamerican; 2004. p.59.
3. Del Rosario Vega AM., Gurrola Martínez B., Casasa A. La tracción de un incisivo central superior y un canino retenido, caso clínico. Revista latinoamericana de ortodoncia y odontopediatría[Internet]. 2018 [citado 17/01/2021]; [aprox. 17 p.]. Disponible en: <https://www.ortodoncia.ws/publicaciones/2018/art-19/>
4. González Espangler L. Características anatomorradiográficas de los terceros molares en adolescentes de la enseñanza preuniversitaria. Rev Cubana Estomatol [Internet]. 2019 [citado 17/01/2021]; 56(2): [aprox. 13 p.]. Disponible en: <http://www.revestomatologia.sld.cu/index.php/est/article/view/1722>



5. Tovío Martínez E, Vergara Villarreal P, Martínez Martínez A, Harris Ricardo J. Tracción de canino maxilar con la técnica quirúrgica incisión vertical y túnel de acceso subperióstico. Duazary [Internet]. 2019 [citado 17/01/2021]; 16(3): 104 - 11 Disponible en: <https://revistas.unimagdalena.edu.co/index.php/duazary/article/view/2973>
6. Pérez Alfonso DO, Hidalgo Torres Y, Fontaine Machado O. Retención dentaria. Rev. electron Zoilo [Internet]. 2016 [citado 17/03/2020]; 41(2): Disponible en: [http://revzoilomarinaldo.sld.cu/index.php/zmv/article/view/522/html\\_152](http://revzoilomarinaldo.sld.cu/index.php/zmv/article/view/522/html_152)
7. Estrada Manilla A, KatagiriKatagiri M. Tratamiento ortodóntico-quirúrgico de incisivo central impactado. Revista Mexicana de Ortodoncia [Internet]. 2017 [citado 17/01/2021]; 5(3): 190-5. Disponible en: <https://www.sciencedirect.com/science/article/pii/S2395921517300880>
8. Díaz Almenara EA. Incisivo central retenido horizontalmente. Manejo clínico. Revista Médica Electrónica. Portales Médicos [Internet]. 2018 [citado 17/01/2021]; [aprox. 15 p.]. Disponible en: <https://www.revista-portalesmedicos.com/revista-medica/incisivo-central-retenido-horizontalmente-manejo-clinico/>
9. Sebastián Sebastián C, Izquierdo Hernández B, Gutiérrez Alonso C, Aso Vizán A. Dientes supernumerarios: claves esenciales para un adecuado informe radiológico. Rev. argent. radiol. [Internet]. 2016 Dic [citado 17/01/2021]; 80(4): 258-67. Disponible en: <https://www.sciencedirect.com/science/article/pii/S0048761916301806>
10. Reyna Leyva AM, Vázquez Isla D, Díaz J, Tamayo Chaveco S, Mesa Pupo M. Terapéutica quirúrgico-ortodóntica en adultos con dientes supernumerarios múltiples. Presentación de caso. CCM [Internet]. 2018 Jun [citado 17/01/2021]; 22(2): 346-52. Disponible en: [http://scielo.sld.cu/scielo.php?script=sci\\_arttext&pid=S1560-43812018000200015](http://scielo.sld.cu/scielo.php?script=sci_arttext&pid=S1560-43812018000200015)
11. Flores Carrillo CL, Santiesteban Ponciano FA, Gutiérrez Rojo JF. Tratamiento de ortodoncia en paciente con tendencia a clase III con presencia de diente supernumerario. Revista latinoamericana de ortodoncia y odontopediatría. [Internet]. 2017 [citado 17/01/2021]; 47: [aprox. 15 p.]. Disponible en: <https://www.ortodoncia.ws/publicaciones/2017/art-47/>