



## COMUNICACIÓN BREVE

### Tercer ventriculostomía endoscópica en hidrocefalia secundaria a tumores de fosa posterior en adultos

Endoscopic third ventriculostomy in hydrocephalus secondary to posterior fossa tumors in adults

Ernesto Enrique Horta-Tamayo<sup>1</sup>✉<sup>ID</sup>, Luis Cesar Acosta-González<sup>1</sup><sup>ID</sup>, Diana Rosa Ortega-Raez<sup>1</sup><sup>ID</sup>, Lary Benice Rodríguez-Santillán<sup>1</sup><sup>ID</sup>

<sup>1</sup>Universidad de Ciencias Médicas de Holguín. Hospital Clínico-Quirúrgico Lucía Iñiguez Landín. Servicio de Neurocirugía. Holguín. Cuba.

**Recibido:** 7 de septiembre de 2021

**Aceptado:** 13 de noviembre de 2021

**Publicado:**

**Citar como:** Horta-Tamayo EE, Acosta-González LC, Ortega-Raez DR, Rodríguez-Santillán LB. Tercer ventriculostomía endoscópica en hidrocefalia secundaria a tumores de fosa posterior en adultos. Rev Ciencias Médicas [Internet]. 2021 [citado: fecha de acceso]; 25(6): e5273. Disponible en: <http://revcmpinar.sld.cu/index.php/publicaciones/article/view/5273>

#### RESUMEN

**Introducción:** los tumores de fosa posterior frecuentemente causan hidrocefalia obstructiva. Existen varios esquemas terapéuticos para manejar esta enfermedad, que persiguen la resolución de la hipertensión intracraneal. La fenestración de piso del tercer ventrículo es una opción rápida, resolutiva y con pocas complicaciones posoperatorias.

**Objetivo:** caracterizar los resultados quirúrgicos de pacientes intervenidos por hidrocefalia obstructiva secundaria a tumores de la fosa posterior mediante fenestración endoscópica del tercer ventrículo.

**Métodos:** se realizó un estudio observacional, descriptivo, transversal, de serie de casos. Se realizó un muestreo intencional por criterios de inclusión, con una muestra de seis pacientes.

**Resultados:** el tiempo transcurrido entre el diagnóstico y la realización de la fenestración fue de 24 horas. Todos mostraron una escala de Glasgow igual o superior a 13 puntos. Se observó un grado 6 de la escala de Frisen en solo un caso. En las imágenes de TAC diagnósticas, el diámetro del tercer ventrículo promedió 14 mm. El índice de Evans máximo fue de 0,40. El tiempo máximo transcurrido entre el diagnóstico de hidrocefalia y la realización de la derivación fue de 48 horas. El tiempo quirúrgico promedio fue de 32 minutos. Entre la primera cirugía y la resección tumoral transcurrieron 99 horas como promedio. En los seis meses posteriores, ningún paciente presentó hidrocefalia.

**Conclusiones:** la fenestración endoscópica del tercer ventrículo es una técnica segura en el tratamiento de la hidrocefalia por tumores de fosa posterior. Se observa baja frecuencia de fistula posoperatoria cuando se realiza previo a la cirugía.

**Palabras clave:** Tercer Ventriculostomía Endoscópica; Hidrocefalia; Tumor; Fosa Posterior.

## ABSTRACT

**Introduction:** posterior fossa tumors frequently cause obstructive hydrocephalus. There are several therapeutic schemes to manage this entity, which pursue the resolution of intracranial hypertension. Third ventricle floor fenestration is a fast and a resolution option having few postoperative complications.

**Objective:** to characterize the surgical results of patients undergoing surgeries for obstructive hydrocephalus secondary to posterior fossa tumors by endoscopic fenestration of the third ventricle.

**Methods:** an observational, descriptive, cross-sectional, case series study was carried out with an intentional sampling which considered the inclusion criteria, obtaining a sample of 6 patients.

**Results:** the time elapsed between diagnosis and fenestration was 24 hours. All of them showed a Glasgow scale equal to or higher than 13 points. A grade 6 on the Frisen scale was observed in only one case. On diagnostic CT images, the diameter of the third ventricle averaged 14 mm. The maximum Evans index was 0.40. The maximum time elapsed between the diagnosis of hydrocephalus and the performance of the shunt was 48 hours. The average surgical time was 32 minutes. An average of 99 hours elapsed between the first surgery and tumor resection. In the following six months, no patient presented hydrocephalus.

**Conclusions:** endoscopic fenestration of the third ventricle is a safe technique in the treatment of hydrocephalus due to posterior fossa tumors. Low frequency of postoperative fistula is observed when performed prior to surgery.

**Keywords:** Ventriculostomy; Hydrocephalus; Tumors; Cranial Fossa, Posterior.

## INTRODUCCIÓN

Los tumores de fosa posterior son una causa frecuente de hidrocefalia obstructiva.<sup>(1)</sup> Existen varios esquemas terapéuticos para manejar este tipo de hidrocefalia, entre las cuales se destacan la inserción de drenajes ventriculares externos (DVE), la tercer ventriculostomía endoscópica (TVE), la colocación de un sistema derivativo ventrículo-peritoneal o ventrículo-atrinal, o la exéresis tumoral inmediata.<sup>(2)</sup>

Los objetivos del tratamiento son la resolución de la hipertensión intracraneal a través de la derivación de líquido cerebrospinal (LCE) y la prevención de la reintervención quirúrgica por la hidrocefalia, en el postoperatorio.<sup>(3)</sup>

Aunque numerosos reportes de TVE para hidrocefalias obstructivas han sido publicados, existen pocos artículos de su uso en casos de lesiones tumorales de fosa posterior, la mayoría de ellos se limita a la población pediátrica, donde esta enfermedad es más frecuente.<sup>(4,5,6,7,8)</sup> Sería inapropiado extrapolar conclusiones derivadas de estudios en pacientes pediátricos a la población adulta. Por ello el objetivo de este trabajo es caracterizar los resultados quirúrgicos de pacientes intervenidos por hidrocefalia obstructiva secundaria a tumores de la fosa craneal posterior mediante fenestración endoscópica del tercer ventrículo.

## MÉTODOS

Se realizó un estudio observacional, descriptivo, transversal, en el periodo comprendido desde septiembre de 2019 hasta mayo de 2021, en el Hospital Lucia Iñiguez Landin de la provincia de Holguín. El universo estuvo constituido por todos los pacientes intervenidos por hidrocefalia obstructiva para un total de 40 pacientes, se realizó un muestreo no aleatorio, intencional a través de criterios de inclusión y exclusión; luego de la aplicación de los mismo se obtuvo una muestra de seis pacientes.

Criterios de inclusión:

- Intervenido a través de fenestración endoscópica del tercer ventrículo.
- Asistencia a consulta durante 6 meses.
- Consentimiento para participar en el estudio.

Las variables utilizadas fueron: sexo, edad, tiempo transcurrido desde el diagnóstico hasta la realización de la TVE y desde la misma hasta la realización de la resección tumoral, histología de la lesión, localización, grado de papiledema según escala de Frisen,<sup>(9)</sup> escala de Glasgow al ingreso, diámetro del III ventrículo e índice de Evans en las imágenes de TAC diagnósticas, y la presencia de fístula de LCE luego de la cirugía definitiva de fosa posterior.

Se evaluó además la necesidad de reintervención por motivo de hidrocefalia en los seis meses posteriores a la realización de la resección tumoral.

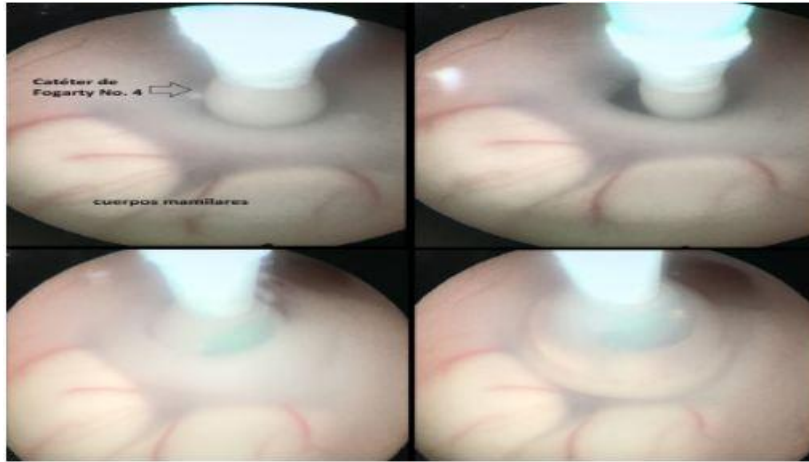
La información se obtuvo de las historias clínicas y los estudios imagenológicos disponibles en el servidor de imágenes del Hospital Lucia Iñiguez Landin. Los resultados se expresaron en números absolutos y porcentajes.

Los datos se obtuvieron previo consentimiento informado de los pacientes, y de la aprobación por el Comité de Ética de la Investigación Científica y por el Consejo Científico de la institución. Se cumplieron los principios éticos para este estudio de acuerdo con lo establecido en la Declaración de Helsinki.

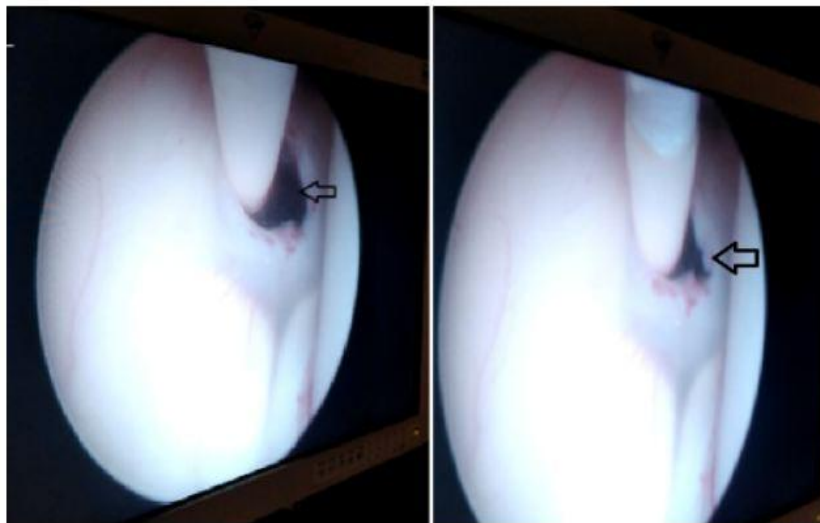
Descripción de la técnica quirúrgica:

Se colocó al paciente en decúbito supino, bajo anestesia general, cabeza en línea media y en 30 grados de flexión, fija con cabezal Mayfield, y en posición de trendelenburg invertido; se realizó trépano sobre el punto de Kocher derecho, apertura dural, introducción de ureteroscopio, con lente de cero grados (Karl Storz, Alemania). Luego de visualizar estructuras de referencia intraventriculares (vena septal anterior, plexos coroides, foramen de Monro) se accedió hasta el tercer ventrículo, hasta localizar el área premamilar. En esta región se realizó estoma con catéter Fogarty No. 4, se amplió mediante llenado de balón con 0,6 ml de solución salina (fig. 1).

Se comprobó el paso de LCE a través del estoma (fig. 2). Se realizó irrigación intraventricular con solución Ringer-Lactato. Se retiró el endoscopio y se realizó hemostasia y cierre de la herida quirúrgica.



**Fig. 1** se observa la apertura del piso del tercer del estoma con el balón de este. Hospital Lucia Iñiguez Landin de la provincia de Holguín. 2019-2021.



**Fig. 2** Se observa señalado por la flecha, los cambios en el tamaño ventrículo con el catéter Fogarty No. 4 y la ampliación del estoma en relación con el flujo de líquido a través del mismo.

En todos los casos se realizó estudio de Resonancia Magnética Nuclear, para planificación quirúrgica, y tomografía axial computarizada posoperatoria a las 24 horas para evaluar la resolución de la hidrocefalia. En ninguno de los casos se utilizó drenaje ventricular externo trans o posoperatorio. El seguimiento luego de la cirugía se extendió por consultas externa hasta los seis meses.

## RESULTADOS

Se intervinieron seis pacientes en total, de los cuales cuatro fueron masculinos y dos femeninos. La edad promedio fue de 44,5 años. El tiempo transcurrido entre el diagnóstico y la realización de la cirugía fue de 24 horas, en menos del 50 % de los casos el tiempo fue menor. Todos los pacientes de la serie presentaron una escala de Glasgow igual o superior a 13 puntos, y el 50 % no mostraron alteraciones de dicha escala al momento del ingreso.

Al examen de fondo de ojo, un solo paciente presentó grado 6 de la escala de Frisen, la mitad de los casos (tres pacientes) mostró signos incipientes de papiledema (grado 1-2). En las imágenes de tomografía se observó que el mayor diámetro del III ventrículo fue 16 mm en dos casos, promediando 14 mm. El índice de Evans máximo fue de 0,40. El tiempo máximo transcurrido entre el diagnóstico de hidrocefalia y la realización de la TVE fue de 48 horas, con una media de 24 horas. La duración de la cirugía promedió en 32 minutos, sin embargo en las primeras cirugías fue mayor. Entre la TVE y la resección tumoral la media de tiempo fue de 99 horas. (Tabla 1)

Solo uno de los pacientes presentó fistula de LCE postquirúrgica, a las 48 horas, que resolvió con terapia conservadora. No se registraron otras complicaciones.

En los seis meses posteriores a la exéresis quirúrgica de la lesión, ningún paciente presentó hidrocefalia.

**Tabla 1.** Características clínico e imagenológicas de los pacientes con tumores de fosa posterior. Hospital Lucia Iñiguez Landin. Holguín, Cuba.

Edad/ Sexo	Histología de la lesión	Localización	Escala de Frisen (Grados)	Escala de Glasgow al ingreso	Diámetro de III ventrículo (mm)	Índice de Evans
20/M	Germinoma	Región Pineal	6	14	10	0,38
43/F	Schwanoma vestibular	Angulo pontocerebeloso derecho	5	15	16	0,36
51/M	Metástasis de neoplasia de pulmón	Hemisferio cerebeloso izquierdo	1	15	15	0,34
44/F	Glioma de bajo grado	Hemisferio cerebeloso derecho	1	14	16	0,40
43/M	Paraganglioma	Glomus yugular derecho	4	15	13	0,30
66/M	Metástasis de neoplasia de pulmón	Hemisferio cerebeloso derecho	2	13	14	0,37

## DISCUSIÓN

Existen pocos datos sobre la incidencia de hidrocefalia en tumores de fosa posterior en adultos, aunque es frecuente en la práctica médica diaria, donde alrededor de un tercio de estos pacientes presentan hidrocefalia.<sup>(10)</sup>

El desarrollo de la hidrocefalia como síntoma de la enfermedad se relaciona con la localización de la lesión dentro de la fosa posterior. Los tumores que provienen del cuarto ventrículo obstruyen la cavidad ventricular y sus forámenes. Por otra parte, los tumores hemisféricos cerebelosos provocan una severa distorsión anatómica del cuarto ventrículo, con una oclusión subsecuente de las vías de circulación del LCE.<sup>(1,11)</sup>

Existen varias modalidades de tratamiento, entre las cuales destacan la inserción de drenajes ventriculares externos (DVE), la tercer ventriculostomía endoscópica (TVE), la colocación de un *shunt*, y la exéresis tumoral inmediata.<sup>(12)</sup>

La naturaleza obstructiva de la hidrocefalia, en el contexto de los tumores de fosa posterior, constituye la base racional para el uso de la TVE como parte del arsenal terapéutico.<sup>(13)</sup>

En relación al conflicto de espacio en la fosa posterior por la lesión tumoral, donde las estructuras neurales y vasculares son desplazadas en dirección al clivus, pueden aumentar el riesgo de complicaciones de este proceder terapéutico;<sup>(11,14)</sup> no obstante, estas no exceden los índices de complicaciones descritos durante la TVE tras patologías.<sup>(14)</sup>

La herniación ascendente transtentorial o del culmen cerebeloso,<sup>(15)</sup> y el sangrado intratumoral, son complicaciones asociadas al sobredrenaje de LCE, luego de la inserción de DVE,<sup>(16)</sup> aunque han sido descritas con la TVE, pero con menor frecuencia.<sup>(5)</sup>

Varios autores han tratado de identificar pacientes con mayor riesgo para desarrollar hidrocefalia en el período postoperatorio,<sup>(8,12,17)</sup> entre los cuales se identifican la edad, la severidad de la hidrocefalia, la localización medial de la lesión, la resección incompleta del tumor, el uso prótesis dures para el cierre, y estadios superiores de Chang en pacientes con meduloblastoma. Sin embargo, el tamaño de la lesión tumoral y el uso del drenaje ventricular externo, no parece afectar el pronóstico de forma directa.<sup>(18)</sup>

Los reportes de la literatura pediátrica (pese a las limitaciones de su aplicación en series de adultos) sugieren factores de riesgo para el fracaso de la TVE, entre los que se encuentran la localización del tumor (ángulo ponto-cerebeloso o cuarto ventrículo) o la posición del paciente durante la cirugía (decúbito prono).<sup>(8)</sup>

Para otros, la resección inmediata del tumor es el pilar fundamental de la resolución de la hidrocefalia.<sup>(19)</sup> Sin embargo, la realización de TVE previo a la resección del tumor, ha mostrado una disminución en la incidencia de fístula de LCE y pseudomeningoceles en series pediátricas,<sup>(11,20,21,22)</sup> pero tales interrogantes aún no han encontrado respuesta en pacientes adultos; no es recomendable transferir las conclusiones entre ambas poblaciones, porque los tipos tumorales predominantes son diferentes.

No se recomienda el uso de otros procederes derivativos si la TVE puede ser realizada,<sup>(18)</sup> por los riesgos inherentes propios de estas técnicas: el DVE aumenta el riesgo de sobredrenaje, herniación del culmen cerebeloso y hemorragia intratumoral.<sup>(23)</sup> Sin embargo, algunas series han expuesto la necesidad de colocación de sistemas derivativos temporales debido al riesgo de cierre del estoma por detritus o coágulos de sangre, lo que está relacionado con aumento de la incidencia de ventriculitis, afectación de la homeostasis del LCE luego de la exéresis e infarto cerebeloso.<sup>(7)</sup>

Aunque el empleo de la TVE está plenamente justificado luego de la resección de tumores de bajo grado de la fosa posterior, existe mayor polémica en torno a su utilización en tumores recidivantes o de alto grado. Pues este grupo de pacientes usan altas dosis de esteroides y esquemas quimioterapéuticos, ello aumentaría la incidencia de infecciones del sistema nervioso central, por lo que sería una opción plausible en caso de hidrocefalias obstructivas. No obstante, la presencia de metástasis subaracnoideas en el momento del diagnóstico, puede afectar la correcta reabsorción del LCE, pues se trata, en estos casos, de hidrocefalia comunicante. En estas circunstancias, la TVE ha sido contraindicada.<sup>(17)</sup>

## CONCLUSIONES

La TVE es un proceder seguro en el tratamiento de la hidrocefalia asociada a tumores en la fosa craneal posterior. Se observa baja frecuencia de fistula posoperatoria cuando se realiza previo a la cirugía.

### Conflicto de intereses

Los autores declaran que no existe conflicto de intereses.

### Contribución de los autores

**FSL y EEHT:** se encargó de la conceptualización, investigación, administración del proyecto, supervisión, visualización, redacción - borrador original, redacción - revisión y edición.

**LCAG y DROB:** se encargó de la conceptualización, investigación, visualización, redacción - borrador original, redacción - revisión y edición.

**LBRS:** participó en la conceptualización, investigación, redacción - borrador original.

### Financiación

Los autores no recibieron financiación para el desarrollo de la presente investigación.

### Material adicional

Se puede consultar material adicional a este artículo en su versión electrónica disponible en: [www.revcmpinar.sld.cu/index.php/publicaciones/rt/suppFiles/5273](http://www.revcmpinar.sld.cu/index.php/publicaciones/rt/suppFiles/5273)

## REFERENCIAS BIBLIOGRÁFICAS

1. El Beltagy MA. Hydrocephalus Associated with Tumors. En: Di Rocco C, Pang D, Rutka JT, editores. Textbook of Pediatric Neurosurgery [Internet]. Cham: Springer International Publishing[Internet]. 2020 [citado 6/09/2021]: 549-59. Disponible en: [https://doi.org/10.1007/978-3-319-72168-2\\_23](https://doi.org/10.1007/978-3-319-72168-2_23)
2. Le Fournier L, Delion M, Esvan M, De Carli E, Chappé C, Mercier P, et al. Management of hydrocephalus in pediatric metastatic tumors of the posterior fossa at presentation. Child's Nervous System [Internet]. 2017 [citado 6/07/2021]; 33(9): 1473-80. Disponible en: <https://doi.org/10.1007/s00381-017-3447-5>
3. Jiang L, Gao G, Zhou Y. Endoscopic third ventriculostomy and ventriculo peritoneal shunt for patients with noncommunicating hydrocephalus. Medicine (Baltimore) [Internet]. 2018 [citado 6/09/2021]; 97(42): e12139. Disponible en: <https://www.ncbi.nlm.nih.gov/pmc/articles/PMC6211839/>

4. El Beltagy MA, Kamal HM, Taha H, Awad M, El Khateeb N. Endoscopic third ventriculostomy before tumor surgery in children with posterior fossa tumors, CCHE experience. *Child's Nervous System* [Internet]. 2010 [citado 22/07/2021]; 26(12): 1699-1704. Disponible en: <http://link.springer.com/10.1007/s00381-010-1180-4>
5. Lu L, Chen H, Weng S, Xu Y. Endoscopic Third Ventriculostomy versus Ventriculoperitoneal Shunt in Patients with Obstructive Hydrocephalus: Meta-Analysis of Randomized Controlled Trials. *World Neurosurg* [Internet]. 2019 [citado 6/09/2021]; 129: 334-40. Disponible en: <https://linkinghub.elsevier.com/retrieve/pii/S187887501931263X>
6. Guida L, Roux F-E, Massimino M, Marras CE, Sganzerla E, Giussani C. Safety and Efficacy of Endoscopic Third Ventriculostomy in Diffuse Intrinsic Pontine Glioma Related Hydrocephalus: A Systematic Review. *World Neurosurg* [Internet]. 2019 [citado 6/09/2021]; 124: 29-35. Disponible en: <https://linkinghub.elsevier.com/retrieve/pii/S187887501832919X>
7. Anania P, Battaglini D, Balestrino A, D'Andrea A, Prior A, Ceraudo M, et al. The role of externalventricular drainage for the management of posterior cranial fossa tumours: asystematicreview. *Neurosurg Rev* [Internet]. 2021 [citado 6/09/2021]; 44(3): 1243-53. Disponible en: <https://link.springer.com/10.1007/s10143-020-01325-z>
8. Pitsika M, Fletcher J, Coulter IC, Cowie CJA. A validation study of the modified Canadian Preoperative Prediction Rule for Hydrocephalus in children with posterior fossa tumors. *J NeurosurgPediatr* [Internet]. 2021 [citado 6/09/2021]; 28(2). Disponible en: <https://thejns.org/pediatrics/view/journals/j-neurosurg-pediatr/aop/article-10.3171-2021.1.PEDS20887/article-10.3171-2021.1.PEDS20887.xml>
9. Scott CJ, Kardon RH, Lee AG, Frisén L, Wall M. Diagnosis and Grading of Papilledema in Patients With Raised Intracranial Pressure Using Optical Coherence Tomography vs Clinical Expert Assessment Using a Clinical Staging Scale. *Arch Ophthalmol* [Internet]. 2010 [citado 6 /09/2021]; 128(6): 705-11. Disponible en: <https://doi.org/10.1001/archophthalmol.2010.94>
10. Marx S, Reinfelder M, Matthes M, Schroeder HWS, Baldauf J. Frequency and treatment of hydrocephalus prior to and after posterior fossa tumor surgery in adult patients. *Acta Neurochir (Wien)* [Internet]. 2018 [citado 6/09/2021]; 160(5): 1063-71. Disponible en: <https://doi.org/10.1007/s00701-018-3496-x>
11. Fritsch MJ, Doerner L, Kienke S, Mehdorn HM. Hydrocephalus in children with posterior fossa tumors: role of endoscopic third ventriculostomy. *J NeurosurgPediatr* [Internet]. 2005 [citado 22/07/2021]; 103(1): 40-2. Disponible en: <https://thejns.org/pediatrics/view/journals/j-neurosurg-pediatr/103/1/article-p40.xml>
12. Won S-Y, Dubinski D, Behmanesh B, Bernstock JD, Seifert V, Konczalla J, et al. Management of hydrocephalus after resection of posterior fossa lesions in pediatric and adult patients predictors for development of hydrocephalus. *Neurosurg Rev* [Internet]. 2020 [citado 6/09/2021]; 43(4): 1143-50. Disponible en: <http://link.springer.com/10.1007/s10143-019-01139-8>
13. Di Rocco F, Jucá CE, Zerah M, Sainte-Rose C. Endoscopic Third Ventriculostomy and Posterior Fossa Tumors. *World Neurosurg* [Internet]. 2013 [citado 22/07/2021]; 79(2): S18.e15-S18.e19. Disponible en: <https://linkinghub.elsevier.com/retrieve/pii/S1878875012001519>



14. Kumar V, Bodeliwala S, Singh D. Controversy about Management of Hydrocephalus Shunt vs. Endoscopic Third Ventriculostomy. *Indian J Pediatr* [Internet]. 2017 [citado 6/09/2021]; 84(8): 624-8. Disponible en: <http://link.springer.com/10.1007/s12098-017-2338-9>
15. Braksick SA, Himes BT, Snyder K, Van Gompel JJ, Fugate JE, Rabinstein AA. Ventriculostomy and Risk of Upward Herniation in Patients with Obstructive Hydrocephalus from Posterior Fossa Mass Lesions. *Neurocrit Care* [Internet]. 2018 [citado 6/09/2021]; 28(3): 338-43. Disponible en: <http://link.springer.com/10.1007/s12028-017-0487-3>
16. Anania P, Battaglini D, Balestrino A, D'Andrea A, Prior A, Ceraudo M, et al. The role of external ventricular drainage for the management of posterior cranial fossa tumours: a systematic review. *Neurosurg Rev* [Internet]. 2021 [citado 6/09/2021]; 44(3): 1243-53. Disponible en: <https://link.springer.com/10.1007/s10143-020-01325-z>
17. Roux A, Botella C, Still M, Zanella M, Dhermain F, Metellus P, et al. Posterior Fossa Metastasis-Associated Obstructive Hydrocephalus in Adult Patients: Literature Review and Practical Considerations from the Neuro-Oncology Club of the French Society of Neurosurgery. *World Neurosurg* [Internet]. 2018 [citado 6/09/2021]; 117: 271-9. Disponible en: <https://linkinghub.elsevier.com/retrieve/pii/S1878875018313007>
18. Dewan MC, Lim J, Shannon CN, Wellons JC. The durability of endoscopic third ventriculostomy and ventriculoperitoneal shunts in children with hydrocephalus following posterior fossa tumor resection: a systematic review and time-to-failure analysis. *J Neurosurg Pediatr* [Internet]. 2017 [citado 16/02/2021]; 19(5): 578-84. Disponible en: <https://thejns.org/view/journals/j-neurosurg-pediatr/19/5/article-p578.xml>
19. Picart T, Dumot C, Meyronet D, Pallud J, Metellus P, Zouaoui S, et al. Characteristics and management of hydrocephalus in adult patients with cerebellar glioblastoma: lessons from a French nationwide series of 118 cases. *Neurosurg Rev* [Internet]. 2021 [citado 6/09/2021]. Disponible en: <https://doi.org/10.1007/s10143-021-01578-2>
20. Sherrod BA, Iyer RR, Kestle JRW. Endoscopic third ventriculostomy for pediatric tumor-associated hydrocephalus. *Neurosurg Focus* [Internet]. 2020 [citado 6/09/2021]; 48(1): E5. Disponible en: <https://thejns.org/focus/view/journals/neurosurg-focus/48/1/article-pE5.xml>
21. Ruggiero C, Cinalli G, Spennato P, Aliberti F, Cianciulli E, Trischitta V, et al. Endoscopic third ventriculostomy in the treatment of hydrocephalus in posterior fossa tumors in children. *Childs Nerv Syst* [Internet]. 2004 [citado 22/07/2021]; 20(11-12): 828-33. Disponible en: <http://link.springer.com/10.1007/s00381-004-0938-y>
22. Guida L, Roux F-E, Massimino M, Marras CE, Sganzerla E, Giussani C. Safety and Efficacy of Endoscopic Third Ventriculostomy in Diffuse Intrinsic Pontine Glioma Related Hydrocephalus: A Systematic Review. *World Neurosurg* [Internet]. 2019 [citado 6/09/2021]; 124: 29-35. Disponible en: <https://linkinghub.elsevier.com/retrieve/pii/S187887501832919X>
23. Lu L, Chen H, Weng S, Xu Y. Endoscopic Third Ventriculostomy versus Ventriculoperitoneal Shunt in Patient with Obstructive Hydrocephalus: Meta-Analysis of Randomized Controlled Trials. *World Neurosurg* [Internet]. 2019 [citado 6/09/2021]; 129: 334-40. Disponible en: <https://linkinghub.elsevier.com/retrieve/pii/S187887501931263X>